This is a digital copy of a book that was preserved for generations on library shelves before it was carefully scanned by Google as part of a project to make the world's books discoverable online.

It has survived long enough for the copyright to expire and the book to enter the public domain. A public domain book is one that was never subject to copyright or whose legal copyright term has expired. Whether a book is in the public domain may vary country to country. Public domain books are our gateways to the past, representing a wealth of history, culture and knowledge that's often difficult to discover.

Marks, notations and other marginalia present in the original volume will appear in this file - a reminder of this book's long journey from the publisher to a library and finally to you.

Usage guidelines

Google is proud to partner with libraries to digitize public domain materials and make them widely accessible. Public domain books belong to the public and we are merely their custodians. Nevertheless, this work is expensive, so in order to keep providing this resource, we have taken steps to prevent abuse by commercial parties, including placing technical restrictions on automated querying.

We also ask that you:

+ *Make non-commercial use of the files* We designed Google Book Search for use by individuals, and we request that you use these files for personal, non-commercial purposes.
+ *Refrain from automated querying* Do not send automated queries of any sort to Google's system: If you are conducting research on machine translation, optical character recognition or other areas where access to a large amount of text is helpful, please contact us. We encourage the use of public domain materials for these purposes and may be able to help.
+ *Maintain attribution* The Google "watermark" you see on each file is essential for informing people about this project and helping them find additional materials through Google Book Search. Please do not remove it.
+ *Keep it legal* Whatever your use, remember that you are responsible for ensuring that what you are doing is legal. Do not assume that just because we believe a book is in the public domain for users in the United States, that the work is also in the public domain for users in other countries. Whether a book is still in copyright varies from country to country, and we can't offer guidance on whether any specific use of any specific book is allowed. Please do not assume that a book's appearance in Google Book Search means it can be used in any manner anywhere in the world. Copyright infringement liability can be quite severe.

About Google Book Search

Google's mission is to organize the world's information and to make it universally accessible and useful. Google Book Search helps readers discover the world's books while helping authors and publishers reach new audiences. You can search through the full text of this book on the web at `http://books.google.com/`

A propos de ce livre

Ceci est une copie numérique d'un ouvrage conservé depuis des générations dans les rayonnages d'une bibliothèque avant d'être numérisé avec précaution par Google dans le cadre d'un projet visant à permettre aux internautes de découvrir l'ensemble du patrimoine littéraire mondial en ligne.

Ce livre étant relativement ancien, il n'est plus protégé par la loi sur les droits d'auteur et appartient à présent au domaine public. L'expression "appartenir au domaine public" signifie que le livre en question n'a jamais été soumis aux droits d'auteur ou que ses droits légaux sont arrivés à expiration. Les conditions requises pour qu'un livre tombe dans le domaine public peuvent varier d'un pays à l'autre. Les livres libres de droit sont autant de liens avec le passé. Ils sont les témoins de la richesse de notre histoire, de notre patrimoine culturel et de la connaissance humaine et sont trop souvent difficilement accessibles au public.

Les notes de bas de page et autres annotations en marge du texte présentes dans le volume original sont reprises dans ce fichier, comme un souvenir du long chemin parcouru par l'ouvrage depuis la maison d'édition en passant par la bibliothèque pour finalement se retrouver entre vos mains.

Consignes d'utilisation

Google est fier de travailler en partenariat avec des bibliothèques à la numérisation des ouvrages appartenant au domaine public et de les rendre ainsi accessibles à tous. Ces livres sont en effet la propriété de tous et de toutes et nous sommes tout simplement les gardiens de ce patrimoine. Il s'agit toutefois d'un projet coûteux. Par conséquent et en vue de poursuivre la diffusion de ces ressources inépuisables, nous avons pris les dispositions nécessaires afin de prévenir les éventuels abus auxquels pourraient se livrer des sites marchands tiers, notamment en instaurant des contraintes techniques relatives aux requêtes automatisées.

Nous vous demandons également de:

+ *Ne pas utiliser les fichiers à des fins commerciales* Nous avons conçu le programme Google Recherche de Livres à l'usage des particuliers. Nous vous demandons donc d'utiliser uniquement ces fichiers à des fins personnelles. Ils ne sauraient en effet être employés dans un quelconque but commercial.

+ *Ne pas procéder à des requêtes automatisées* N'envoyez aucune requête automatisée quelle qu'elle soit au système Google. Si vous effectuez des recherches concernant les logiciels de traduction, la reconnaissance optique de caractères ou tout autre domaine nécessitant de disposer d'importantes quantités de texte, n'hésitez pas à nous contacter. Nous encourageons pour la réalisation de ce type de travaux l'utilisation des ouvrages et documents appartenant au domaine public et serions heureux de vous être utile.

+ *Ne pas supprimer l'attribution* Le filigrane Google contenu dans chaque fichier est indispensable pour informer les internautes de notre projet et leur permettre d'accéder à davantage de documents par l'intermédiaire du Programme Google Recherche de Livres. Ne le supprimez en aucun cas.

+ *Rester dans la légalité* Quelle que soit l'utilisation que vous comptez faire des fichiers, n'oubliez pas qu'il est de votre responsabilité de veiller à respecter la loi. Si un ouvrage appartient au domaine public américain, n'en déduisez pas pour autant qu'il en va de même dans les autres pays. La durée légale des droits d'auteur d'un livre varie d'un pays à l'autre. Nous ne sommes donc pas en mesure de répertorier les ouvrages dont l'utilisation est autorisée et ceux dont elle ne l'est pas. Ne croyez pas que le simple fait d'afficher un livre sur Google Recherche de Livres signifie que celui-ci peut être utilisé de quelque façon que ce soit dans le monde entier. La condamnation à laquelle vous vous exposeriez en cas de violation des droits d'auteur peut être sévère.

À propos du service Google Recherche de Livres

En favorisant la recherche et l'accès à un nombre croissant de livres disponibles dans de nombreuses langues, dont le français, Google souhaite contribuer à promouvoir la diversité culturelle grâce à Google Recherche de Livres. En effet, le Programme Google Recherche de Livres permet aux internautes de découvrir le patrimoine littéraire mondial, tout en aidant les auteurs et les éditeurs à élargir leur public. Vous pouvez effectuer des recherches en ligne dans le texte intégral de cet ouvrage à l'adresse `http://books.google.com`

A 414139


1837
ARTES
VERITAS
SCIENTIA
LIBRARY OF THE
UNIVERSITY OF MICHIGAN
E PLURIBUS UNUM
TUEBOR
SI QUAERIS PENINSULAM AMOENAM
CIRCUMSPICE

610.5
R3
Q6

RECUEIL

D'OPHTALMOLOGIE

RECUEIL
D'OPHTALMOLOGIE

PARAISSANT TOUS LES MOIS

FONDÉ PAR

X. GALEZOWSKI

PUBLIÉ AVEC LE CONCOURS DE MM.

CHAUVEL
Médecin inspecteur de l'armée.

F. LAGRANGE
Professeur agrégé à la Faculté de Médecine de Bordeaux.

ARMAIGNAC
(de Bordeaux)

YVERT
(de Dijon).

FRENKEL
Profes. agrégé
Chargé de cours à la Faculté de Toulouse.

FAGE
Médecin en chef de l'hôpital Saint-Victor, (Amiens).

ANTONELLI
(de Paris).

KŒNIG
(de Paris).

PRINCIPAUX COLLABORATEURS

FOURNIER, professeur à la Faculté de Paris.
GARIEL, professeur à la Faculté de Paris
HUCHARD, médecin des Hôpitaux.
L. LABBÉ, de l'Institut.
DAGUENET (de Besançon).
BOUCHER (de Bourges)
A. BOUCHARD (de Limoges).
BOURGEOIS (de Reims).
CAMACHIO (de Bogota).
DEHENNE (de Paris).
FONTAN (de Toulon).
E. FORTIN (de Paris).
GUENDE, chargé de cours à l'Ecole de Marseille.
GRILLI (de Rome).
LANGIE (de Cracovie).
DE LANTSHEERE (de Bruxelles).
MALGAT (de Nice).
MENGIN (de Caen).
NIMIER, professeur au Val-de-Grâce.
PARENT.
PARISOTTI (de Rome).
PÉCHIN (de Paris).
POULLAIN (de Paris).
ROCHE (de Marseille).
RODIER, médecin-adjoint à l'asile de Clermont.
SEDAN.
SENDRAL (de Paris).
TRANTAS (de Constantinople).
VALOIS (de Moulins).
WUILLOMENET (de Paris).

RÉDACTEUR EN CHEF : Dr JEAN GALEZOWSKI

SECRÉTAIRE DE LA RÉDACTION : Dr A. BEAUVOIS

3e SÉRIE — 30e ANNÉE — N° 12 — DÉCEMBRE 1908

FÉLIX ALCAN, ÉDITEUR
108, BOULEVARD SAINT-GERMAIN, 108
PARIS — 6e

1908

LES PEINTURES DES DALTONIENS

PAR

Le Prof. A. ANGELUCCI (de Naples)

(*Traduit par les* Drs O. VALLI ET BEAUVOIS.)

Le présent travail est relatif à un grand nombre de peintures de daltoniens, collection de tableaux que j'ai pu réunir, la seule peut-être qui existe en Italie et à l'étranger.

Ces tableaux — tout en admettant l'infinie variété dans l'harmonie des couleurs et la perfectibilité absolue de l'art — montrent dans tous leurs détails, les défauts systématiques des peintres daltoniens et la lutte que ceux-ci, conscients de leur manque de vision, engagent pour atténuer leur défaut et le rendre moins évident. Cet état cependant imprime à leurs œuvres un caractère mélancolique, aussi attristant que les compositions à coloris exalté et disparate des peintres daltoniens qui ignorent leur état visuel.

Cette collection fut assez difficile à rassembler, non seulement parce que les daltoniens, peintres de profession sont rares, mais aussi parce que je n'ai réuni que des ouvrages d'artistes dont j'avais auparavant examiné le sens chromatique. Cette richesse relative des daltoniens dans l'art italien s'explique par ce fait que, durant les quatre années des cours de dessin dans les écoles de Beaux-Arts et durant les quatre autres consacrées à la peinture, on ne pratique jamais l'examen du sens chromatique de l'élève.

Si cet examen avait été institué en même temps que celui des employés de chemins de fer, je pourrais parler aujourd'hui de fautes d'emploi des couleurs en pein-

199172

ture, comme en parlent quelques auteurs, c'est-à-dire décrire les fautes chromatiques d'un daltonien en général.

Si enfin, cette visite avait été instituée en même temps que celle des élèves de l'école normale de Livourne, je n'aurais présenté aujourd'hui que les œuvres de deux artistes.

Liebreich, ayant observé à l'exposition de Londres, en 1871, un tableau étrange, non par le sujet, mais par la couleur, supposa le daltonisme chez l'artiste. La peinture représentait une place où se tenait un marché de bétail. Les toits des maisons et les bœufs étaient peints en rouge du côté éclairé, et en vert du côté obscur. Cette considération était d'un grand intérêt, elle provenait de l'intuition de la cause qui avait produit cette coloration anormale ; mais elle avait besoin de l'épreuve scientifique et de l'examen du sens chromatique de l'artiste.

Liebreich avait raison, et je puis assurer aujourd'hui, qu'il n'y a pas d'artistes daltoniens quand ils débutent dans l'art, qui puissent se dérober à cette marque que en l'honneur de celui qui l'étudia, j'appellerai le signe de Liebreich.

Le premier tableau de ma collection est d'un artiste atteint de cécité au maximum pour le rouge et le vert, au point qu'il confond ces deux couleurs. Il a exécuté le portrait d'une paysanne romaine de grandeur naturelle. L'auteur s'y montre un maître dans l'art du dessin et de la technique, mais pas dans l'emploi des couleurs. Les parties ombrées du visage et du cou, qui constituent plus de la moitié du tableau sont rendues avec des teintes vertes, ainsi que les parties ombrées de la chemise et du drap qui couvre la tête ; dans les parties éclairées du visage, c'est le rouge qui domine, même sur la blancheur éclatante du linge. Les parties ombrées verdâtres semblent plates et se détacher trop en arrière des parties rougeâtres éclairées.

Une preuve encore plus évidente que cet artiste est un daltonien, au degré le plus intense, est donné par un autre tableau dans lequel le voile descendant de la tête de la Vierge Marie, est peint en vert, puis élargi avec de la couleur rouge. Le signe de Liebreich est encore plus évident ici, étant donné les dimensions du tableau. Les parties ombrées de la tête de la Vierge et du fils ont des teintes verdâtres, limitées par une ligne de couleur rose, où l'ombre s'éclaircit à la limite des parties lumineuses. Les pieds de la mère sont extravagants au plus haut degré : ils sont d'un rose éclatant dans les parties éclairées, verdâtres dans l'ombre, tandis que les ongles sont exécutées dans une couleur verte crue.

Le tableau d'un deuxième artiste représente une étude soignée d'une tête de vieillard de grandeur naturelle.

Le dessin est bien conduit, la touche est correcte, on voit que l'artiste est déjà mûr et connaît à fond sa technique. La marque du daltonisme brille en première place dans la couleur des cheveux et de la barbe. Le gris est rendu à coups de pinceau verdâtres, d'intensité lumineuse différente ; seul sur le sommet de la tête un toupet de cheveux qui avance vers la lumière est rendu avec des coups de pinceau rougeâtres. Le visage est aussi exécuté de préférence avec des teintes rouges dans les parties éclairées.

Cette figure rappelle la peinture académique napolitaine avant 1840, qui abondait en vert dans les demi-teintes.

Beaucoup des peintures qui existent dans les galeries de tableaux de Naples, de Vivo, Germain Ruvo et de l'Oliva, sont inspirées de ce conventionnalisme.

Mais ici, il y a en plus une incorrection que les classiques n'auraient pas commise. Le bout du nez et les narines qui sont plus éclairés sont rouges, le reste du nez est sur la ligne de démarcation nettement verdâtre.

Les deux couleurs complémentaires s'exaltent d'au-

tant plus qu'une barbe verte entoure les parties rouges du nez, de sorte que celles-ci vues à une certaine distance perdent tous les effets du clair-obscur et empiétent l'une sur l'autre en déformant le dessin. Dans toutes ses peintures cet artiste employait les teintes vertes d'une façon excessive et mal à propos. Aussi je le priai d'exécuter l'ensemble d'un enfant nu, en même temps qu'un autre peintre dont je connais le sens chromatique parfait.

Celui-ci peignît un nu irréprochable. Le daltonien au contraire, peignit tout le corps de l'enfant avec des teintes vertes, la couleur brunâtre du tableau devant rendre le clair-obscur. L'artiste assurait que la couleur employée correspondait parfaitement au nu original. Il y a vingt ans que cet artiste se livre à la peinture ; d'intelligence médiocre, il croit qu'avec l'étude il pourra parvenir à la situation la plus brillante ! il dissipe en pinceaux et en couleurs le peu qu'il gagne, et il continue sans s'apercevoir du peu d'estime que ses travaux lui ont valu dans la production artistique.

Il ne distingue pas le rouge, ni l'orange du spectre ; il appelle bleue, la couleur violette, et s'il regarde avec attention, il la trouve rouge et verte ; cela ne signifie pas qu'il voit ces couleurs comme nous les voyons, mais qu'il les interprète comme égales à la sensation grise que lui donne le rouge et le vert.

Au chromoptomètre, il dit en effet, que le rouge et le vert pâle sont deux gris, le vert foncé est un gris sale, le vert clair un jaune clair et le violet très foncé un gris obscur. Dans l'épreuve de Holmgreen, avec les échantillons de laine colorée, il place le vert cendre près du gris, le violet foncé près du bleu foncé ; il rapproche le pourpre clair du violet clair, le bleu du violet clair ; le rouge foncé est pour lui égal au rouge brun et au pourpre foncé.

Un tableau d'un troisième artiste daltonien présente aussi, d'une façon nette et précise, le signe de Lie-

breich. Le sujet est une étude classique. Il s'agit d'un nu féminin irréprochable dans le dessin et la perspective. On ne peut pas en dire autant pour la coloration des chairs, exempte cependant de la céruse des jeunes artistes. Le sujet est en train d'enlever sa chemise. Les ombres du lin tendent au violacé, le visage est de la même couleur avec un trait rouge éclatant sur le nez. Le bras droit et une partie de l'épaule proéminente sont de couleur rose, la région deltoïdienne est verdâtre. La teinte vert grisâtre du bras gauche, placé horizontalement donne au membre étendu un aspect courbe disgracieux. La partie inférieure de l'abdomen et la partie supérieure des cuisses présentent des variations nacrées ; elles sont de couleur rose dans les parties claires avec des nuances vertes dans les parties sombres. Le signe de Liebriech qu'on commence à apercevoir dans les membres supérieurs, dans l'abdomen et dans les cuisses, apparaît avec toute l'évidence d'un symptôme pathologique dans les membres inférieurs. La moitié éclairée de la jambe gauche tendue en avant est rougeâtre ; mais du côté interne du tibia, la couleur est d'un vert éclatant. De même les ombres de la jambe droite sont vertes, tandis que les parties éclairées sont rougeâtres. Ce faux mélange chromatique produit une difformité très accentuée des deux membres. Je possède du même artiste une aquarelle qui montre d'une façon aussi évidente, la même erreur chromatique.

Les feuilles éclairées par le soleil ne sont pas vert jaunâtre, mais jaune vif ; les feuilles placées dans l'ombre sont d'un vert bleuâtre et quelquefois tout à fait bleues. Dans plusieurs autres tableaux, cet artiste exagérait encore l'emploi des teintes violettes. Il a actuellement quitté la peinture pour se consacrer exclusivement au dessin.

Lorsqu'il commença à manier les pinceaux, il mêlait la couleur verte pure avec le rouge foncé. Au bout de quelques années, la confusion dyschromatique était ré-

duite aux teintes affaiblies du vert et du rouge ; le vert-jaune était dit jaune-orange, le violet n'était pas différencié du rouge.

Il connaît d'ailleurs son défaut. Dans ces derniers tableaux, après sept années d'exercice, les signes du daltonisme sont très évidents. Ils existent dans l'abus et l'emploi mal à propos du violet, — c'est ainsi que, dans une aquarelle, les jambes d'un nègre et les carrés gris foncé d'un plancher à mosaïque, sont peints dans cette couleur — dans l'emploi erroné du jaune et du bleu sur des verts éclairés et ombrés, dans la monotonie et la pauvreté des teintes lorsqu'il emploie des couleurs pures.

Le quatrième peintre expose au salon national de Palerme. Il est presque inconnu des artistes, et il vit dans une petite ville très éloignée du sud de l'Italie. Il fit ses études, il y a 30 ans environ à l'Académie des Beaux-Arts de Naples. Son maître, Mancinelli et ses camarades s'aperçurent bientôt de ses fautes dans l'emploi des couleurs. Un jour qu'il exécutait une Danaé étendue sur un lit au-dessus duquel descendait une riche draperie vert écarlate, il la rendit avec les plus fines nuances de lumière mais avec un rouge intense.

Il exposa à Palerme plusieurs de ses tableaux, et j'ai pu en acquérir un. La première de ces œuvres représentait au naturel la figure et le buste de Saint-François d'Assise. Des peintres, mes amis, remarquèrent dans ce tableau, la perfection du clair-obscur, le travail fini, le dessin soigné mais des couleurs étranges et arbitraires.

Le fond est vert ; la robe du saint, vert foncé dans les parties obscures, devient grise dans les endroits plus éclairés pour aboutir à un rouge vif dans la partie supérieure du capuchon sur lequel la lumière se projette en plus grande quantité. Le visage sur lequel se projette l'ombre du capuchon a une teinte rougeâtre et semble congestionné. La main moins éclairée se montre de la

même teinte ; celle qui est en pleine lumière est de couleur diaphane comme celle d'un individu atteint d'anémie et accablé par les souffrances. La barbe a une teinte verdâtre.

Dans le tableau que j'ai acheté, le signe de Liebreich est moins évident. Cette œuvre est composée de 12 petits tableaux entourant un tableau plus grand. Cinq sont placés à droite, autant à gauche, un en haut, l'autre en bas. Dans le tableau central, les parties éclairées sont à gauche, les parties obscures à droite.

Afin qu'il y eut harmonie avec la peinture centrale, l'artiste a placé à droite les tableaux les plus obscurs, à gauche ceux qui sont plus éclairés.

Cette disposition logique a fait que les scènes de gauche qui sont plus éclairées sont peintes dans une gamme basée sur le rouge employé pour les vêtements des personnages et pour le fond. Dans les parties de droite plus pauvres de lumière, la couleur verte domine dans les vêtements, les mains et les visages des personnages. La peinture centrale qui représente un jeune garçon vêtu de blanc qui pleure et qui est consolé par sa sœur, tous deux sur un fond obscur, est irréprochable dans la perspective. Le jeune garçon ressort avec puissance du fond ; la figure de la jeune fille est moins en relief parce qu'elle est séparée du fond par une large bande d'un vert obscur.

Un coup de pinceau vert apparaît dans le mouchoir rouge qui lui entoure la tête.

Dans une autre peinture que je possède, le signe de Liebreich se montre de la même manière. Ce tableau représente en grandeur naturelle, la Vierge Marie et son fils. La mère est assise sur un trône devant lequel s'élève le parfum des roses et les vapeurs des encensoirs ; l'exactitude de la pose, le mysticisme et la sévérité de l'expression, la richesse des mosaïques, des marbres et de la draperie, rendent avec une merveilleuse réalité la reine du palais céleste.

La couleur étrange des chairs frappe d'abord le regard ; toutes les parties éclairées sont d'un rouge rosé ; les ombres rendues en vert foncé se détachent crûment sur une ligne nette presque sans gradation. Observé de près, ce mélange chromatique choque seulement la logique des couleurs, vu de loin, il altère les rapports du dessin et de la perspective, parce que placées au même niveau certaines couleurs s'harmonisent, d'autres se repoussent.

Chez l'enfant qui est sur le point de bénir, le bras droit, le plus éclairé, est d'un rouge rosé, et s'avance trop du trône qui est de couleur verdâtre. La machoire inférieure vert foncé s'enfonce sous la partie supérieure de la face rosée de telle sorte qu'elle apparaît rudimentaire et qu'elle semble fuir en arrière. Sur l'abdomen la couleur verte domine encore et donne au corps de l'enfant l'aspect du bronze. Une draperie jaune descend derrière le groupe sacré et, contrairement à toutes les règles de l'art, présente des teintes vert foncé dans les parties ombrées. Les mosaïques d'or du fond ont des nuances verdâtres ainsi que les ombres des roses et des autres fleurs admirablement bien faites d'ailleurs. Le vêtement de la mère est d'un bleu verdâtre monotone. Le clair-obscur du tableau dans les teintes neutres est très soigné, la fumée de l'encens est reproduite à merveille. Les marbres merveilleusement exécutés sont relativement à l'ensemble trop lumineux et trop éclairés comme la draperie qui descend au-dessus du trône.

Un portrait de grandeur naturelle du même auteur renferme aussi les stigmates daltoniens, mais a beaucoup moins de mérite que le tableau précédent.

Le sujet est au premier plan debout, vêtu de noir ; le fond est rempli par une forêt éclairée par un soleil de midi. Les feuilles placées à l'ombre portent des teintes vertes trop foncées ; puis sans aucune transition, suivent dans les parties éclairées, des amas de touches d'un jaune chrôme brillant. En se rapprochant du tableau

on trouve que les parties obscures des coups de pinceau jaunes sont produites avec des teintes rouges. La figure de l'homme est d'une couleur violacée, sombre comme celle d'un individu étranglé ; une légère nuance de gris rend le jour plus sombre et d'une couleur moins nette.

Les ouvrages d'un autre daltonien présentent les mêmes défauts d'une façon aussi évidente. Doué d'une surprenante faciltié pour le dessin, d'un sens exquis pour le clair-obscur, cet auteur commença à exercer son talent avec des crayons ou avec l'encre de chine; et il réussit à faire concevoir à lui-même et aux siens les plus heureuses espérances. Dès qu'il employa les couleurs, il étonna tout le monde et fut pris de découragement par l'emploi stupide qu'il fit de celles-ci. Dans une étude de nu avec lumière douce il employa partout une couleur vert feuille foncé ; il rendait en rouge foncé toutes les ombres et le ciel d'un violet intense. Il chercha à remédier à sa manière en plaçant sur sa palette dans un ordre déterminé les couleurs dont il lisait la valeur et la nature sur le tube, mais il s'aperçut bientôt que s'il évitait de cette façon les fautes grossières dans les couleurs saturées, il n'échappait pas à l'erreur dans les mélanges qu'il faisait. Il acheta donc toutes les nuances disponibles dans le commerce et malgré son adresse, sa peinture n'était pas exempte de critique.

Dans l'épreuve avec les laines de Holmgreen, il choisit une couleur rouge foncé, une vert foncé, puis un brun et prétendit avoir rapproché ainsi trois couleurs identiques. Lorsqu'on lui présente un rouge et un vert de la même saturation et du même ton, il désigne la teinte rouge comme plus sombre que la verte. Cette circonstance nous explique l'insistance avec laquelle, il prend comme noirs, des rouges sombres.

Aux laines de couleur orange il joint le vert et le jaune ; au bleu clair le rose ; au rose le bleu clair et le bleu vert, au gris le rose et le vert ; au jaune le jaune

vert et l'orange ; au rouge foncé les bruns et les verts ; au bleu foncé le violet ; au rouge foncé le marron.

Pour bien connaître sa dyschromatopsie, je lui fis reproduire deux peintures d'un artiste irréprochable, au point de vue de la vision des couleurs.

Dans l'original, la mer est moins riche que dans la copie en teintes vert bleuâtre. Dans le fond, la rade sablonneuse présente une coloration rougeâtre et les montagnes sont violacées. Dans la copie le bord est peint avec une couleur verte, si bien que le sable paraît remplacé par une magnifique végétation. Les montagnes du fond sont aussi vertes. Dans l'original, se détache du bord un navire, dont l'ombre sur la mer et les parties ombrées de la voile sont de couleur grise ; dans la copie, le gris est remplacé par une couleur violacée.

Le ciel du tableau original est vert bleuâtre ; il est violacé dans la copie. L'auteur soutenait que son travail était identique à l'original pour les couleurs ; il fut désillusionné lorsque je lui fis regarder les deux tableaux à travers un verre rouge. Dans l'original la plage et les montagnes du fond devenaient claires, tandis que dans la copie, elles devenaient très obscures ; et cependant il trouva le ciel de sa copie encore plus clair que celui de l'original.

Dans l'autre tableau, les défauts devaient être et furent en effet, plus évidents, parce que les bâtons de pastels ne portent pas le nom des couleurs, et aussi parce que les mélanges sont indispensables dans ce genre.

Original : Un tableau de pêcheur après avoir contourné un écueil s'avance du fond. En avant du bateau, la mer porte le reflet jaunâtre de la voile. Une ombre bleu verdâtre est projetée de la proue noire du bateau. De couleur bleu clair en avant, la mer est en arrière bleu foncé avec une légère nuance de vert.

Un large écueil est près du bateau, il est de couleur brune ; à ses pieds se trouve une luxuriante végétation d'algues vertes qui se reflète dans la mer voisine.

L'horizon est de couleur orange, lumineux, qui se perd en s'élevant et disparaît dans l'azur du ciel.

Copie : La voile du bateau est d'une couleur orange légère, sa proue et l'ombre qu'elle projette sur les vagues sont violacées. Le rocher est orange, les algues qui s'enroulent à sa base sont rendues en rouge ; l'ombre du rocher est violacée. Sur la mer, les coups de pinceau verts de l'original sont remplacés par des touches rougeâtres, la couleur du ciel se rapproche du violet.

Dans un troisième tableau éclatent encore plus évidents les défauts des daltoniens. Les feuilles de l'arbre, peintes à la lumière sont d'un jaune accentué ; celles placées à l'ombre sont d'un vert chargé de bleu.

Les tableaux d'un autre peintre daltonien, aujourd'hui négociant, sont aussi caractéristiques.

Il étudiait le dessin lorsqu'il s'aperçut de son défaut. Son père, commerçant, le chargea d'aller chercher une étoffe rouge, il lui rapporta une couleur marron ; repris pour son erreur, il revint avec une étoffe verte. Il a beaucoup de talent artistique et un vif désir de peindre ; il s'exerce aussi au modelage. Il dessine toujours la couleur rouge foncé (magenta), mais peut-être est-ce l'unique qu'il reconnaisse parmi les rouges, à cause des caractères spéciaux de sa vision.

Il ne voit pas du tout le vert ; au contraire il a remarqué que le vert jaune lui paraît jaune, tandis qu'il est obligé de supposer le vert bleuâtre. Un jour qu'il était avec moi, il me parla d'une couleur qu'il appelait rouge de Van Dyck ; or sur le tube qu'il croyait rouge, était écrit brun de Van Dyck. Il peint en lisant le nom de la couleur sur le tube ; il écarte le rouge, le vert, et le violet de sa palette, il n'y conserve que le rouge magenta. Depuis l'extension du pastel, il eut le désir de s'en servir ; il en acheta une boîte, mais quel ne fut pas son étonnement lorsqu'il s'aperçut qu'il ne pourrait pas en faire usage ; il voyait brunes plus de la moitié des cou-

leurs, beaucoup de bleus, peu de jaunes, ne pouvant pas lire sur les pastels les noms des couleurs, parce qu'ils n'y étaient pas inscrits, il rendit des nus en vert foncé et reconnut plusieurs autres changements de couleurs. Aussi parle-t-il des pastels avec un grand dépit : « C'est pour moi, dit-il, un véritable poison. » Ces restrictions faites, on peut dire qu'il est un daltonien corrigé, mais pas assez pour amender ses fautes. Voici deux de ses peintures :

Tableau 1. — César passe le Rubicon. La peinture me semble une copie, car je ne crois pas que l'auteur soit capable d'une composition aussi élevée. La couleur ne paraît pas étrange, en tout cas personne ne reconnaîtrait dans l'auteur une cécité pour le rouge et le vert. Je la reconnais seulement dans les petits défauts qui pourraient bien être produits par une exaltation ou un emploi excessif de la couleur. La figure de César, comme le bras droit éclairés ont une teinte rose chargée de céruse ; les demi-teintes sont brunâtres mais trop foncées ; de sorte que le nu ressemble à la chair d'un pitre fardé.

Le Rubicon descend impétueux ; à gauche une foule de soldats vont bientôt passer le fleuve à gué, le cheval de César y a déjà engagé ses pieds de devant. Dans le fond, les montagnes sont couvertes de verdure, l'avant a la couleur de la terre, le bord de l'eau qui effleure la terre est verdâtre.

Le peintre appelle la couleur brune de la terre rouge de Van Dyck, et il dit que le vert des montagnes éloignées sont de même couleur que le reflet des eaux. Un général romain, de la suite de César, a un cheval bai, et porte sur sa cuirasse un large peplum vert. Le peintre affirme que le peplum et le cheval sont de la même couleur. Les tuniques vertes des soldats lui apparaissent grises.

Tableau II. — Maison rustique à droite ; petite place en avant, montagnes dans le lointain. La peinture se compose de bleu, de vert, de jaune et de brun de Van

Dyck. Le vert de la treille qui tapisse la maison, ainsi que celui des arbres à espalier et des montagnes dans le lointain est produit par le mélange du jaune et du bleu. Ce tableau est absolument exempt de défauts de couleur. Les montagnes éloignées sont jaune vert à la lumière, bleuâtres dans l'ombre. L'artiste savait que la montagne était verte, et il employa pour les parties éclairées un mélange de beaucoup de jaune et d'un peu de bleu, pour les parties à l'ombre, plus de bleu que de jaune. Ce mélange rendait à ses yeux, les teintes de gris tantôt jaunâtres, tantôt bleuâtres dont la montagne lui paraissait revêtue.

De cette rapide exposition des fautes chromatiques des peintres daltoniens, on peut tirer six signes caractéristiques, en passant sous silence l'échange réciproque des couleurs pour lesquelles ils sont aveugles et l'identification des mêmes couleurs avec le gris.

1° Le signe de Liebreich avec l'altération consécutive de la perspective. L'art décoratif emploie quelquefois le vert dans les parties ombrées des chairs pour obtenir un plus grand effet chromatique. Les parties éclairées peuvent être poussées trop au rouge, mais cependant le mélange chromatique est employé de façon à ne pas troubler la perspective ;

2° Grâce à la faculté qu'ont la plupart des daltoniens absolus de différencier la couleur rouge après un long exercice chromatique, les défauts pour cette couleur sont moins visibles. Il n'en est pas ainsi pour le vert employé en abondance dans les chairs, et parfois dans les petites peintures dans toute sa gamme ;

3° L'abus de la couleur violette. Ce défaut existe dans les peintures des daltoniens absolus, aussi bien que dans les tableaux de ceux qui sont aveugles seulement pour les demi-teintes rouge vert. Les premiers l'emploient aussi et largement pour les chairs, les seconds seulement dans les ombres.

Ce défaut qui rend plus vif l'ensemble chromatique a

été aussi adopté par les peintres à faculté chromatique normale, au point qu'on a eu pendant un certain temps à déplorer l'abus du violet dans la peinture. Il y a peu de temps un élève très intelligent de l'Ecole des Beaux-Arts de Naples étonnait ses confrères par l'emploi excessif du violet dans les ombres.

C'était un daltonien de moyen degré, actuellement il est peintre décorateur. J'ai rencontré par hasard deux peintres, qui croyaient voir les ombres en violacé et qui mêlaient le violet pâle des laines avec le gris bleu.

4° L'exagération du changement que le vert subit à la lumière, si bien qu'on arrive à le peindre jaune dans les parties éclairées, bleu absolu ou bleu verdâtre dans les parties à l'ombre.

5° Une extravagante polychromie, de sorte qu'une jaquette marron devient jaune dans les parties claires, rouges dans les obscures, vertes dans les points faiblement éclairés. La robe d'un bœuf est grise, rouge, violacée ; le pantalon d'un enfant est jaunâtre à la lumière, bleu dans la pénombre, violet dans l'ombre.

6° Quand les daltoniens après beaucoup de patience, diminuent leurs défauts de couleurs, et deviennent habiles dans la perspcetive et le dessin, leurs tableaux limités à de petits sujets, sont si puissants dans le clair obscur que le relief plastique des images peut atteindre celui des grands maîtres.

En résumé, si un peintre daltonien employait seulement une palette composée de blanc, de noir, de jaune et de bleu, il pourrait être parfait dans son art, parcequ'il est puissant dans le clair obscur ; et s'il est habile dessinateur, il possède les vraies qualités de l'art. Son travail pour être dans le vrai, devrait seulement reproduire des scènes nocturnes ou des paysages couverts de neige. Le soleil n'est pas pour lui. Il ne pourra jamais reproduire toutes les diverses gammes de la nature baignée de lumière et exprimer dans son œuvre l'art qu'y précisent seulement ceux qui ont une grande expérience

du sens chromatique : c'est-à-dire reproduire sur un tableau avec plus d'énergie et de précision les harmonies des couleurs que la nature nous offre d'une façon confuse. Il paraît étrange que dans les écoles des beaux-arts, les maîtres se soient désintéressés des daltoniens qui suivent les cours. Ce phénomène a plusieurs raisons:

Liebreich a remarqué que les artistes avec lesquels il fut en relation n'acceptaient pas volontiers que les lois de la vision eussent des rapports étroits avec l'emploi des couleurs. Il lui sembla qu'ils considéraient comme une dégradation de leur idéal que l'art subisse l'influence d'un organe des sens et que la façon de colorier employée par un peintre doué de facultés intellectuelles très saines doit dépendre seulement du libre arbitre de l'imagination et du sentiment artistique.

Dans le livre de Vibert sur la technique des couleurs, le chapitre intitulé « Chez les savants » semble écrit pour confirmer l'opinion de Liebreich. C'est une fine satire contre Chevreul et ses conseils. Un jeune peintre dominé par l'idée de connaître la raison et l'utilité pratique des lois sur l'harmonie des couleurs entrait dans le domaine de la science : « dans le bois sacré ou de savants maîtres cachent aux yeux des profanes, les secrets arrachés à la nature. Puis il pénètre hardiment dans le sanctuaire où il se trouve en présence d'un personnage sévère. Dans la main il tient un disque de plusieurs couleurs, et son bras est entouré d'une foule de laines de diverses couleurs. » « Jeune homme, dit-il, le doyen des étudiants aujourd'hui centenaire vous présente ses salutations. Je connais le but de votre visite et je vous félicite parce que vous avez trouvé de bonne heure la meilleure voie que vous pourrez choisir. Je règle la toilette des femmes, l'uniforme des militaires, je dispose scientifiquement les fleurs dans les jardins et les parterres, je régénère l'art du tapissier, du vitrier et du décorateur. Il y eut ensuite entre les deux un dia-

logue abstrus. Le jeune homme sortit avec beaucoup d'embarras, ses cheveux étaient gris, il avait dépassé la cinquantaine. Le bon sens l'attendait à la porte. »

« La connaissance des lois de l'optique, continue Vibert, n'apporte qu'un très faible avantage à la technique de la peinture. Il y eut des magiciens appelés Véronèse, Rubens, Delacroix et beaucoup d'autres qui en fait de couleurs en savaient plus que tous les autres savants du monde. Delacroix est aussi de la même opinion. » « L'instinct, écrit-il, a toujours été ma science; la science des autres n'a fait que me tromper. ».

Son instinct en ce qui concerne l'harmonie des couleurs et le contraste de la lumière était la soumission de l'esprit au conseil des yeux satisfaits par un accord exquis avec les lois de la sensation. En voici un exemple: Delacroix peignait son Marino Faliero et cherchait à donner un ton d'or aux manteaux du doge et des sénateurs. Désespéré de voir que malgré les jaunes les plus vifs, ses manteaux étaient toujours ternes, il résolut d'aller au musée du Louvre pour confier son embarras et demander conseil à Rubens, un maître bien renseigné. Au moment de monter dans son « cabriolet » jaune canari, il s'arrête brusquement en remarquant que le jaune de la voiture produit du violet dans les ombres, et qu'il s'exalte au contraire à la limite de cette couleur. Il rentra chez lui, satisfait de son instinct et appliqua sa découverte. On pourrait remarquer cependant que si Delacroix avait lu le travail de Chevreul, et connu la loi des couleurs complémentaires déjà signalée par Léonard de Vinci, il aurait gagné du temps.

Aujourd'hui, il n'y a plus de ces antipathies, et, surtout à Naples, les aberrations du classicisme sont vaincues par Palizzi et surtout par Morelli. Non seulement tous les artistes connaissent les lois des couleurs complémentaires, mais pour les effets de contraste ils ont recours aux yeux mêmes de l'observateur.

L'école de Morelli en effet demande à un fond neutre

la couleur de contraste suscitée par la vision de la couleur dominante. C'est pour cette raison que, lorsque près des parties roses d'un nu qu'on veut reproduire, il y a une légère nuance de vert dans les contours ombrés, le peintre ne peint pas la couleur verte de contraste avec du vert, mais il emploie le noir de vigne avec du jaune clair, et parfois un mélange de teintes blanches., noires, rouges.

Ce mélange, en opposition avec les teintes roses prend, pour qui regarde le tableau, une coloration verte. Il y a plus : je connais une peinture de l'école, ou la vue de la lagune apparaît d'un bel azur clair, et la couleur employée est un mélange de noir moire, de teintes rouges et de céruse. Le mélange prend une teinte bleu clair parcequ'il se trouve en contact avec des surfaces jaune foncé, représentant les palais du grand canal éclairés par de puissantes lumières.

La principale raison pour laquelle maîtres et artistes se préoccupent peu de quelques daltoniens qui fréquentent les écoles des beaux-arts, c'est que la couleur n'est pas une chose essentielle de l'art. Il suffit d'un simple signe graphique délimitant une forme connue, pour que la pensée coure à celle-ci. Il suffit de la perspective et du clair obscur pour que le dessin apparaisse avec l'image précise du milieu ambiant et des choses qu'il représente. Voilà pourquoi l'emploi de la couleur n'a pas une unique formule, voilà pourquoi les plus grandes étrangetés de coloration, lorsqu'elles respectent le clair obscur et la perspective, produisent sur le tableau la précision des formes naturelles. Les essais continuels des artistes de nouvelles et originales énigmes chromatiques cachent aussi le défaut des daltoniens. Ce défaut est plus caché dans les débuts, dans un art où il est difficile d'atteindre la perfection dans l'emploi des teintes. L'inclination qu'ont tous lesles débutants pour la céruse a fait de cette tendance un usage spécial dit usage de jeunesse.

Mais la négligence presque générale pour l'art en est

une cause plus forte encore que celle-là. Nous ne sommes plus à une époque artistique comme la Renaissance, dans laquelle l'art était un besoin esthétique de la vie. La poésie, la peinture, la sculpture, l'architecture possédées en bloc par tous les artistes les plus éminents de l'époque étaient la base d'une culture pour laquelle le peuple aussi se passionnait.

En Italie nous avons vu le triomphe de la madone de Cimabué, nous avons vu la Jérusalem délivrée, commentée jusqu'au délire par le peuple entier. Dans la Grêce antique, il en était de même, le peuple allait déclamant les vers d'Euripide, et se passionnait pour les œuvres des Phidias, de Praxitèle et de Lysippe.

Les délibérations de trois ministères donnent l'image de notre époque : Le ministère de l'Instruction publique n'a pas imposé la vision chromatique normale aux élèves des écoles des beaux-arts. En revanche, le ministère de la Marine l'a imposée aux élèves de l'Ecole navale de Livourne, et celui des Travaux publics, au personnel des chemins de fer attachés aux signaux. On prévoit le danger qu'un daltonien pourrait faire courir au commerce ou à la vie des autres. Le sacrifice de plusieurs années perdues par quelqu'un qui, de vision anormale, prétend se livrer à la peinture chromatique, est compté pour peu de chose. D'ailleurs personne n'y fait attention ; le public s'est éloigné de l'art.

Prof. Angelucci.

SOCIÉTÉ D'OPHTALMOLOGIE DE PARIS

Séance du 14 janvier 1908

Présidence de MM. Kalt et De Lapersonne

M. Chaillous, *secrétaire annuel*, donne lecture du procès-verbal de la dernière séance. Le procès-verbal est adopté.

A propos du procès-verbal, M. Morax lit une note de M. Lagrange.

M. Félix Lagrange (de Bordeaux). — *Sclérecto-iridectomie et cicatrice filtrante dans la cure du glaucome chronique.* — Au sujet de la communication faite sur mon opération du glaucome par notre collègue, M. Rochon-Duvigneaud, je désire présenter à la Société une courte réponse que je lui serai reconnaissant d'accueillir.

J'obtiens, par la sclérecto-iridectomie, trois variétés de cicatrice : j'envoie ci-contre un spécimen de chacune d'elles à la Société ; dans la première variété il s'agit d'une cicatrice filtrante par simple amincissement de la sclérotique (fig. 1), dans la seconde d'une fistulette sous-conjonctivale (fig. 2), dans la troisième d'une cicatrice à l'aspect cystoïde, avec soulèvement ampulliforme (fig. 3) ; dans ces trois cas, d'ailleurs, la cicatrice joue son rôle et le tonus tombe à sa normale.

Il ne convient pas de faire une sclérectomie trop large ; une résection minime suffit ; je n'en ai jamais fait comme celle qu'a pratiquée M. Rochon-Duvigneaud, et je conseille au contraire d'agir parcimonieusement ; c'est d'ailleurs l'état de l'œil, le degré d'hypertension qu'il présente au moment où l'on opère, qui décide surtout de l'aspect futur de la cicatrice ; si le glaucome a une faible hypertension, on obtiendra un amincissement linéaire de la sclérotique, si la pression est plus grande, la plaie est assez écartée pour qu'il se forme une fistulette, enfin, si la pression est très forte, l'œil injecte en quelque sorte sous la conjonctive une partie de son contenu, et on a une cicatrice ampulliforme.

L'étendue de la résection sclérale influe bien sur la forme de la cicatrice, mais celle-ci dépend davantage du degré de pression de l'œil opéré.

Dans tous les cas, d'ailleurs, l'ouverture scléroticale est recouverte par toute l'épaisseur de la muqueuse conjonctivale, et je n'ai jamais observé d'infection, ni rien qui y ressemblât, au niveau des cicatrices de mes nombreux opérés.

Je ne comprends pas qu'on puisse considérer que la sclérecto-iridectomie n'a qu'une action douteuse sur l'acuité visuelle ; si je supprime le tonus exagéré, *et je le supprime toujours*, on me concédera bien que j'agis favorablement sur les fonctions de la rétine.

Je pourrais citer de nombreuses observations à l'appui de ma manière de voir, je me contenterai de rapporter celle-ci ; et je la choisis entre beaucoup d'autres, uniquement parce que je viens de revoir la malade, opérée le 10 juillet 1905 :

« Mme P., 62 ans, sans antécédents héréditaires ni personnels importants, a perdu complètement la vision de l'œil

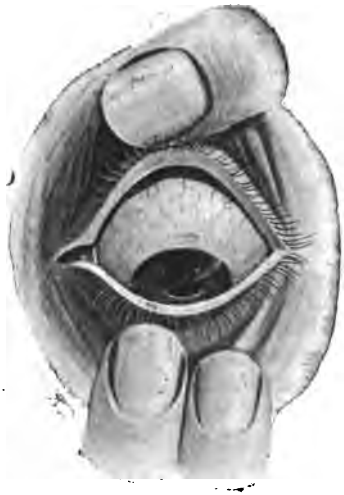

FIGURE 1.

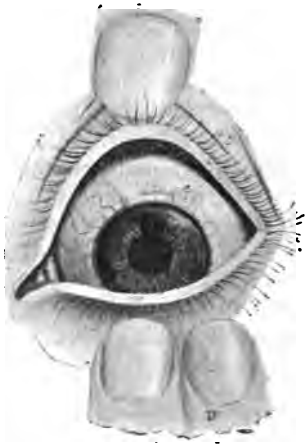

FIGURE 2.

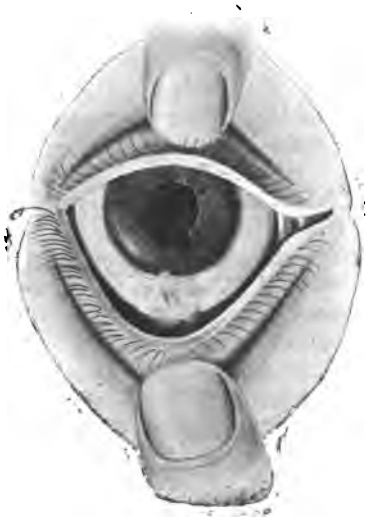

FIGURE 3.

gauche, à la suite d'un glaucome chronique ; elle ressent,

depuis quelque temps, dans l'œil droit, les symptômes de cette affection et elle vient nous consulter au mois de juillet 1905.

Nous constatons, à droite, les signes habituels du glaucome chronique, le champ visuel a 10 degrés en haut, en bas et en dedans, et 20 degrés en dehors ; excavation typique de la papille, tension légèrement augmentée, sens chromatique relativement bon. L'acuité visuelle égale 9/10, sans verres, la malade étant emmétrope. Du côte gauche l'acuité est seulement qualitative.

Nous pratiquons, à droite, l'iridectomie combinée à la sclérectomie, le 10 juillet 1905 ; suites opératoires normales, la cicatrice s'établit comme chez les autres malades, en quelques jours.

Le 8 février 1906, sept mois après l'intervention, nous avons revu la malade, dans un état satisfaisant, l'acuité s'est maintenue très bonne et le champ visuel est un peu agrandi, il existe une petite cicatrice filtrante, surtout visible dans le coin droit de l'excision sclérale.

Le 8 janvier 1908, trente mois après l'intervention, la malade a toujours l'acuité 9/10 sans verres, il n'y a pas d'astigmatisme, son champ visuel s'est légèrement agrandi, la tension oculaire est normale.

Nous prions instamment nos collègues de bien lire cette observation ; ceux qui ont peur de l'intervention dans les cas où le champ visuel est très étroit, qui redoutent la formation d'un astigmatisme excessif, et qui ne croient pas que l'acuité visuelle puisse bénéficier de l'opération, y trouveront quelque intérêt ; ils verront que la sclérecto-iridectomie n'a été en rien fâcheuse, qu'il s'est produit une cicatrice filtrante très utile sans astigmatisme opératoire, et que l'acuité vistuelle s'est, depuis trente mois, maintenue intacte, alors que le glaucome chronique, du côté gauche, non opéré, a entraîné la perte complète de la vision.

Est-il possible de ne pas attribuer la conservation de l'acuité à la suppression de l'hypertension, c'est-à-dire à l'action de la cicatrice filtrante ?

J'engage donc très vivement mes collègues à traiter par la sclérecto-iridectomie autre chose que des cas désespérés, et ils auront, comme moi, des résultats définitifs extrêmement démonstratifs.

En ce qui concerne l'idée qui m'a guidé quand j'ai fait la sclérecto-iridectomie pour la première fois, je dois répondre ici à M. Terson que la sclérectomie postérieure recommandée par Motais et par Parinaud n'y est pour rien, mon opération

procède uniquement des travaux écrits sur la cicatrice filtrante par de Wecker ; celui-là, seul, est mon inspirateur ; j'ai compris, depuis longtemps, que ni l'iridectomie, ni la sclérotomie ne nous donnaient aucun résultat dans le glaucome chronique simple, avec faible hypertension, parce que la plaie se cicatrise hermétiquement par l'affrontement immédiat de ses bords, comme le feraient les lèvres d'une incision faite dans une balle de caoutchouc régulièrement tendue, et que cette cicatrisation immédiate supprime toute filtration.

C'est donc l'idée de de Wecker, irréalisable par les moyens qu'il a indiqués que j'ai réalisée par la sclérectomie dans l'une des lèvres de la plaie ; par ce moyen on obtient une cicatrice à filtration, même quand l'œil est très peu tendu, parce que l'ouverture scléroticale ne peut se combler par bourgeonnement, le tissu de la sclérotique, immobilisé dans sa forme ne proliférant pas ; le liquide intra-oculaire sortant incessamment de l'œil repousse, soulève la conjonctive, et crée une fistulette sous-muqueuse.

Mon opération réalise ainsi le désideratum qui, au sujet du glaucome, a été l'objet de toutes les préoccupations de de Wecker ; si l'on désire en connaître les origines, c'est dans les travaux de notre illustre devancier qu'il faut les chercher.

D'ailleurs je reconnais avec M. Jocqs que si nous pouvions nous passer de l'iridectomie dans les cas de glaucome chronique simple, ce serait très heureux, et je poursuis en ce moment ce résultat ; j'ai fait ces jours-ci, dans des cas de glaucome chronique simple, avec faible hypertension, la sclérectomie simple, c'est-à-dire mon opération sans iridectomie ; grâce à une forte ésérinisation préalable et consécutive, je n'ai pas eu d'enclavement irien ; j'ai fait deux fois cette opération : l'une le 5 décembre 1907, l'autre le 9 janvier 1908, et tout me fait espérer que j'obtiendrai bien la cicatrice à filtration nécessaire pour la cure du glaucome.

Si l'on veut faire une sclérectomie utile, il faut qu'elle soit totale, semblable à celle de la sclérecto-iridectomie, c'est-à-dire qu'il faut ouvrir assez largement la chambre antérieure ; par la simple abrasion des lames externes de la sclérotique, recommandée par Bettremieux, on risque d'obtenir, non une cicatrice à filtration, mais un staphylôme, et avec un stapylôme, l'œil reste parfaitement dur et glaucomateux.

Il me paraît d'ailleurs indispensable de faire exactement l'incision que je recommande ; cette incision coupe le ligament pectiné, le tendon du muscle ciliaire et met en communication les espaces choroïdiens avec la chambre antérieure. La résection de la sclérotique met ensuite espace sous-

choroïdien et chambre antérieure en communication avec les mailles sous-conjonctivales.

La résection de toute l'épaisseur de la sclérotique est donc nécessaire, mais l'incision que je préconise l'est aussi, et dans son argumentation au sujet du malade de M. Rochon Duvigneaud, M. Morax a très judicieusement insisté sur ce détail.

M. Morax, *Secrétaire général*, depouille la correspondance qui comprend :

Une lettre de MM. S. Galezowski et F. Alcan dénonçant le traité de publicité du Compte rendu pour l'année 1909 ; une lettre de remerciements du Dr. Léri nommé membre titulaire; une lettre de remerciements du Dr. Opin nommé membre correspondant national.

M. Duboys de Lavigerie, trésorier, fait le Compte rendu de l'état financier de la Société.

Compte rendu des travaux pendant l'année 1907

M. Morax, *secrétaire général*. — Mes chers confrères, depuis plusieurs années déja, l'importance de nos ordres du jour me fait un devoir de restreindre le plus possible cet exposé de nos travaux pour permettre aux orateurs inscrits de prendre la parole. — Un retour en arrière est certes utile lorsqu'on peut coordonner les résultats acquis, déduire des faits présentés ou des recherches en cours, des vérités nouvelles. Le travail de nos séances ne s'y prête guère car c'est surtout de la casuistique que nous faisons et ce n'est point le résultat des recherches d'une année mais de nombreuses années qu'il faudrait analyser pour établir, d'une manière profitable et dans ses grandes lignes, le chemin parcouru. La Société française d'ophtalmologie s'apprête à célébrer son 25e anniversaire. Notre Société de 5 ans plus jeune voudra sans doute aussi fêter ses noces d'argent en 1913 et votre secrétaire général futur pourra alors développer non sans quelque fierté une vue d'ensemble des travaux auxquels nos réunions ont donné lieu.

Je me contenterai de constater qu'au cours des 9 séances de cette année, nous avons entendu 65 Communications: présentation de malades ou de pièces, mémoires ou rapports. Les présentations des malades continuent à solliciter notre intéret; l'observation des malades est toujours nouvelle et pour ceux qui savent la pratiquer, elle est d'un perpétuel en-

seignement. C'est en cherchant à développer chez nos aides et collaborateurs le goût et la science de l'observation que nous ferons la meilleure besogne; là est tout le secret de l'enseignement médical.

Je souhaite donc qu'au cours de cette nouvelle année, les membres de la Société et d'une manière générale tous ceux qui ont quelque fait intéressant à nous soumettre le fassent de la manière la plus complète possible. Je me permettrai une seule remarque: si dans la présentation du malade, l'exposé de l'observation gagne à être raccourci et réduit à ses points essentiels, il importe néanmoins que les notes que nous publions dans nos bulletins comportent tous les détails nécessaires, en d'autres termes que la présentation du malade ne soit pas l'excuse d'une observation écourtée. Nous nous efforcerons de mettre à la disposition des orateurs tout ce qui peut faciliter la démonstration. L'appareil de projection dont nous avons voté l'acquisition l'année dernière nous sera bientôt livré et je ne doute pas qu'il ne contribue à l'attrait de nos réunions.

Trois anciens membres de notre Société sont décédés au cours de cette année; Javal, X. Galezowski et Kopff. Nous les retrouvons à la fondation ou dans les premières années d'existence de la Société d' Ophtalmologie de Paris.

Le nom de Javal restera attaché à l'ophtalmométrie et à l'étude de l'astigmatisme. Le perfectionnement de l'ophtalmomètre avait nécessité de laborieuses études ; en rendant cet instrument pratique, en permettant à tout oculiste de faire dans son cabinet ce que des physiologistes seuls avaient pu faire, et avec quelles difficultés, Javal nous a rendu à tous des services inappréciables. Si j'évoque ce résultat pratique de son activité scientifique ce n'est nullement que j'attribue à ses autres travaux moins d'importance.

Je n'oublie pas non plus que c'est à lui que nous devons la création d'un centre de recherches scientifiques relatives à l'appareil visuel: le laboratoire d'optique physiologique de la Sorbonne.

Xavier Galezowski fut le Maitre de plusieurs de nos confrères et non des moins distingués. C'est par lui et par ses élèves que nous nous sentons rattachés à la grande école clinique d'ophtalmologie dont Desmarres fut dans le cours du XIXe siècle le représentant le plus autorisé. Son enseignement clinique plus que ses écrits, si nombreux néanmoins, a exercé une influence incontestable sur la diffusion des connaissances ophtalmologiques.

Nous avons nommé membres titulaires de notre Société dans le courant de l'année 1907: MM. Cantonnet, Scrini et Léri.

M. Castelain, de Lille, F. Chailloux, de Nantes, et Opin, de Toulon, ont été élus membres correspondants nationaux et M. Patin, de Genève, membre correspondant étranger.

M. Kalt, président sortant, remercie ses collègues de l'avoir appelé, il y a un an à la présidence et prie M. de Lapersonne de vouloir bien prendre sa place.

M. de Lapersonne prend place au fauteuil présidentiel et prononce les paroles suivantes :

Messieurs et Chers Confrères, je vous remercie de m'avoir appelé à la présidence de la Société d'Ophtalmologie pour l'année 1908. C'est un honneur que je n'ai pas sollicité, mais que j'ai accepté avec grand plaisir sachant combien vous savez rendre facile et agréable la tâche du Président par votre amabilité et votre courtoisie.

L'année qui vient de se terminer nous a permis de nous installer dans un local plus digne de notre société. Rappelez-vous qu'ici même se réunissent la Société de Chirurgie, la Société Médicale des Hôpitaux, la Société de Neurologie, et soyez convaincu que notre société ne pourra que développer sa prospérité scientifique en respirant l'atmosphère de cette salle et en favorisant les échanges nutritifs avec ces milieux isotoniques.

D'autre part, vous avez parfaitement compris que nous ne devions pas être une réunion fermée et qu'à Paris, où tant de jeunes médecins viennent se perfectionner dans notre spécialité, la Société d'Ophtalmologie avait, elle aussi, un rôle important d'éducation à remplir. C'est ainsi que vous avez favorisé les communications des jeunes oculistes, que vous avez donné une certaine publicité à l'ordre du jour de nos séances, et que vous recherchez les moyens de mieux faire voir à toute l'assistance les présentations qui nous sont faites. Notre installation actuelle permet de réaliser toutes ces améliorations, pour le plus grand bien de notre société et de la science ophtalmologique française.

Messieurs, j'adresse en votre nom nos meilleurs remerciements à notre Président sortant, M. Kalt, pour la manière dont il a dirigé vos travaux, et aux secrétaires, MM. Dupuy-Dutemps et Chaillous pour le dévouement qu'ils ont montré pendant plusieurs années. J'invite MM. Monthus et Cantonnet, nommés Secrétaires, à prendre place au Bureau.

M. Chevallereau. *Pseudo-conjonctivite tuberculeuse simulée.* — Une jeune fille de 17 ans et demi, qui était déjà venue nous voir à la consultation des Quinze-Vingts, en avril 1905, pour une conjonctivite subaiguë, sans caractère particulier, nous est revenue le 22 septembre dernier pour son œil droit qui offrait un aspect tout spécial. Il existe un soulèvement semi-circulaire de la conjonctive bulbaire, occupant la moitié supéro-externe de cette membrane, soulèvement situé à 3 ou 4 centimètres du limbe, large de 4 à 5 millimètres, offrant une largeur d'environ un centimètre et demi et saillant d'un millimètre et demi à deux millimètres dans sa partie la plus élevée au-dessus de la sclérotique. Cette saillie allait en se fondant sur tout le pourtour. La muqueuse tout entière était fortement vascularisée et donnait lieu à un écoulement abondant. Sur la partie moyenne de ce bourrelet, on trouvait de petites ulcérations, au nombre de cinq ou six, séparées les unes des autres, à bords assez irrégulièrement arrondis, peu profondes et disposées à peu près suivant la crète du bourrelet. L'écoulement était très abondant.

Le reste du globe était absolument normal, comme l'œil gauche d'ailleurs. Il n'y avait aucun engorgement ganglionnaire. Un examen de cette jeune fille aussi complet que possible ne montrait rien de particulier. Notre première idée était qu'il s'agissait là d'ulcérations tuberculeuses, et les recherches furent dirigées de ce côté, mais sans résultat. Les poumons sont parfaitement sains, et il n'y a aucun phénomène général à l'appui de cette idée. Le père, la mère et les sœurs de cette jeune fille se portent parfaitement, et elle-même n'a jamais rien eu qui pût faire penser à la tuberculose. La seule particularité, c'est qu'elle est très nerveuse, et que, d'autre part, elle est très mal réglée ; ses règles ne reviennent que tous les six ou sept mois, et chaque fois elles sont l'occasion de douleurs abdominales assez vives.

Le Dr Duclos voulut bien recueillir du pus de sécrétion de la conjonctive, et il nous a remis la note suivante :

« Ce pus contient des leucocytes, des débris conjonctifs, du mucus, des pneumocoques, des bacilles massués et quelques microcoques. Pour confirmation du diagnostic bactériologique, il a été fait des ensemencements sur divers milieux de culture.

D'autre part, il a été fait une biopsie de la muqueuse gonflée de la partie supérieure du bulbe, pour examen microscopique et inoculation. »

Nous donnerons plus loin cette note complémentaire qui nous a été remise par Duclos, fin décembre.

Cette malade est revenue aux Quinze-Vingts régulièrement deux ou trois fois par semaine pendant les mois d'octobre, de novembre et de décembre, et pendant ce long espace de temps, l'aspect des lésions n'a pas sensiblement changé, sauf en ce point que les ulcérations ont fini par se réunir en une seule et par former une sorte de sillon peu profond suivant la crête du bourrelet. Celui-ci avait toujours le même aspect, la muqueuse était toujours aussi rouge, et l'écoulement toujours fort abondant. A la fin de novembre cependant, il se fit sur la cornée, à la partie supéro-externe, à 2 millimètres du limbe, deux points d'infiltration très circonscrite ; bientôt ce furent deux petites ulcérations superficielles, sans augmentation de l'étendue ; mais tout se borna là, et en une dizaine de jours ces petites ulcérations avaient disparu sans laisser de traces.

Pour éclairer autant que possible le diagnostic étiologique de cette lésion, nous avons fait sur l'œil gauche, toujours indemne, de l'ophtalmo-réaction. Le 2 décembre, à 1 h. 1/2, j'ai instillé dans l'angle interne de l'œil gauche une goutte de tuberculine test de l'Institut Pasteur de Lille ; cette jeune fille étant très difficile, et remuant sans cesse, je n'étais pas bien sûr que ma goutte était bien arrivée, au contact de la conjonctive et, par précaution, j'en mis une seconde. Pour suivre la marche de l'ophtalmo-réaction, je fis venir cette jeune fille chez moi l'après-midi. A 7 heures du soir, il y avait déjà une réaction assez intense : œdème de la paupière inférieure, rougeur de la conjonctive dans l'angle interne, chemosis de tout le cul-de-sac inférieur.

Le lendemain matin, 3 décembre, à 10 heures, la réaction est encore assez vive, mais le chemosis a disparu. La paupière inférieure est encore rouge, mais sans œdème. La conjonctivite s'est atténuée très lentement et a persisté pendant huit jours.

Pendant ce temps, l'œil droit restait exactement le même. L'instillation de tuberculine dans l'œil gauche n'a eu aucun effet sur lui, mais, d'autre part, ses lésions restaient absolument indifférentes à tous les traitements que nous pouvions employer.

Un jour la mère, prise à part, nous déclara que sa fille était d'un caractère absolument fantasque ; elle l'avait surprise à frotter son œil droit, et elle était persuadée qu'elle entretenait ainsi son mal volontairement. Il ne déplaisait nullement à cette jeune fille de venir se montrer souvent aux

médecins et aux élèves qui fréquentent la clinique, et elle était plutôt flattée d'attirer ainsi l'attention. Déjà, d'ailleurs, elle avait simulé plusieurs maladies. En 1904, elle avait simulé une appendicite, et il avait fallu pour la guérir lui faire croire qu'on lui avait fait une opération. En 1907, il y a quelques mois, elle avait accusé dans l'oreille gauche des douleurs violentes, et Broca, consulté, avait dû simuler une opération de trépanation de l'apophyse mastoïde, après laquelle elle s'était déclarée complètement guérie.

Je résolus donc de faire à cette jeune fille un traitement assez désagréable pour lui enlever l'envie de continuer, et je commençai par lui cautériser la conjonctive avec le cristal de sulfate de cuivre. Deux jours après, l'écoulement avait beaucoup diminué, et les ulcérations de la conjonctive étaient notablement améliorées ; je fis ces cautérisations deux fois, amenant ainsi une amélioration très rapide, et je craignais même de la trouver guérie, ce soir, au moment où j'allais vous la présenter, mais son père s'est opposé à ce qu'elle vienne, craignant qu'elle ne trouvât là une raison pour augmenter encore l'exaltation de sa personnalité.

Cette amélioration très rapide, après un état si longtemps stationnaire, a une autre raison que mes cautérisations : cette jeune fille doit assister bientôt à un mariage auquel elle tient beaucoup, et elle veut certainement être guérie pour cette époque.

Voici la note qui nous a été remise il y a quelques jours par le Dr Duclos, et qui confirme absolument les renseignements qui nous ont été donnés par la mère :

« Biopsie d'une partie épaissie de la muqueuse bulbaire à la région supérieure.

« Pièce enlevée fixée à alcool, moulée en celluloïdine. Coupes colorées aux solutions d'hématéine et d'éosine. A l'examen microscopique, l'épithéliale est ou amincie, ou traversée de polynucléaires, ou remplacée par une infiltration leucocytaire. Le tissu conjonctif sous-jacent est rempli de leucocytes, en grand nombre, de polynucléaires disséminés ou, en amas. Capillaires dilatés. En somme, diagnostic anatomopathologique : muqueuse irritée. Des colorations faites pour recherches bactériologiques, n'ont rien décélé dans les coupes.

« Résultat d'inoculation :

« Avec une partie de la muqueuse malade, il a été fait, le 30 novembre 1907, une insertion sous la peau de l'abdomen du cobaye. Constatation des résultats de cette inoculation :

le 4 décembre, légère infiltration du point inoculé ; les ganglions de l'aine correspondante ont subi une légère augmentation de volume ; le 10 décembre, l'infiltration du point inoculé disparaît, le volume des ganglions inguinaux s'atténue ; le 17, 24, 30 décembre, retour insensible du volume des ganglions à l'état normal. Le poids de l'animal a été, au moment de l'inoculation, 385 gr. ; le 4 déc., 380 gr. ; le 10 déc., 422 gr. ; le 17 déc., 420 gr. ; le 24 déc., 425 gr. ; le 30 déc., 430 gr.

« L'animal est sacrifié le 31 déc. 1907. A l'autopsie, rien d'anormal ; nulle part dans les organes examinés, présence de granulations tuberculeuses.

« En somme, l'infiltration de la muqueuse excisée, si l'on s'en rapporte aux résultats de l'inoculation, n'était pas tuberculeuse, ne contenait aucun microbe de forte virulence ; d'autre part, d'après l'examen microscopique des coupes, c'est un tissu en état de réaction, et il y a lieu de se rappeler que le pus conjonctival contenait des pneumocoques et des staphylocoques. »

Il s'agit donc bien là d'une affection entretenue par la malade. Resterait à connaître le point de départ, la cause première des ulcérations de la conjonctive. L'intensité de l'ophtalmo-réaction sur l'œil gauche nous avait d'abord confirmé dans cette hypothèse qu'il s'agissait de lésions tuberculeuses, mais nous sommes plus porté à croire aujourd'hui, ou bien que la réaction sur l'œil gauche lui-même a été exagérée par les frottements de la malade, ou bien que le mode de diagnostic n'est pas infaillible.

M. Péchin. — L'observation de M. Chevallereau est une preuve nouvelle de la méfiance que nous devons avoir en face des troubles trophiques chez les névropathes et notamment les hystériques.

Les observations de pemphigus dû à des traumatismes, à des lésions volontaires, d'œdème provoqué par des ligatures, sont assez nombreuses pour nous mettre en garde contre les troubles trophiques chez de tels malades. La simulation en est la cause habituelle.

M. Sulzer. — M. Chevallereau a-t-il pu connaître les moyens employés par sa malade pour provoquer l'ulcération, en entretenir la suppuration abondante, car il ne semble pas que le frottement seul ait été un moyen suffisant pour atteindre ce but ?

M. A. Polack. — *Cécité de la macula par insuffisance de circulation locale avec conservation fonctionnelle du fond de la fovea (Présentation de malade).* — M. P., mécanicien, âgé de 32 ans, accuse du côté de l'œil droit un trouble visuel dont le début remonte à plus de 8 ans. A cette époque il fut pris d'une forte grippe accompagnée de symptômes céphaliques, qu'il caractérise en disant que « le sang lui montait à la tête ».

Quinze jours après sa grippe, en travaillant à l'atelier il a ressenti un choc dans l'œil droit « comme si une goutte d'huile y était projetée par une machine en marche ». Son attention attirée ainsi sur cet œil, il a constaté en fermant l'autre la présence d'une tache sombre qui troublait sa vue. Il est allé consulter le surlendemain, 18 août 1899, à la clinique du Dr Hubert où l'on a noté à cette date une acuité visuelle de 0,8 à l'œil droit et 10/10 à l'œil gauche. Le 22 août l'acuité visuelle de l'œil droit atteint 0,9 et le 25 août elle est normale aux deux yeux. Il en est de même le 26 novembre.

Mais le malade continue à se plaindre de la persistance d'une tache devant l'œil droit et affirme à son médecin qu'il ne peut bien voir que lorsqu'il fixe directement et que la vue se trouble aussitôt qu'il tourne légèrement le regard.

Les frictions à la tempe et les applications du courant électrique restent sans résultat. 7 ou 8 fois pendant l'année qui suit, M. P. ressent des légers troubles passagers des deux yeux. La vue se couvre pour quelques minutes, dit-il, comme si une goutte de larme venait se briser contre la pupille. Les antécédents héréditaires de ce malade sont négatifs. Ses parents et ses deux sœurs sont bien portants. Une d'elles que j'ai eu l'occasion d'examiner est atteinte d'astigmatisme hypermétropique avec une bonne acuité visuelle après correction. Les antécédents personnels de M. P. sont assez chargés. Durant les deux premières années de son existence il a souffert de convulsions, qui inspiraient de sérieuses inquiétudes à ses parents.

A l'âge de 4 ans il a eu une fluxion de poitrine. Il était très chétif jusqu'à l'âge de 7 ans. Vers 15 ans il a commencé à souffrir de migraines très fréquentes jusqu'à 17 ans, de plus en plus espacées jusqu'à 20 ans. Le malade dit que depuis l'âge de 17 ans « le sang lui montait facilement à la tête ». Pendant les trois ans de son service militaire il était bien portant en dehors d'un anthrax assez vite guéri.

Son affection oculaire est survenue 6 mois après son retour du régiment.

Trois ans plus tard il a contracté la syphilis.



FIGURE 4. — A. Scotome maculaire avec la lumière circulaire correspondante au point de fixation.
B. Tache aveugle de Mariotte.

Il affirme que la tache de son œil droit ne s'est pas modifiée depuis le 16 août 1899, jour où il l'a constatée pour la première fois.

Actuellement l'examen de l'acuité visuelle de l'œil droit montre chez notre malade un fait curieux :

Ce malade peut lire de son œil droit à la distance de 5 mètres les plus petits caractères de l'échelle optométrique, mais il est incapable de compter les doigts au delà de 50 centimètres. On constate en même temps que l'œil s'oriente mal et ne retrouve qu'à grand'peine une ligne de l'échelle une fois cette ligne perdue.

Ces faits s'expliquent par la forme spéciale du scotome que présente notre malade et qui occupe toute la macula à l'exception d'une très petite région centrale.

La figure n° 1 reproduit ce scotome avec les dimensions qu'il présenterait s'il était projeté sur un écran placé à 30 cm. de l'œil. A droite de lui est figurée la tache de Mariotte pour servir d'indication topographique.

Le scotome se présente sous forme d'un anneau ovalaire à grand axe horizontal. La lumière de cet anneau excessivement petite en comparaison avec l'épaisseur de la paroi qui l'entoure est excentrique ; elle est portée très en dehors et un peu en bas du centre de l'oval.

Elle correspond exactement au point de fixation, ou mieux à la petite zone centrale de la rétine qui n'est pas irriguée par les vaisseaux rétiniens et qui est représentée par le fond de la fovéa ou le bouquet des cônes centraux de Rochon-Duvigneaud.

Dans cette petite zone centrale toutes les fonctions sont conservées : l'acuité visuelle y est normale ainsi que les perceptions lumineuse et chromatique (1).

Elle a une forme circulaire et mesure approximativement 100 à 150 microns (2).

(1) Les perceptions lumineuse et chromatique déterminées au photomètre dans une obscurité relative, paraissent être légèrement diminuées du côté droit. Mais cela est dû probablement à l'isolement de cette zone par le scotome maculaire, qui produit du côté droit une sorte d'adaptation à l'obscurité complète. (Voir *Influence de la lumière ambiante sur la vision des signaux*, Broca et Polack. *Compte rendu de l'Acad. des Sciences*, 1907, E. CXLV, p. 1220-1223.)

(2) Pour déterminer les dimensions de cette zone j'ai eu recours à deux procédés différents : Le premier consiste à placer le malade devant les optotypes, à une distance connue et de lui demander combien de lettres il voit à la fois, sans déplacer le regard. Il suffit de mesurer ensuite la longueur de la ligne occupée, pour le nombre indiqué de lettres pour avoir tous les éléments nécessaires à la construction géométrique de l'image retinienne.

Placé à 5 mètres de l'échelle de Snellen, notre malade ne voit à la fois que deux lettres de la dernière ligne. Ces deux lettres avec l'intervalle qui les sépare l'une de l'autre et les deux intervalles

Quant au scotome même, son image rétinienne couvre toute la macula et la dépasse même sensiblement du côté temporal. En effet le calcul montre que cette image mesure 2 mm. 5 de diamètre vertical et 3 mm. de diamètre horizontal. Ce dernier atteint 4 mm. si l'on considère aussi la zone du scotome relatif qui se prolonge bien au delà des limites temporales de la macula. L'étendue du scotome, mesurée de chaque côté du point de fixation, est très variable. La simple inspection de la figure 1 montre qu'elle est bien plus petite du côté de la papille que du côté opposé ; elle est aussi plus petite en bas qu'en haut.

qui séparent chacune d'elles des lettres voisines, occupent une longueur de 33 m/m. A ces 33 m/m correspond une image rétinienne facile à mesurer d'après la formule $X = \frac{33.15}{5.000}$ ce qui donne 100 microns pour le diamètre horizontal de la zone en question. Le second procédé est celui qui sert habituellement à délimiter la tache de Mariotte. Le malade s'installe, la tête appuyée sur le coude, devant une feuille de papier blanc placée à 30 cm de son œil. Il fixe de cet œil une petite croix tracée sur cette feuille. De la main droite il tient une plume dont il promène la pointe dans toutes les directions, en partant toujours du point de fixation et se dirigeant vers la périphérie. Aussitôt que la pointe de la plume cesse d'être vue le malade le note sur le papier par un petit point. Il continue ensuite la marche de la plume dans la même direction jusqu'à ce qu'elle sorte du scotome et que sa pointe redevienne visible. Il note sur le papier ce moment d'apparition par un second point.

Cette opération pratiquée dans toutes les directions donne une série de points, qui, réunis par des courbes, délimitent au centre la zone restée saine et à la périphérie la zone du scotome. C'est le résultat de cette opération plusieurs fois répétée qui est représenté dans la figure 1.

Celle-ci reproduit en même temps la tache de Mariotte délimitée par le même procédé. Ainsi déterminée à plusieurs reprises, l'étendue de la zone centrale fut toujours trouvée = 3 m/m de diamètre. Une fois seulement, rapidement déterminé, ce diamètre a paru = 4 m/m.

En négligeant ce dernier résultat qui paraît inexact, le diamètre de la zone rétinienne mesure donc, d'après les données du second procédé, 150 microns ; en effet $X = \frac{3.15}{300} = 0.150$.

Ces deux procédés n'ont qu'une précision relative, par suite des oscillations involontaires du regard, et le retard dans la notation. Les mesures qu'ils donnent peuvent être considérées comme un peu trop élevées.

Au périmètre on trouve 3 à 4° en dehors, autant en bas, 5° en haut et 10° en dedans. Ce dernier chiffre se rapporte aux limites du scotome relatif pour les couleurs ; quant au scotome absolu, il dépasse 5°.

Les courbes périphériques du champ visuel sont absolument normales aussi bien pour le blanc que pour les couleurs.

Au scotome que je viens de décrire correspond un tableau ophtalmoscopique des plus significatifs, qui frappe encore plus lorsqu'on compare les deux yeux.

L'ophtalmoscope montre en effet (fig. 2) que la région maculaire et périmaculaire de l'œil malade est totalement dépourvue de vaisseaux rétiniens. Les deux branches supérieure et inférieure de l'artère maculo-papillaire sont excessivement grèles, presque filiformes et tout le long de leur parcours elles n'envoient aucun capillaire dans la direction de la macula. Si l'on examine la macula de l'œil gauche on y trouve un grand nombre de capillaires.

En dehors de ces particularités vasculaires les deux macula offrent exactement le même aspect. L'une comme l'autre se présente sous forme d'un oval à contours diffus et de teinte rosée un peu plus sombre que le reste de la rétine

Le reflet habituel dessine au centre la dépression du fond de la fovea.

C'est, comme on le voit, l'aspect normal et rien n'y indique une altération des éléments rétiniens. L'origine des artères maculo-papillaires est différente dans les deux yeux. Dans l'œil gauche elles se détachent des branches principales de l'artère centrale au-devant de la pupille ; dans l'œil malade l'origine de l'artère maculo-papillaire se trouve au contraire en arrière de la papille. On la voit émerger du sergment temporal de cette papille et se bifurquer aussitôt en branches supérieure et inférieure.

Elle a donc en plus de ces deux branches visibles à l'ophtalmoscope un trajet intra-optique plus ou moins long sur lequel nous ne pouvons avoir aucun détail. Les deux papilles présentent au même degré des contours légèrement effilochés, diffus, mais ce qui les distingue l'une de l'autre, c'est la pâleur anormale du segment temporal de la pupille droite tandis que celle de l'œil gauche est régulièrement colorée.

Le reste du fond de l'œil est normal.

Il est possible, d'après les commémoratifs rapportés plus haut, que notre malade ait fait, il y a plus de 8 ans, une névrite double grippale ou post-grippale.

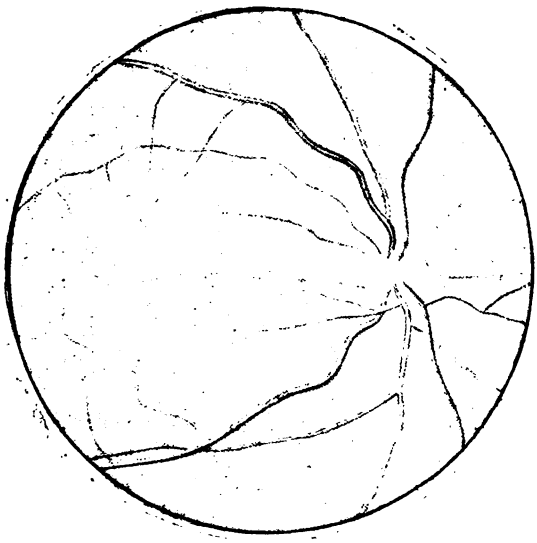

FIGURE 5.

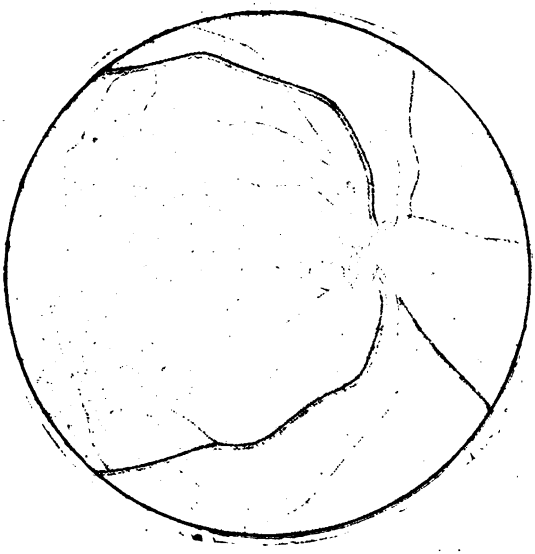

FIGURE 6.

Les contours un peu effilochés de ses deux papilles rappellent assez l'aspect post-névritique et justifient cette manière de voir.

Mais pourquoi les suites de cette névrite toxi-infectieuse sont-elles si différentes pour les deux yeux ? Pourquoi tout se borne dans l'œil gauche à un léger trouble dans le contour papillaire, sans la moindre altération fonctionnelle, tandis que dans l'œil droit nous constatons une cécité complète de la macula avec ischémie très nette de cette partie de la rétine.

Je crois que la cause en est dans les particularités anatomiques des artères maculo-papillaires. Tandis que dans l'œil gauche ces artères ont une origine intra-oculaire, l'artère maculo-papillaire de l'œil droit prend son origine en arrière de la papille et doit pour pénétrer dans l'œil cheminer le long des interstices du nerf optique.

Ceci étant, on s'explique comment une névrite optique grippale qui ne dépasse pas habituellement une intensité moyenne n'a produit aucun trouble circulatoire appréciable dans l'œil gauche et en a occasionné un très grave dans l'œil droit.

Dans ce dernier, en effet, l'artère maculo-papillaire était directement exposée aux compressions ou propagations morbides dans son trajet intra-optique.

Quoi qu'il en soit nous nous trouvons actuellement en présence d'une ischémie de la région maculaire, et d'une décoloration du segment temporal de la papille. Cet aspect de la papille justifierait le diagnostic d'atrophie partielle du nerf optique intéressant le faisceau maculo-papillaire. Mais l'ensemble de symptômes ne correspond pas à celui que l'on rencontre généralement. En effet, dans l'atrophie du faisceau maculo-papillaire nous ne sommes nullement accoutumés de voir ce scotome si particulier qui abolit les fonctions visuelles de toute la macula et laisse intactes celles du centre de la fovéa. Nous ne rencontrons pas non plus ce trouble vasculaire qui prive toute la macula de son sang rétinien et produit une zone d'ischémie exactement superposable à la forme et à l'étendue du scotome.

Contrairement à tout ce que nous savons sur le scotome central dans l'atrophie du faisceau maculo-papillaire, nous constatons chez notre malade que ce scotome s'étend bien plus en dedans du point de fixation que du côté de la tache de Mariotte. Cette différence d'étendue est dans la proportion de 3 : 1. On serait bien embarrassé de l'expliquer par la

dégénérescence descendante des fibres nerveuses, tandis qu'elle est facile à comprendre par un mécanisme vasculaire.

En effet, l'artère maculo-papillaire très réduite dans son calibre assure d'autant moins la nutrition d'un point de son territoire que celui-ci se trouve plus éloignée d'elle ou de ses branches principales. Ainsi la branche supérieure passe plus près de la macula que l'inférieure et réciproquement le scotome s'étend moins au-dessous du point de fixation qu'au-dessus.

En présence de ces faits on ne peut pas se défendre de l'idée d'un mécanisme vasculaire dans la production du scotome. Il est difficile d'admettre que la lésion de l'artère maculo-papillaire soit seulement un simple épisode dans le cours de l'atrophie du nerf optique. Elle paraît au contraire être la lésion initiale, la lésion déterminante du trouble fonctionnel.

Deux hypothèses sont à envisager :

1° Une hyperplasie interstitielle du nerf optique par la compression produite sur la fibre nerveuse en aurait provoqué la dégénérescence avec des troubles fonctionnels consécutifs ; l'artère maculo-papillaire aurait subi la même compression et se serait altérée graduellement pour aboutir à l'ischémie maculaire que nous retrouvons actuellement.

Cette hypothèse ne rend pas suffisamment compte des particularités que présente notre malade.

2° Dans une autre hypothèse on peut supposer une lésion de l'artère maculo-papillaire pendant la période aiguë de l'affection du nerf optique.

Cette lésion vasculaire aurait eu pour conséquence immédiate l'ischémie de la macula avec abolition de ses fonctions visuelles et pour conséquence éloignée la dégénérescence ascendante des fibres nerveuses du nerf optique.

Quant à la conservation fonctionnelle du fond de la fovéa elle pourrait s'expliquer par ce fait qu'à l'état normal cette petite région ne reçoit aucun apport des vaisseaux rétiniens et prend sa nutrition dans les vaisseaux choroïdiens.

Elle n'aurait donc pas à souffrir de l'ischémie maculaire.

M. Rochond-Duvigneaud. — M. Polack a bien voulu me mettre à même de pratiquer l'examen de son malade. Après dilatation par l'homatropine j'ai pu, à l'image droite, constater la parfaite exactitude des dessins de M. Polack, et notamment l'absence dans la macula de l'œil droit des petits

vaisseaux qui, dans les yeux normaux, rayonnent tout autour de la fovéa.

Au point de vue fonctionnel le malade présente une conservation de la vision centrale dans un petit champ qui concorde d'une façon remarquable, d'après les mesures de M. Polack, avec l'étendue du bouquet central des cônes tel que je l'ai décrit dans mon travail paru dans les Archives d'anatomie microscopique de 1907 (T. IX, fascic. II). Ce bouquet central est large de 150 à 200 μ. A son niveau qui correspond au fond de la fovéa, la rétine est à peu près réduite aux cônes et à leurs grains, et en ce point, elle est invasculaire parce que sa structure est purement épithéliale. Mais le système vasculaire rétinien n'en est pas moins nécessaire au fonctionnement des cônes centraux. Si les cônes eux-mêmes et leurs cellules pigmentaires sont nourris par la choroïde, il n'en est pas moins vrai que les bipolaires et les cellules ganglionnaires en relation avec ces cônes et situées excentriquement par rapport au centre fovéal, c'est-à-dire dans les bourrelets latéraux de la macula, sont, elles, nourries par le réseau capillaire rétinien. Ce réseau est donc nécessaire au fonctionnement des cônes centraux, sinon à leur nutrition propre. Si, dans le cas de M. Polack, il s'agit d'une lésion vasculaire comme les apparences ophtalmoscopiques le font penser, il faut admettre que la vascularisation des bords de la macula, nourrissant les bipolaires et cellules ganglionnaires en rapport avec les cônes centraux est conservée. Ce qui est, sans doute, oblitéré c'est une zone vasculaire située plus en dehors et nourrissant les éléments nerveux en relation avec les cônes et bâtonnets qui prennent rang immédiatement en dehors du bouquet central.

M. Morax. — Si le centre de la fovéa était nourri par les vaisseaux choroïdiens nous devrions peut-être, dans les cas d'obstruction de l'artère centrale, voir un trouble semblable à celui qui nous est signalé par M. Polak. L'interprétation que notre confrère nous donne de ce trouble me paraît donc discutable, mais le fait est des plus intéressants.

M. Polack. — Pour répondre à M. Rochon-Duvigneaud, je dois rappeler que les procédés qui m'ont servi à déterminer l'étendue de la zone centrale ne sont pas à l'abri d'une certaine critique ; ils comportent en effet une première cause d'erreur qui leur est commune à tous les deux et une autre qui est exclusive au second procédé. La première ré-

sulte des mouvements involontaires de l'œil. La seconde consiste dans le temps perdu inévitable entre le moment de la notation et celui de la disparition du test. Il est donc fort possible que le chiffre de 100 à 150 microns que j'indiquais plus haut pour le diamètre de la zone centrale soit trop élevé et que les fonctions visuelles ne soient conservées que dans une partie encore plus restreinte de la fovéa.

Les cellules ganglionnaires en rapport avec cette partie indemne de la fovéa ne sont peut-être pas trop éloignées du centre, de sorte que leur nutrition pourrait encore leur venir du réseau choroïdien qui alimente normalement la zone non vasculaire de la rétine. Quant à la question posée par M. Morax, une étude plus approfondie de l'embolie de l'artère centrale me permettra peut-être d'y répondre ultérieurement.

M. le Dr Duboys de Lavigerie présente un cas de luxation spontanée du globe oculaire droit.

M. M..., âgé de 65 ans, nous raconte que depuis 4 ou 5 ans son œil droit se luxe une ou deux fois par an, pendant la nuit. Au début, il fut très effrayé, mais il rentrait lui-même son œil et tout rentrait dans l'ordre. La vision n'étant nullement altérée, et lui permettant de chasser comme auparavant.

Depuis trois semaines environ, le même phénomène se reproduit toutes les nuits et même une ou deux fois par nuit. Le malade rentre bien son œil dans l'orbite, mais l'œil reste douloureux pendant une ou deux heures, et lorsqu'il parvient à se rendormir, lœil se luxe de nouveau. Jamais cela ne lui est arrivé pendant le jour. Cette facilité de l'œil à se luxer et surtout la fréquence de la luxation qui ne laisse presque plus dormir M. M..., et qui le laisse surtout très inquiet le décide à venir me consulter.

Etat actuel : M. M..., est grand, gros, sanguin, vif, alerte, ne paraissant pas son âge. Les yeux sont un peu saillants, l'œil droit peut-être un peu plus, mais sans bien grande différence appréciable. Aucune varice extérieure. Pas de varices aux jambes. La vision est absolument normale.

V. = O. D. cyl. + 1 90° = 12 opt.
V. = O. G. cyl. + 1 90° = 7 opt.

(La vision de l'œil gauche est plus faible, mais le malade a toujours eu la vue un peu plus faible de cet œil). Rien du reste à l'ophtalmoscope.

Spécificité à l'âge de 22 ans, très bien soignée. Cœur normal. Artères un peu dures (artério scléreux). Frottements à la base du poumon droit et en arrière traces d'une ancienne pleurésie.

Depuis quelques années le malade a beaucoup engraissé et est très facilement essoufflé.

C'est donc une luxation spontanée du globe sans cause appréciable et je demande à la Société ce qu'il convient de faire comme traitement.

M. de Lapersonne. — Le fait rapporté par M. Duboys de Lavigerie me paraît se rapprocher de celui présenté par M. Monthus comme varicocèle de l'orbite.

Je pense qu'il y aurait lieu, dans ce cas, de pratiquer la tarsorraphie partielle en dehors.

M. Duboys. — C'est ce que j'avais proposé à mon malade.

M. A. Cantonnet. *Syndrome oculo sympathique incomplet, seul symptôme clinique d'un anévrisme aortique.* — Le malade qui fait le sujet de cette observation, âgé de 51 ans, s'est présenté à la consultation de l'Hôtel-Dieu, service de M. le Pr de Lapersonne pour troubles de la vue. L'examen a montré l'existence d'une amblyopie toxique typique avec scotome central pour les couleurs sauf le bleu. Du reste, ce malade avoue des excès alcooliques et tabagiques considérables et présente au complet tous les petits signes généraux d'intoxication alcoolique.

Mais au cours de cet examen, diverses particularités ont attiré notre attention : d'abord une inégalité pupillaire marquée, avec myosis du côté gauche ; pas de déformation pupillaire, ni signe d'Argyll Robertson, ni synéchies. Les pupilles réagissent, mais mal, la fente palpébrale paraît un peu moins ouverte du côté gauche que du côté droit, sans qu'il y ait ptosis à proprement parler ; du reste le malade ouvre bien l'œil sans suppléance de la part du muscle frontal. Un autre symptôme très particulier attire l'attention : c'est une sudation marquée de la moitié gauche de la face ; cette sudation varie d'intensité selon les moments, mais on la voit même par les temps froids et le malade étant au repos, au moins sous la forme de gouttelettes de sueur perlant dans le sourcil ; à d'autres moments elle est un peu plus abondante et si l'on touche avec de petits fragments de papier buvard des points symétriques des deux moitiés de la face, on constate toujours que la partie gauche de la face humecte davantage le papier ; à certains moments enfin, sans cause apparente, la sudation du côté gauche devient si abondante que le malade doit s'éponger avec un mouchoir et de ce côté seulement ; la marche rapide, le travail musculaire n'augmentent pas sensiblement cette sudation.

Ces particularités ont immédiatement fait pratiquer un examen plus complet : le malade ne présente dans ses antécédents aucune affection à retenir ; il nie la syphilis et n'en présente aucune manifestation. Il n'a jamais fait de métier l'exposant à des intoxications professionnelles et n'a comme cause d'intoxication que l'alcool et le tabac, dont il a abusé. Pas de tabès ; urines normales, quelquefois du hoquet, ni dysphagie, ni dyspnée, ni toux récurrentielle. L'examen clinique pratiqué par notre ami, le Dr Gandy, médecin des hôpitaux, révèle seulement un peu de matité au niveau des zônes antérieure et postérieure de projection de l'aorte sur le thorax ; le cœur a des bruits normaux assez durs sans bruits anormaux ; il n'y a pas de souffle le long de la colonne vertébrale ; l'élévation du larynx ne fait pas sentir de battements transmis par la trachée ; il n'y a pas de battements au creux sus-sternal. Enfin les pouls carotidien, radiaux et fémoraux comparés entre eux et d'un côté à l'autre semblent synchrones ; ils ont été examinés par la palpation telle qu'on la pratique en clinique ; peut-être des appareils enregistreurs précis donneraient-ils des résultats différents.

L'examen radiographique, par contre, donne des résultats très intéressants ; on voit sur l'épreuve une dilatation nette et assez volumineuse semblant siéger à la jonction de la crosse de l'aorte proprement dite et de l'aorte descendante. Mais il s'agit d'une dilatation fusiforme, progressive, sans délimitation précise et non pas sacciforme. Dans ces conditions, il n'y a rien de bien étonnant que les signes physiques, même le souffle, manquent ; que le retard des pouls fémoraux sur les radiaux soit imperceptible ; que les troubles fonctionnels soient réduits au hoquet, du reste rare ; ceci n'a rien de très exceptionnel en soi et les radiologistes savent que dans un grand nombre de cas ils peuvent dépister une ectasie aortique bien avant le clinicien.

Il y a donc chez notre malade un point à retenir, c'est que les symptômes oculaires peuvent précéder de longtemps les autres signes cliniques lorsque l'ectasie est assez postérieure pour que le sympathique puisse être comprimé.

Il y a enfin dans cette observation un autre point intéressant : c'est la dissociation du syndrome oculosympathique : il y a exophtalmie légère, myosis, mais sans ptosis ni hypotonie ; le syndrome est donc incomplet ; mais de plus alors que dans le syndrome classique de Claude Bernard-Harner il y a diminution ou tarissement de la sudation, dans notre cas cette sudation est notablement exagérée ; il y aurait donc paralysie des filets iridodilatateurs et des vasoconstricteurs avec intégrité des filets élévateurs palpétraux ; peut-être cette

dissociation du syndrome oculo-sympathique tient-elle au siège inférieur de la cause.

MM. H. Joseph et G. Haas. — *Maladie de Mickulicz à forme fruste avec infantilisme et irido-choroïdite* (présentation du malade).

Le malade présente une forme atypique d'un syndrome encore rarement observé, la maladie de Mikulicz, constitué par l'hypertrophie des glandes lacrymales et salivaires sans manifestations leucémiques ni du côté des ganglions, ni du côté du sang.

Pour la rareté de l'affection, comme pour la forme exceptionnelle sous laquelle elle se présente, l'observation est intéressante à rapporter.

Observation :

Les antécédents héréditaires sont très chargés. Le père est mort, certainement éthylique, probablement d'une affection pulmonaire tuberculeuse ; on n'a pu retrouver d'anamnestique de syphilis.

Mère vivante, bien portante, ayant eu 21 enfants, et fait deux fausses couches. De ces enfants, 15 sont morts, les uns de 2 à 8 ans, d'autres entre 16 et 25 ans, les renseignements sur ces décès sont peu précis : de ceux qu'on a pu obtenir, il est permis de croire plutôt à l'action de la tuberculose. Les enfants vivants sont bien portants, ne présentent aucun stigmate d'hérédo-syphilis, en particulier ceux que nous avons vus et interrogés.

Notre petit malade est né à terme, s'est développé normalement, il a actuellement 15 ans, il a eu, d'après sa sœur aînée, qui a 15 ans de plus et l'a élevé, une enfance saine, peut-être quelque maladie éruptive : rien de bien marquant. Il y a 5 ans, à l'âge de 10 ans, il a été envoyé dans une ferme d'un hameau des Basses-Alpes. Il en arrive il y a 2 mois. Il semble y avoir été assez mal soigné, et l'impression de ses aînés est qu'il n'a fait aucun progrès physique depuis son départ.

Si on l'interroge sur le début des troubles qu'il présente, on arrive, tant bien que mal, à les faire remonter environ au mois d'avril dernier (1907). C'est tout ce qu'on peut savoir.

Les signes pathologiques peuvent se grouper sous trois chefs.

Le premier comprend son état physique et mental.

Il paraît avoir 10 ou 11 ans, j'ai dit qu'il en a 15, sa taille est de 1 m. 32, il pèse 31 kg. 500. L'appareil génital est

celui d'un enfant de 8 ans, la verge est petite, les testicules, petits, sont situés à l'anneau inguinal ; on ne trouve aucune apparence de développement des poils axillaires ou inguinaux.

La très intéressante radiographie que M. Infroit a faite de son membre supérieur montre que les épiphyses ne sont pas encore soudées.

On juge mal de son véritable développement intellectuel, par suite de la vie qu'il a menée durant ces 5 dernières années. Il est doux, rit pour des riens, se montre un peu craintif. Sa mémoire est mauvaise, les faits, même récents et saillants, son retour à Paris, la baisse de sa vue, il ne se rappelle pas quand tout cela s'est produit. Par contre, il a reconnu sa mère et ses frères et sœurs, et témoigné beaucoup de tendresse envers eux.

Il lit et écrit un peu.

Il ne présente pas de goître, aucun signe de myxœdème, rien du côté de la peau, pas de frilosité ; rien d'intestinal.

Tout cela le classe comme un infantile, le rapprochant du type Lorain.

Le deuxième groupe comprend les tuméfactions glandulaires qui nous portent à en faire une maladie de Mikulicz. Signalons, dès maintenant, l'absence de participation des glandes lacrymales, nous reviendrons plus loin sur ce point.

L'aspect seul des parotides est frappant, elles sont saillantes, surtout quand la bouche est ouverte : s'il soulève la langue, on voit les sublinguales hypertrophiées. La palpation, qui permet de trouver les sous-maxillaires, montre toutes ces glandes dures, mobiles, indolentes. On trouve à gauche un lobule aberrant de la parotide.

Les orifices des canaux de Sténon sont très visibles. Jamais ces tumeurs n'ont présenté de réaction inflammatoire, ni de phénomènes douloureux. Il ne semble pas que les fonctions salivaires soient anormales.

Les amygdales sont normales.

Le corps thyroïde, non augmenté, semble de consistance un peu scléreuse.

Du côté du thorax, l'auscultation montre une inspiration un peu rude aux sommets, un peu de submatité postérieure entre la colonne vertébrale et l'omoplate droite, avec respiration soufflante à ce niveau, aux deux temps. On a songé à des adénopathies trachéobronchiques, et pour être édifiés sur ce signe important, la radiographie du thorax a été faite : elle a été négative.

Il n'y a d'ailleurs aucun signe fonctionnel de tumeur médiastinale.

Pas de dyspnée d'effort.

Le cœur bat 88 fois par minute, pas de signes mitraux, le cœur est nettement hypertrophié, sa pointe bat dans le 6e espace.

Le foie n'est pas augmenté.

La rate se perçoit à la percussion, ce qu'explique peut-être le développement incomplet du thorax.

Pas de déviation vertébrale, ni de déformation de la cage thoracique ni des membres.

Pas de signes du côté du système nerveux. Les urines sont normales.

Pour compléter le diagnostic de maladie de Mickulicz, disons, en insistant, qu'aucun des ganglions accessibles, pas plus d'ailleurs que les profonds, les trachéo-bronchiques par exemple, ne sont tuméfiés.

Le sang est normal.

La teneur en hémoglobine est de 70 0/0 (Talqvist).

Hématies, 4.080.000.

Leucocytes, 6.000.

Soit :	Polyn. neutroph.	63 %
	Polyn. basoph.	1 %
	Mononucl. gr. et moy.	27 %
	Lymphocytes	9 %

Pas de formes anormales.

Aucun signe d'hérédo-syphilis du côté des dents et de l'ouïe, pas d'arthrites.

Nous arrivons aux signes du côté de l'œil et des annexes.

Il importe de signaler d'abord l'intégrité absolue, au point de vue cliniques des glandes lacrymales tant orbitaires que palpébrales. Elles ne sont ni saillantes, ni augmentées, non perceptibles à la palpation. Elles ne l'ont jamais été. Les paupières ne sont pas tuméfiées ni tombantes.

Les fonctions lacrymales sont normales.

Les troubles qui ont conduit l'enfant à l'oculiste se constatent au niveau du globe.

Les mouvements sont normaux, pas d'exophtalmie, fentes palpébrales normales et larges, pas de ptosis.

On note une injection profonde, diffuse, peu intense de l'épisclère, un peu plus marquée dans la région périkératique.

L'œil gauche est le plus atteint.

Les cornées présentent une légère infiltration, avec quelques opacites interstitielles disséminées, plus marquée à la région inférieure.

La face postérieure des cornées présente les ponctuations des dépôts dus à l'uvéite.

Le tonus est normal, les chambres antérieures plutôt profondes.

Les cristalloïdes présentent des synéchies avec l'iris, imparfaitement libérées par le traitement mydriatique que nous avons exercé.

Les milieux en arrière sont troubles, ne permettent pas l'accès de la lumière et de l'exploration objective du côté gauche.

Du côté droit, l'œil s'éclaire, on devine les plus gros vaisseaux, on ne peut voir aucun détail.

Nous avons gardé pour la fin la description de la surface irienne.

Les iris, surtout à gauche, sont décolorés, verdâtres, les pupilles irrégulières à cause des adhérences. A la surface de l'iris gauche, en bas et en dedans, également distante de la racine et du bord, on note une petite saillie, nettement limitée, sessile, actuellement un peu fripée, qui semblait plus turgescente au début ; il n'y a pas de vascularisation exagérée à son niveau ; elle n'atteint pas le bord irien ni l'angle irido-kératique.

Du côté de l'œil droit, en bas et en dehors, cette fois tout à fait dans l'angle de la chambre antérieure, collée contre la cornée, qui, à ce niveau, est un peu opaque et infiltrée dans toute son épaisseur, on note une formation du même genre. De ce côté, la région du limbe et de la sclérotique avoisinante porte un petit pinceau vasculaire, qui semble en rapport avec ce petit point de kératite interstitielle et cette gomme. Car il ne semble pas permis de douter qu'il s'agisse de gommes, de nature peut-être bacillaire, peut-être spécifique, nous ne pourrions nous prononcer.

L'acuité est très mauvaise.

L'œil gauche présente un astigmatisme cornéen inverse de 1 d. 50. Aucun verre n'améliore son acuité de 2 centièmes.

L'œil droit légèrement hypermétrope voit 0.2 avec un verre de + 0.75.

Il reconnaît très bien les couleurs.

Les yeux n'ont jamais été et ne sont pas douloureux spontanément ou à la pression.

Sous l'influence de l'atropine, de compresses chaudes, de sirop iodotannique, il semble qu'il y ait un peu d'améliora-

tion, mais ce n'est plus chiffrable. La gomme de O. G. est un peu plus flasque, l'iris un peu moins verdâtre, l'injection périkératique un peu moindre, ce n'est qu'une impression que partage l'entourage du malade et que nous croyons fondée.

Il s'agit en somme d'une irido-choroïdite double, torpide, avec gommes iriennes.

L'étiologie n'est pas très facile à préciser.

On n'a pas lieu de croire beaucoup à la syphilis, malgré l'aspect de l'irido-choroïdite et le retard du développement général de l'enfant : la bacillose semblerait plutôt à incriminer : on n'a pu faire le diagnostic par la tuberculine, soit locale, soit générale, son emploi, vu les lésions très considérables au niveau du tractus uvéal, risquerait d'être très dangereux ; on serait plus disposé à lui faire courir la chance de l'heureux effet du traitement mixte par le mercure et l'iodure.

M. de Lapersonne. — La très intéressante observation qui vient de vous être présentée, attire de nouveau l'attention sur la pathogénie du syndrome de Mikulicz bien qu'un des éléments importants manque : la tuméfaction des glandes lacrymales ; je crois qu'il ne peut y avoir de doute sur le diagnostic.

Or il s'agit d'un type d'infantilisme pur, d'un dystrophique, présentant des iridochoroïdites, avec gommes de l'iris. Malgré les renseignements négatifs du côté de la famille, on ne peut s'empêcher, d'après l'aspect même de cet enfant, de songer à l'hérédo-syphilis.

Je dois rappeler que l'on a essayé de rattacher la maladie de Mikulicz à la syphilis acquise ou héréditaire. Guttmann s'est appuyé, pour défendre cette opinion, sur un observation que j'ai publiée en 1902 dans les *Archives d'Ophtalmologie*. Il s'agissait d'un homme de 42 ans, atteint d'iridochoroïdites et chez lequel nous avons constaté des hypertrophies symétriques des glandes lacrymales, parotidiennes, mammaires et séminales qui ont été assez vite améliorées par le traitement mercuriel.

M. Uribe Troncoso. — *Présentation d'un œil artificiel pour la démonstration des ombres skiascopiques.* — Je remercie la Société de l'honneur qu'elle me fait en me permettant de lui faire ces communications. L'œil artificiel que je vous présente, comme vous pouvez en juger, est très pratique pour la démonstration de la marche des ombres dans

l'étude de la skiascopie. Cet œil étant ouvert permet à l'observateur de suivre à la fois ce qui se passe au niveau de la pupille et dans le fond de l'appareil. Grâce au jeu des deux cylindres qui peuvent pénétrer l'un dans l'autre, on peut facilement se placer dans les différentes conditions des divers états de réfraction. La démonstration objective vaut mieux que toute démonstration théorique.

M. Uribe Troncoso. — *Présentation d'un ruban métrique pour la détermination des acuités visuelles inférieures.* — En pratique lorsqu'on se trouve en présence de malades ne lisant pas à 5 mètres les caractères les plus grands de l'échelle, on est obligé de faire approcher le malade, de mesurer la distance et d'en déduire par le calcul l'acuité visuelle. Sur le ruban que je vous présente existe d'un côté la numération en mètres de l'autre est indiquée l'acuité visuelle qui y correspond.

M. Uribe Troncoso. — *Constitution chimique de l'humeur aqueuse dans le glaucome.* — Après avoir rappelé ses travaux antérieurs sur la question, M. Uribe Troncoso relate un certain nombre d'examens chimiques pratiqués sur six malades atteints de glaucome.

Pour lui le cycle des phénomènes qui caractérisent le glaucome est déterminé par la difficulté de l'osmose de liquide colloïde dans la chambre antérieure. Si la proportion d'albumine augmente dans l'humeur aqueuse on aura au début la production des symptômes prodromiques du glaucome. L'albumine provient des vaisseaux du corps ciliaire qui sont altérés. L'humeur aqueuse augmente, il se produit une congestion veineuse qui entraîne l'œdème du vitré. Consécutivement la racine de l'iris est repoussée en avant et il se produit une occlusion de l'angle de filtration. Cette occlusion rend la rétention définitive.

M. Kalt. — Je désirerais simplement poser à notre confrère la question suivante : Comment se fait-il que l'albumine qui, pour lui, est le facteur de la filtration défectueuse dans l'œil glaucomateux, se trouve couramment et souvent en grande quantité, dans l'humeur aqueuse d'yeux atteints d'irido-choroïdite ancienne, sans aucune complication d'hypertonie et sans phénomènes irritatifs actuels ?

J'avais constaté ce fait, après beaucoup d'autres, bien avant les publications de notre confrère et je n'ai jamais pu comprendre comment l'albumine pouvait amener de l'hypertonie dans certains cas et pas dans d'autres. L'albumine ne serait

donc pas *tout* dans le glaucome ? Il me semblerait plutôt qu'elle est pour peu de chose dans cette affection.

Je soigne depuis deux ans, par des paracentèses répétées, une jeune fille qui a eu autrefois une irido-choroïdite grave. Les accidents inflammatoires ont cessé depuis plusieurs années. Néanmoins chaque paracentèse amène un liquide qui se prend en masse par l'acide nitrique. J'ajouterai que, exposé à l'air, ou desséché, ce liquide ne montre pas de fibrine en quantité notable. Or jamais il n'y a eu la moindre poussée glaucomateuse.

Le président nomme une série de commissions.

Commission pour la vérification des comptes :

MM. Sulzer,
Rochon-Duvigneaud,
Valude, *rapporteur.*

Commission pour la publication du Bulletin :

MM. Kalt,
Pechin,
Chaillous, *rapporteur.*

Commission pour le classement des candidats au titre de membre titulaire.

MM. Duboys de Lavigerie,
Dupuy-Dutemps,
Pechin, *rapporteur.*

Commission pour le classement des candidats au titre de membre correspondant national :

MM. Chevallereau,
Antonelli,
Sulzer, *rapporteur.*

Le Gérant : Félix Alcan.

Paris. — Imprimerie A. Davy, 52, rue Madame. — *Téléphone.*

SUR L'EXAMEN DE LA VISION CENTRALE

PAR LE MOYEN DES HOUPPES DE HAIDINGER

PAR

Le Dr E. FORTIN

Lorsque l'on doit examiner un œil au point de vue fonctionnel, il est parfois indispensable de procéder à deux examens successifs, l'un consacré à la vision périphérique, l'autre à la vision centrale. Au sujet de cette dernière j'ai cru pouvoir démontrer que les procédés périmétriques en usage étaient tout à fait inaptes à fournir des renseignements utiles dans l'étude de cette partie la plus intéressante de l'œil que l'on désigne du nom de macula.

Pour vérifier l'intégrité de celle-ci, pour établir le diagnostic précoce des maculites, il fallait recourir à des méthodes nouvelles. Parmi celles-ci j'en ai cherché une, utilisant le phénomène des houppes de polarisation décrit pour la première fois par Haidinger.

On sait qu'en regardant un ciel homogène au travers d'un prisme de Nicol l'on observe, coloré en jaune entourant le point de fixation, un petit faisceau à contours hyperboliques mal délimités. Ce petit faisceau resserré en son milieu rappelle assez par sa forme celle d'un sablier ou pour me servir d'une comparaison plus précise celle du jouet connu de tous, sous le nom de diabolo.

Il en est de ce phénomène comme de tous ceux que l'on désire voir entoptiquement, il ne se laisse pas toujours découvrir de suite. C'est ce qui fait qu'Helmholtz n'aperçut pas les houppes lors d'une première recherche et ce n'est qu'au bout de douze années que celles-ci lui apparurent d'emblée au cours d'un nouvel examen.

Les conditions exigées pour les découvrir sont : 1° de

regarder au travers du Nicol une plage homogène assez éclairée, un ciel bleu par exemple ou un nuage uniformément gris ; 2° de porter l'attention sur le point de fixation ; 3° de faire osciller le Nicol autour de son axe lentement mais continuellement. Afin de faciliter leur apparition j'ai indiqué à la Société de Biologie (13 juillet 1907) un dispositif spécial. Au lieu de diriger le regard vers le ciel, je conseillais de le porter vers un tube à vapeurs de mercure, tube Cooper-Hewitt recouvert de plusieurs épaisseurs de verres bleu de cobalt. Ce dispositif présente l'avantage de renforcer singulièrement la netteté du phénomène et par là de le rendre plus facilement apparent à des malades d'intelligence médiocre. De plus on peut toujours avoir à sa disposition un tube à mercure tandis que l'on n'a pas toujours un ciel lumineux et homogène. Je me sers pour les examens d'une lunette fixe dirigée vers le tube. Devant la lunette, encastré dans un diaphragme mobile perpendiculaire à son axe se trouve le Nicol. La monture est construite en sorte que l'on peut le faire tourner autour de son axe. Devant l'œil sont disposés les verres bleus de cobalt. Les houppes sont dès lors facilement visibles apparaissant en bleu foncé sur fond clair. Selon la remarque de l'abbé Moigno on les voit beaucoup plus resserrées en leur milieu, beaucoup plus étroites quand le grand axe du Nicol est parallèle au diamètre horizontal de l'œil.

Dans ces conditions, d'après mes observations, tout œil sain doit arriver à les découvrir après deux ou trois minutes de recherches tout au plus. Je ne puis donc pas accepter les affirmations de certains auteurs qui croyaient que la faculté de les voir était l'apanage de certains yeux privilégiés, assertion que Broca a déjà combattue avec juste raison.

Un autre dispositif que je préconise pour faire apparaître distinctement les houppes consiste à les rechercher, quand on le peut sur un champ de neige très éclai-

ré. Dans ce cas on le voit sans interposition de verre bleu et elles sont cette fois vivement colorées en jaune.

Le premier point qu'il s'agissait d'établir était le suivant : Les houppes répondent-elles bien à la macula ? et leur centre coïncide-t-il invariablement avec un point fixe de l'œil toujours le même ? Cette proposition n'était pas évidente *a priori* car il pouvait se faire que la situation du centre des houppes ne fut pas toujours la même sur la rétine au cours d'observations successives. Comme conséquence de plusieurs expériences je crois pouvoir affirmer que le centre des houppes correspond bien toujours au centre même de la fovéa. Pour me le démontrer je me suis servi de différentes méthodes. Tantôt, je produisais dans mon œil une image accidentelle du soleil et je faisais en sorte que cette image se développât à 3 ou 4 degrés du point de fixation. Dès lors je possédais un point de repère constant, durable pendant quelques minutes et la position du centre des houppes par rapport à ce point de repère restait toujours invariable malgré les déplacements voulus de l'œil. Tantôt je cherchais à provoquer l'image entoptique de la fovéa d'un œil et à observer simultanément les houppes de ce même œil. Egalement je me suis adressé à des sujets présentant de tout petits scotomes pathologiques paramaculaires. Ils m'affirmaient aussi que la position des houppes étaient dans leurs yeux invariablement fixe par rapport à celle de leurs scotomes. De ces considérations et d'autres encore nous pouvons admettre que le centre des houppes coïncide très exactement avec le point de fixation et la ligne visuelle, ligne que je me permettrai de considérer ici comme un axe de cristallisation de l'œil.

Il existe en effet, je pense, une grande analogie entre la forme des houppes de Haidinger et ces dessins qui apparaissent quand on examine dans un microscope polarisateur certains cristaux bi-réfringents taillés en lamelles.

Les houppes de Haidinger sont à mon avis intimement

liées à des phénomènes d'adaptation et de fatigue rétinienne pour la couleur bleue, car l'on ne les perçoit très nettement en lumière bleue qu'au bout de quelques instants et dès que l'on arrête la rotation du Nicol autour de son axe elles s'évanouissent. Dans toutes les expériences entoptiques sur la vision de la macula il existe une fraction de minute où la netteté des phénomènes est maxima et où les dessins tranchent d'une façon plus précise sur le fond qu'ils recouvrent. En lumière bleue, celle dont nous nous servons, la fovéa d'abord bleu-foncé presque noire va pâlir petit à petit pour devenir bleu-clair et au bout de quelques secondes tous les dessins s'évanouissent. Je me permettrai d'établir une comparaison entre ces faits et la pratique photographique. Si le temps de pose a été trop long avant qu'il se produise une inversion, la plaque est uniformément voilée et les détails deviennent invisibles. Dans la vision des fins réseaux de la macula les interruptions brusques et rapides d'éclairage font ressortir au maximum les différences du plus ou moins de protection donnée par les vaisseaux à la couche sensible qu'est la rétine. Si l'on pose trop longtemps la plaque sensible rétinienne se voile uniformément. Il faut saisir la fraction de minute où le phénomène est le plus apparent et pour cela régler les interruptions d'éclairage. C'est donc bien par une adaption inégale des différentes parties de la rétine à la lumière que l'on doit à mon avis expliquer aussi le phénomène des vaisseaux de Purkinje. Quant aux houppes de Haidinger, le mouvement du Nicol est nécessaire pour retrouver constamment le degré d'adaptation la plus favorable à leur perception.

Il est utile toutefois de signaler l'expérience suivante qui peut éclairer quelque peu la question. Tout d'abord, je maintiens immobile quelques minutes devant l'œil le prisme de Nicol, son grand axe restant horizontal. Les houppes du fait de l'immobilité s'évanouissent petit à petit, et, finissent par disparaître tout à fait. Si alors,

je retire brusquement le Nicol de devant l'œil en conservant la même fixation vers le tube à mercure les houppes m'apparaissent de nouveau *sans aucun prisme polarisateur*, mais cette fois le grand axe du diabolo est vertical.

Botzenhart en 1847 a cru décrire un autre phénomène. Les houppes apparaîtraient diversement colorées par suite de l'interposition devant le Nicol de lamelles de quartz taillées perpendiculairement à l'axe. Il me semble qu'il s'agissait ici d'un phénomène physique nullement physiologique que Botzenhart superposait involontairement. On l'observe quand dans ces conditions on regarde une lumière déjà polarisée. Si en lumière bleue j'interpose derrière le Nicol une lame de quartz taillée perpendiculairement à l'axe, j'observe pendant la rotation une dislocation des houppes. Elles semblent se séparer en plusieurs tronçons, lesquels tourneraient cette fois en sens inverse l'une de l'autre.

Quant à la croix de Saint-André qu'Haidinger signale encore comme correspondant à l'anneau de Loewe, je pense qu'il s'agit là encore d'un phénomène physique. On distingue très facilement cette croix qui répond à une figure classique de polarisation quand on place dans une certaine position entre deux Nicols une lame de quartz taillée perpendiculairement à l'axe.

Depuis un certain temps, toutes les fois que j'ai eu à examiner des lésions maculaires j'ai fait rechercher en vain l'apparition des houppes de Haidinger. Les réponses du malade étaient surtout concluantes quand possédant encore un bon œil il avait pu étudier à son aise le phénomène dans cet œil.

Ainsi je n'ai pas hésiter à diagnostiquer comme lésions de la macula des troubles que des confrères distingués rattachaient à des régions paramaculaires et depuis, l'évolution de la maladie a confirmé pleinement mon diagnostic (1). L'on a donc, du fait des houppes de Hai-

(1) L'un de mes malades présentait en outre un symptôme ca-

dinger, un moyen de diagnostic précoce et précis des affections maculaires du moins lorsqu'on a affaire à des malades intelligents. Etant donné le prix modeste d'un Nicol la méthode est à la portée de tous mais les résultats sont plus sûrs quand on dispose d'un tube à vapeurs de mercure, qui seuls actuellement peuvent nous fournir une lumière diffuse bleue de haute intensité.

EXOPHTALMIE

DANS LES

SINUSITES MAXILLAIRES DES NOUVEAU-NÉS

PAR

Le Dr A. BEAUVOIS
Lauréat de la Faculté de Paris

L'observation qui suit nous a paru mériter d'être publiée pour diverses considérations qu'elle nous a permis de faire et dont l'importance pratique n'est pas à dédaigner. En dehors de la rareté des cas semblables, il nous a semblé qu'il y avait intérêt à exposer la suite des phénomènes qui, chez notre sujet, nous avait permis de passer d'un pronostic grave à un pronostic relativement meilleur. Notre observation venant enfin appuyer la thèse de ceux qui soutiennent la possibilité d'une sinusite maxillaire chez un nouveau-né, nous avons cru de notre devoir d'apporter dans ce débat l'appui d'un fait que la pratique a placé sous nos yeux.

ractéristique. En vision binoculaire, je lui demandais de fixer un point très précis. Si alors je lui couvrais brusquement le bon œil, son mauvais œil faisait un très petit mouvement de redressement pour se porter en haut. Quelque temps après j'arrivais à découvrir dans cet œil un minuscule scotome central.

Observation I.

Je fus appelé le 7 janvier 1908 par un confrère auprès d'une enfant de 15 jours environ qui présentait depuis la veille une exophtalmie gauche très accusée.

Je trouvai un bébé dormant paisiblement, bien constitué et de taille normale pour son âge. A son réveil, je fus frappé de l'exophtalmie considérable de son œil gauche. Le globe de l'œil fortement repoussé en avant était en même temps dévié en dehors. La conjonctive était légèrement enflammée, mais il n'y avait pas de sécrétion. La peau de la paupière inférieure et celle de la région sous-orbitaire était légèrement tuméfiée et rougeâtre. Le rebord orbitaire inférieur n'était pas net, mais semblait légèrement effacé. La pression ne diminuait pas l'exophtalmie. Lorsqu'on faisait miroiter un objet brillant devant l'enfant, on voyait le globe de l'œil se mouvoir dans toutes les directions, et j'ai pu ainsi obtenir des mouvements en haut, en bas, en dehors et en dedans. J'essayai d'examiner le fond de l'œil, mais la difficulté de faire fixer un point à l'enfant ne me permit pas de reconnaître d'une façon précise l'état des vaisseaux. Je ne constatai rien d'anormal par cet examen très sommaire. Le nez ne me révéla rien de suspect, pas plus que la bouche. L'enfant élevé au sein tétait régulièrement, avait des nuits paisibles, et rien dans son état général ne se présentait comme anormal.

L'exophtalmie était apparue brusquement, et c'est la garde qui s'en aperçut le matin lors de la toilette du bébé. Elle ne fut précédée d'aucun symptôme ni général, ni local. L'enfant était cependant entourée de soins assidus, puisque outre la maman, une garde et la grand'mère étaient auprès d'elle.

Le diagnostic était embarrassant, et cependant il fallait à tout prix rassurer la jeune mère.

J'expliquai la situation à la grand'mère, et je fis appliquer sur l'œil un léger bandeau compressif et mettre matin et soir deux gouttes d'un collyre à la pilocarpine. Les antécédents héréditaires ne donnaient aucun renseignement. La mère, âgée de 24 ans paraissait bien portante ; son mari est plus âgé qu'elle de dix ans, et il est assez délicat m'expliqua la mère. L'accouchement a été normal, et a eu lieu à terme. Il n'y a donc pas lieu de penser à un traumatisme pendant l'accouchement. La bouche et le nez de l'enfant paraissent sains et ne sont en tout cas le siège d'aucune suppuration ap-

parente. Seule la rougeur diffuse de la peau au niveau de la paupière inférieure gauche indiquerait un processus inflammatoire au niveau du maxillaire supérieur. La mobilité de l'œil, sa protrusion en dehors de l'orbite me firent penser un moment à de la buphtalmie, mais la chambre antérieure de l'œil était normale et les mouvements de l'iris absolument libres. S'agissait-il d'une tumeur orbitaire, de quelle nature ? Evidemment il fallait envisager toutes ces hypothèses. Je fis part de toutes ces réflexions au médecin de la famille, et je demandai à suivre l'enfant. Je le revis le lendemain et les jours suivants, l'exophtalmie semblait légèrement diminuée et l'empâtement de la région sous-orbitaire diminuait. L'enfant dormait bien, tétait sans difficulté. J'avais recommandé de surveiller le nez et la bouche, mais on ne me fit aucune remarque sur l'état de ces deux cavités.

Le 11 je reçus un mot de la maman me demandant de venir voir l'enfant, et la garde me montra sur un tampon de coton une masse de pus assez abondante qui, le matin, était sorti par la narine gauche. Ce pus n'était pas fétide, mais était bien formé et assez épais. J'avisai par téléphone le médecin de la famille ; à mon avis il fallait examiner le nez, la bouche et les sinus de l'enfant.

Mon distingué confrère et ami le Dr Bruder, assistant du Dr Laurens, fut mandé et le soir même examina l'enfant. Je transcris ici la note qu'il a bien voulu me communiquer : « Suppuration nasale gauche qu'en raison de son unilatéralité j'attribue à une sinusite maxillaire gauche bien que je n'aie pu examiner celui-ci.

« Le sinus frontal gauche que j'ai pu éclairer est indemne ; pour le sinus maxillaire, la diaphanoscopie est impossible à faire chez le nourrisson. »

Le traitement prescrit consista en pulvérisations nasales d'une solution mentholée très faible (une cuillerée à café d'une solution à l'alcool à 4 pour 100) dans un litre d'eau tiède.

A partir de ce jour, le pus sortit avec abondance par la narine gauche ; à chaque sommeil de l'enfant, un nettoyage minutieux du nez était fait avec une solution boriquée. Puis une pulvérisation était donnée. Au bout du 3e jour de ce traitement l'exophtalmie avait notablement diminué. Lorsque je revis l'enfant le vendredi 17 janvier, l'œil gauche était à peu près au même niveau que le droit et suivait le miroir dans toutes les directions autant qu'il est possible de provoquer des mouvements chez un enfant de cet âge.

A aucun moment, la respiration de l'enfant ne fut gênée, pas plus que sa tétée.

Le 21 janvier, toute trace d'exophtalmie a disparu, l'empâtement de la région malaire n'existe plus et la maman me raconte qu'il ne sort plus rien par la narine gauche.

Par précaution les pulvérisations mentholées sont continuées encore quelques jours. La maman me signale que l'enfant semble loucher d'une façon intermittente. Un examen attentif révèle en effet un strabisme convergent apparaissant dans certaines positions du regard et alternant.

J'ai revu l'enfant le 3 février 1908 : l'œil gauche est absolument normal ; toute trace de l'affection a disparu, ainsi que toute espèce de suppuration nasale. Le strabisme existe toujours. L'accroissement en poids se fait d'une façon normale.

La suppuration nasale examinée par le Dr Valli, assistant à la Clinique Galezowski a révélé des microcoques, pneumocoques et massués sans autre caractéristique.

En résumé, chez un enfant âgé de 15 jours, apparaît brusquement, sans symptômes prémonitoires apparents, une exophtalmie considérable. La cause de cet état reste inconnue pendant quatre jours, et ce n'est qu'à ce moment qu'apparaît une suppuration nasale manifeste. Celle-ci constatée et soignée par un spécialiste, l'exophtalmie disparait rapidement sans laisser d'autres traces qu'un léger strabisme. La suppuration nasale, qu'il y ait eu sinusite maxillaire ou non, est bien la cause de cette exophtalmie par propagation de l'inflammation aux tissus de l'orbite.

Les observations de ce genre sont rares. Nos recherches bibliographiques nous ont cependant permis de relever quelques cas semblables.

Fano (*Journal d'oculistique et de chirurgie*, t. I, 1873-1874), rapporte un cas qui se rapproche beaucoup du nôtre.

Observation II.

« Il s'agit d'un enfant de 4 ans présentant une exophtalmie de l'œil gauche qui guérit en 18 jours et qui était due probablement à une congestion du tissu cellulaire de l'orbite ».

Dujardin (*Journal des sciences médicales de Lille*, 24 février 1888), publia une observation de *phlegmon de l'orbite* chez un nouveau-né, particulièrement intéressante pour le sujet qui nous intéresse, et que nous résumons ici :

OBSERVATION III.

Enfant de 19 jours atteint brusquement d'exophtalmie prononcée de l'œil gauche avec fixité du globe en dehors, paupières tuméfiées, chémosis à la partie interne, hyperhémie conjonctivale généralisée, mais pas de sécrétion muco-purulente. Symptômes généraux peu graves. L'enfant dort bien et prend le sein avec avidité. Le doigt promené sur la circonférence de l'orbite, permet de sentir, derrière le globe de l'œil propulsé en avant, une tuméfaction mais sans fluctuation. Les jours suivants, tous les symptômes s'aggravent et une ponction faite à la partie interne du chémosis donne issue à du pus. Lavages boriqués. Le lendemain l'exophtalmie a beaucoup diminué, par l'ouverture de la veille, on fait sortir une quantité de pus assez considérable, et, chose curieuse, le pus sort en même temps par la narine du côté correspondant et par la bouche de l'enfant. L'amélioration se produit peu à peu et quelques jours après la guérison est complète ; le globe a repris sa situation normale ; il reste un léger strabisme divergent.

L'auteur attribue ce phlegmon orbitaire à une solution de continuité de la peau siégeant au niveau de la paupière inférieure et qui aurait été la porte d'entrée de l'infection. L'issue du pus par la narine n'indiquerait-il pas que la sécrétion nasale a été la cause du phlegmon orbitaire ? Cela paraît plus probable, si l'on songe que le nez constitue une porte d'entrée toute naturelle des produits septiques pendant l'accouchement.

Weissman et Fiocre, dans un travail d'ensemble sur le *sinus et les sinusites maxillaires chez les nouveau-nés* (*Annales des maladies de l'oreille et du larynx*, Paris, 1906), ont rapporté plusieurs observations, et ont ajouté un cas personnel. Nous les résumons ici en insistant sur les complications observées du côté de l'œil.

Observation IV. Rudeaux, in *Revue hebdomadaire de laryngologie*, 1896, Dr Moure.

Enfant de 3 semaines présentant de la rougeur et de l'œdème des paupières. On constate au niveau de la fosse canine droite une dent en éruption. La bouche de l'enfant est en mauvais état. La pression sur la région sous-orbitaire fit sourdre du pus par la narine gauche. Quelques jours après le pus sort au-dessous de la paupière inférieure. Une curette introduite par cette fistule dans le sinus retire quelques séquestres osseux. Une intervention (ouverture du sinus, curetage du sinus) amène la guérison. L'auteur ne signale pas d'accidents oculaires.

Observation V (de Greidenberg).

Chez un enfant de trois semaines apparition d'une tuméfaction autour de l'œil gauche. Enfant né à terme, mère bien portante, père syphilitique. Une dent sort de la gencive supérieure gauche et tombe. La pression sur la région sous-orbitaire fit sortir du pus par la narine. L'œdème augmente et l'œil gauche est complètement fermé.

Incision et curetage de l'os. Apparition de *l'exophtalmie* qui augmente les jours suivants ; mais qui diminue après l'extraction de séquestres. La guérison est obtenue au bout d'un mois.

Observation VI. In *British Med. Journ.*, 1898, 5 février *Empyème du sinus maxillaire chez un enfant de 3 semaines*, par le Dr H. Douglas.

Appelé auprès d'un enfant de 3 semaines pour l'inflammation d'un œil, l'auteur le trouva dans l'état suivant : joue gauche tuméfiée, *globe oculaire droit semblant sortir de l'orbite avec hyperhémie des paupières* et congestion de la conjonctive. On aurait pu conclure, au premier aspect, à une tumeur de l'orbite. En examinant la bouche, on vit la moitié droite du palais qui s'avançait dans la cavité buccale. Le maxillaire supérieur faisait saillie dans toutes les directions. La pression de la joue déterminait une issue de pus par la fosse nasale droite. On posa le diagnostic d'empyème du sinus maxillaire, on pratiqua une ouverture un peu en dehors du rebord alvéolaire et le pus commença à s'écouler librement.

Lavages boriqués consécutifs de la cavité à travers l'ouverture opératoire. Guérison.

Il est à remarquer que huit jours après l'accouchement, la mère souffrait d'ulcérations qui siégeaient sur les mamelons et sécrétaient un liquide probablement purulent.

Observation VII. Sinusite maxillaire grave chez un nouveau-né, par le Dr Castex (Société française de laryngologie, 1901).

Chez un enfant de 5 semaines, écoulement purulent épais se produisant par la narine droite, gonflement phlegmoneux de la paupière inférieure droite et soulèvement résistant sur la moitié correspondante de la voûte palatine. Etat général mauvais. L'auteur ne signale pas de symptômes oculaires. Opération, suites favorables.

Observation VIII (Weissman et Fiocre).

Enfant de 7 jours bien constituée présente de la gêne respiratoire, puis apparaît une rougeur de la face au niveau de la racine du nez et de la joue à gauche. Huit jours après, ouverture d'un abcès au niveau de l'œil gauche un peu en dedans. Dans la gencive supérieure, on constate une dent qui tombe sous la pression du doigt. Par l'ouverture qu'elle laisse, il sort du pus. La suppuration continue par la fistule sous-orbitaire et par la fistule gingivale. En même temps du pus sort par la narine. Opération à 5 semaines, ouverture de la cavité suppurante, curettage.

La fistule cutanée guérit en huit jours, la fistule gingivale met un an à se fermer. Les auteurs ne signalent pas de symptômes oculaires.

Les complications oculaires des affections du sinus maxillaire sont rares, puisque Weltert qui, dans sa thèse (23 Falle von Antruempyem mit consecutiver Orbitalphlegmon, Bâle, 1900), a résumé l'histoire clinique de tous les cas de phlegmons orbitaires produits par la sinusite maxillaire jusqu'en 1900, n'en signale aucun cas chez les enfants, et *à fortiori* chez le nouveau-né.

Lermoyez (*Traité de Grancher*, vol. III), dit que les

sinusites purulentes manquent chez l'enfant, parce que les sinus de la face font défaut à cet âge ou à peu près. Dans les premières années de la vie, dit-il, les cellules ethmoïdales ne sont pas encore développées, le sinus maxillaire n'est représenté que par une simple fente ; les sinus frontaux et ethmoïdaux sont tout au plus indiqués par une contre-invagination de la pituitaire qui les ébauche. Rien de plus rare qu'une sinusite maxillaire avant cinq ans (Rudeaux).

Plus loin, étudiant les complications oculaires des rhinites, il signale les blépharites, les kérato-conjonctivites, les kératites phlycténulaires. Les voies lacrymales dans lesquelles les infections sont plus souvent ascendantes que descendantes dit-il, amènent à la conjonctive les staphylocoques des sécrétions des rhinites.

Bonnier semble être de l'avis de Lermoyez, quand, dans *Traité d'hygiène et de pathologie du nourrisson de Rotschild*, il dit que les sinus de la face sont peu ouverts chez l'enfant du premier âge.

Malgré l'autorité de ces auteurs, les observations que nous venons de rapporter semblent confirmer cette notion que même chez le nouveau-né, le sinus maxillaire peut être le siège d'inflammations graves.

Les considérations cliniques que nous avons à présenter au sujet des diverses observations que nous venons de rapporter, doivent être appuyées sur une connaissance exacte de l'état du sinus maxillaire chez les nouveau-nés. Nous décrirons donc d'abord l'anatomie du sinus, puis nous tirerons des cas observés jusqu'ici des considérations sur l'étiologie, les symptômes et le traitement de cette exophtalmie.

Développement du sinus maxillaire.— Les auteurs classiques donnent peu de renseignements sur l'état du sinus maxillaire à la naissance, Sappey, Zuckerkandl, Sieur et Jacob, Bourgeois, Stanculéanu, et enfin Weissman et Fiocre surtout ont précisé ce point d'anatomie.

Nous résumerons l'état des connaissances actuelles d'après ces divers auteurs.

Pour Sappey le sinus maxillaire apparaît du troisième au quatrième mois de la vie fœtale ; il se développe aux dépens d'une lame osseuse, désignée sur le nom de pièce orbito-nasale, laquelle donne également naissance à la partie interne du plancher de l'orbite. Sur sa face interne ou nasale, cette lame présente une fossette, premier vestige du sinus maxillaire.

Bourgeois (Thèse de Lille, 1885), montre non seulement que le sinus existe à la naissance, mais qu'on le trouve nettement dessiné à la fin du septième mois du développement ; « il a alors la forme d'une dépression allongée, antéro-postérieure, de la dimension d'un grain de blé, s'ouvrant par une large ouverture dans la fosse nasale ».

Sieur et Jacob, dans leurs *Recherches anatomiques, cliniques et opératoires sur les fosses nasales et leurs sinus* (Paris, 1901), ne consacrent que quelques lignes au développement du sinus.

« De toutes les cavités accessoires de la face, le sinus maxillaire est, avec les cellules ethmoïdales, le seul qui soit représenté à la naissance. On trouve, en effet, en arrière du sillon lacrymal, au-dessus et en dedans de l'alvéole de la seconde molaire, une petite dépression constituée par une sorte d'invagination muqueuse qui ne dépasse pas en dehors le canal sous-orbitaire. »

Weissman et Fiocre qui ont étudié spécialement le sinus et les sinusites maxillaires chez les nouveau-nés en ont donné la meilleure description. Ils ont noté : « qu'à terme le sinus est très facilement reconnaissable : il est situé juste au-dessus de l'alvéole de la première prémolaire en dedans et un peu au-dessus de la gouttière sous-orbitaire. Sa cavité de forme prismatique et triangulaire, s'étend dans le sens antéro-postérieur du sillon lacrymo-nasal jusqu'à un plan vertical passant à peu près par le milieu de l'alvéole de la deuxième prémolaire. On

peut donc lui décrire trois parois : inférieure ou dentaire, orbitaire et nasale.

La première est certainement la plus épaisse ; la couche osseuse qui sépare la cavité sinusale de la gouttière alvéolaire, atteint environ deux millimètres. D'autre part, comme le corps du maxillaire est presque entièrement occupé par les germes dentarires, cette paroi qui représente le plancher du sinus se trouve sur un plan plus élevé que la voûte palatine ; cette hauteur peut être évaluée en moyenne à 2 millimètres et demi ou 3 millimètres.

La *paroi orbitaire est mince et transparente.*

La paroi nasale qui offre l'ouverture du sinus est formée à peu près exclusivement par la muqueuse du méat moyen ; elle répond en haut au massif ethmoïdal, en bas, à l'insertion du cornet inférieur, lequel vient par son bord libre, affleurer le plancher de la fosse nasale, en sorte que le méat moyen constitue à lui seul, chez le nouveau-né, le canal respiratoire. »

Nous donnons, à titre de document, les dimensions du sinus à différentes périodes d'après les mêmes auteurs;

A terme :

Longueur du sinus (d'avant en arrière), 7 à 8 millim.

Hauteur à la partie moyenne (dans le sens vertical), 4 millimètres.

Largeur à la partie moyenne (de dehors en dedans), 2 millimètres.

A trois semaines :

Longueur	9 à	10 mm.
Hauteur		5 —
Largeur		4 —

A six semaines :

Longueur	10 à	11 mm.
Hauteur	5 à	6 —
Largeur		4 —

Les considérations anatomiques qui précèdent nous permettent de penser que le sinus maxillaire, bien qu'à peine ébauché à la naissance, peut cependant être le siège d'inflammations diverses d'origine nasale. Les cas divers que nous avons rapportés en sont la preuve non douteuse. Malgré l'autorité de Sieur et Jacob, qui mettent en doute les sinusites suppurées de l'antre chez les nouveau-nés, les observations de Rudeaux, Castex, Weissman et Fiocre et la nôtre, conservent toute leur valeur.

Tous les faits que nous avons relatés ne nous intéressent pas ici au même point. Les symptômes oculaires n'existent pas dans tous les cas, ou bien ils sont secondaires. C'est ainsi que dans l'observation de Greidenberg, l'exophtalmie apparut après le curettage de l'os. Nous ne nous arrêterons donc que sur les quatre observations de Fano, Dujardin, Douglas et la nôtre. Celle de Fano est d'ailleurs trop sommaire pour être mise sérieusement à profit. Il reste donc 3 cas dans lesquels les symptômes du côté de l'œil ont été brusques, rapides, et ont pour ainsi dire dominé la scène. C'est ce qui fait, à notre avis, tout l'intérêt de notre observation. Le premier symptôme qui apparaît et frappe l'entourage, c'est l'exophtalmie. Elle débuta brusquement dans trois cas sur quatre. Sa cause n'est pas toujours facile à déterminer, puisque Dujardin n'en a trouvé l'origine qu'après la guérison, que Fano ne la signale pas, et que dans notre cas, ce n'est que cinq jours après que le pus sortit par le nez. Il convient de noter toutefois que pour notre petite malade, nous n'avons fait qu'un examen sommaire de la bouche et du nez. Un spécialiste aurait probablement découvert du pus dans l'arrière-gorge.

La conclusion toute naturelle qu'il convient d'en tirer, c'est que dans ces exophtalmies brusques chez un nouveau-né, un examen minutieux des cavités nasales et buccales doit être immédiatement pratiqué. On pourra ainsi dépister la cause des accidents oculaires et rassurer l'en-

tourage du malade. Cette considération a son importance. Quel diagnostic porter en effet en présence d'une exolphtalmie unilatérale, non traumatique ? Dans le cas de Dujardin, les symptômes locaux, l'inflammation, le chémosis, et bientôt la fluctuation, permirent rapidement d'aboutir au diagnostic de phlegmon. Dans le fait que j'ai rapporté, il n'y avait pas de gonflement considérable des paupières, ni de la région, l'œil n'était pas immobile. Toute idée de phlegmon devait être écartée. Il s'agissait donc d'une exophtalmie mécanique irréductible ; et je devais penser, dans ce cas, soit à une ostéopériostite, soit à une tumeur. On voit la difficulté considérable qui se présentait. La famille demandait à être rassurée et rien ne me permettait d'arriver sur la cause de l'exophtalmie. L'examen minutieux des cavités nasales et buccales aurait dû être fait de suite, mais nous ne disposions pas de l'outillage nécessaire, et il était préférable qu'il fût confié à un spécialiste. L'apparition de la suppuration nasale confirma dans ce cas mes soupçons et mit sur la voie du diagnostic étiologique. La rapide disparition de l'exophtalmie sans formation de collection purulente orbitaire me permit enfin de penser qu'il s'était agi d'une ostéopériostite du plancher, qui, non soignée, aurait pu aboutir à un phlegmon de l'orbite.

Etiologie. — Quelle est l'étiologie de ces exophtalmies ? Il s'agit, à n'en pas douter, qu'il y ait sinusite maxillaire ou non, de propagations orbitaires de suppurations nasales. On sait que la sinusite maxillaire peut amener des ostéopériostites orbitaires, et des phlegmons. Chez l'enfant, et *à fortiori*, chez le nouveau-né, une suppuration de la niche qui représente le sinus à cet âge peut se propager facilement jusqu'au tissu cellulaire de l'orbite, et produire la protrusion du globe. La suppuration nasale reconnait des causes variables : les sécrétions leucorrhéiques de la mère qui peuvent infecter l'en-

fant pendant l'accouchement, l'eau contaminée des bains, l'infection par l'air ambiant, véhicule de germes pathogènes.

Dans son cas, Dujardin a incriminé une excoriation de la peau.

Douglas est muet sur l'origine de l'infection. Dans notre cas, malgré un examen soigneux, nous n'avons rien pu découvrir de précis, et les soins minutieux dont était entouré l'enfant ne peuvent que nous persuader qu'il s'agit d'une infection par la voie nasale.

Il n'entre pas dans le cadre de ce travail d'insister sur les symptômes spéciaux que ces infections peuvent amener du côté du nez et du maxillaire. Le travail de Weissman et Fiocre est très complet sur ce point, et donne les développements les plus amples. Il nous a suffi de présenter quelques considérations sur la séméiologie de cette variété d'exophtalmie.

Traitement. — Le traitement est des plus simples, une fois la cause reconnue.

Dans le cas de Dujardin, des lavages boriqués après ponction du phlegmon, ont suffi pour assurer la guérison. Dans le nôtre, des pulvérisations mentholées ont jugulé les accidents en une semaine. Fano n'eut recours qu'à des compresses humides. Douglas eut des symptômes plus graves, puisqu'une opération sur le maxillaire fut nécessaire, mais la guérison fut néanmoins obtenue. Dans les autres cas une opération sur le sinus fut pratiquée et les soins consécutifs durent être prolongés pendant un temps assez long.

Dr A. Beauvois.

SOCIÉTÉ D'OPHTALMOLOGIE DE PARIS

Séance du 4 février 1908.

PRÉSIDENCE DE M. DE LAPERSONNE.

M. MONTHUS, *secrétaire annuel*, donne lecture du procès-verbal de la précédente séance. Le procès-verbal est adopté.

M. MORAX, *secrétaire général*, dépouille la correspondance qui comprend :

Des lettres de MM. Chaillous, Duboys de Lavigerie, Kalt, s'excusant de ne pouvoir assister à la séance ; une lettre du Syndicat des médecins de la Seine demandant l'échange du Bulletin de la Société d'Ophtalmologie de Paris avec le Bulletin officiel du Syndicat des médecins de la Seine ; le rapport sur la cécité et les aveugles en Algérie du Dr E. Bruch.

M. VALUDE lit le Rapport de la Commission de vérification des comptes.

M. DE LAPERSONNE. — *Opération de Lagrange (présentation du malade).* — Il m'a paru intéressant, comme suite à la discussion qui a eu lieu dans une de nos dernières séances, de vous présenter un malade opéré par M. Lagrange d'iridosclérectomie, il y a maintenant un an.

Ce cas était particulièrement défavorable puisque l'œil droit était complètement perdu et que, du côté gauche, la vision était très faible et le champ visuel rétréci en dedans presque jusqu'au point de fixation. J'ai examiné à plusieurs reprises ce malade que M. Lagrange m'avait demandé de suivre : aujourd'hui nous pouvons constater que si l'acuité visuelle ne s'est pas sensiblement relevée, en revanche le champ visuel s'est très notablement agrandi. Le tonus est normal, sans myotiques. La seule différence c'est que depuis quelque temps la cicatrice est devenue légèrement ectatique. Le malade se montre enchanté du résultat.

M. SULZER. — Le champ visuel du malade opéré par M. Lagrange présente des limites extérieures qui se confondent en partie avec les limites normales et qui, du côté où le champ est le plus rétréci (supéro-interne) se tiennent à 30° du point de fixation, alors que l'acuité centrale est réduite à deux centièmes et que la perception colorée est abolie. Peut-on dans ces circonstances maintenir le diagnostic glaucome ? L'excavation dite typique se rencontre dans des affections qui n'ont rien à faire avec le glaucome.

M. DE LAPERSONNE. — Je répondrai à M. Sulzer qu'il ne faut

pas nier l'existence d'un glaucome seulement sur l'inspection d'un champ visuel, notablement modifié depuis l'opération. Qu'il veuille bien examiner le malade à l'ophtalmoscope dans la salle à côté et il restera convaincu, comme tous ceux qui ont vu cet homme, qu'il présente bien des excavations glaucomateuses et non des excavations atrophiques.

M. Morax lit une communication de M. Truc (Montpellier).

M. Truc (Montpellier). — *Deux observations de lésions traumatiques de l'œil.*

Observation I. — *Plaie cornéenne avec hernie de l'iris par éclat de verre ; réduction simple de la hernie irienne une heure après; guérison intégrale.* — D..., Eugène, 28 ans, agrégé de chimie à la Faculté de médecine de Montpellier. Très bonne santé générale. Vision parfaite aux deux yeux. Pas d'antécédents héréditaires ou personnels notables.

Le 22 octobre 1907, il est blessé à l'œil droit par l'explosion d'une fiole à fond plat en verre blanc de 300 cc. de capacité et de 2 mm. d'épaisseur, dans laquelle réagissait du chlorure de benzoyle sur de la tyrodine dissoute dans une solution de bicarbonate de soude. La fiole, tenue de la main droite par son col et agitée, fermée trop tôt et trop exactement, avait éclaté sous la pression de l'acide carbonique dégagé.

L'explosion avait produit quelques érosions sur les mains et le visage et quelques éclaboussures palpébrales sans abîmer l'œil gauche.

L'œil droit, trois quarts d'heure après l'accident, présentait une plaie cornéenne avec hernie de l'iris.

La plaie cornéenne siégeait en bas et en dedans, vers le méridien de 5 heures, à deux millimètres de la cornée, sur une étendue linéaire oblique de 3 mm. environ.

La hernie de l'iris avait le volume d'un petit pois et réduisait la pupille à une étroite fente en bas et en dedans, tout contre la hernie. Cette pupille d'ailleurs était nuageuse et l'iris un peu flou, déjà enflammé. Douleurs légères oculaires et périoculaires, larmoiement, photophobie, blépharopasme ; astigmie considérable ; vision permettant à peine de compter

les doigts à 0 m. 50. Les milieux oculaires étaient déjà un peu troublés mais permettaient encore d'entrevoir le fond de l'œil d'apparence normale. Pas trace de corps étranger.

Il s'agissait en l'espèce d'une plaie cornéenne avec hernie de l'iris produite : soit par un petit éclat de verre qui aurait traversé l'iris, peut-être le cristallin, et qui se trouverait dans l'iris hernié ou derrière lui ; soit par un gros morceau qui aurait simplement frappé l'œil et ouvert la chambre antérieure sans y pénétrer profondément.

Le trouble pupillaire pouvait être attribué à un léger exsudat irien ou bien à des masses cristalliniennes en voie d'opacification.

La situation oculaire, en raison de la contusion et des lésions constatées, paraissait fort grave et nécessitait une intervention immédiate.

On pouvait, comme d'ordinaire, faire une résection de l'iris, libérer la plaie cornéenne, et si besoin, la cautériser au rouge de manière à obtenir une occlusion rapide et aseptique de la chambre antérieure ; on atropiniserait pour dégager la pupille et l'on aviserait ensuite, s'il survenait de l'iritis ou une cataracte traumatique.

Le moment rapproché de la blessure, l'absence d'infection prétraumatique, l'âge et la condition du blessé, tout me portait à préférer une opération ultra-conservatrice ; et je tentai la réduction irienne, en ayant souci des difficultés éventuelles et de l'éventualité de petits débris de verre.

Après cocaïnisation, sans autre écarteur que mes épingles en crochets et avec une spatule très mousse, je fis rentrer partiellement l'iris dans la chambre antérieure. Malgré toutes les manœuvres, la réduction restait incomplète et la pupille très ovoïde. Avec du massage doux et prolongé, la réduction devint plus accentuée mais jamais complète.

La lumière projetée, par la contraction pupillaire, facilita encore la réduction sans la rendre totale, la pupille restant elliptique presque ovoïde. Ne pouvant obtenir davantage, je mis de l'ésérine et de la pilocarpine à hautes doses et j'établis un pansement occlusif et binoculaire avec repos absolu.

La nuit fut bonne, sans vives douleurs. Le lendemain matin, au premier pansement, la chambre antérieure était reconstituée, la plaie cornéenne fermée et la pupille étroite, ronde et noire. Plus de traces d'exsudat. Aucune douleur oculaire, à peine un peu de lourdeur périorbitaire.

Le surlendemain, même état avec légère iritis ; atropine, occlusion monoculaire. Aux pansements suivants, il restait une légère iritis, et un peu d'irrégularité pupillaire avec une

fine adhérence périphérique en bas que l'atropine et la duboisine ont définitivement supprimée.

Il a persisté pendant une dizaine de jours une légère iritis nécessitant des mydriatiques puis tout a disparu et la guérison définitive s'est confirmée.

Au 3e ou 4e jour, l'éclairage ophtalmoscopique montrait des milieux normaux et la vision était suffisante pour compter aisément les doigts à toutes les distances ; enfin vers le 10e jour, il n'y avait presque plus d'irritation et la vision était subnormale de loin et de près.

Actuellement, l'aspect extérieur est normal, la pupille ronde, mobile, très noire, les milieux et le fond de l'œil sont intacts et la vision supérieure à l'unité.

Ces jours derniers le malade a été revu. Il ne présente qu'un très léger leucome au niveau de la plaie avec pupille intacte, champ visuel normal, acuité visuelle égale 1,3 comme du côté sain.

Il y a lieu assurément, en raison de la contusion oculaire et de la gravité des lésions consécutives, de réserver l'avenir visuel, la possibilité de troubles cristalliniens lointains, etc. ; mais on peut admettre aussi une guérison intégrale et définitive.

Cette observation que je crois rare, puisque c'est la première en vingt ans de pratique active, démontre, avec quelques autres similaires, que dans les très récentes hernies de l'iris, sans corps étranger probable, on peut obtenir une réduction complète et qu'il faut la tenter. On sera toujours à temps en cas d'échec ou de complications diverses, d'agir plus radicalement.

En raison toutefois de la rapidité de l'inflammation irienne, des exsudats et de l'infiltration consécutive, on ne peut espérer un bon résultat que dans les premières heures de l'accident. Il en est ici, toutes proportions gardées, comme dans les petites hernies intestinales étranglées.

Observation II. — *O. G. : Plaie sclérale avec issue de vitré par éclat de syphon. Résection et suture au catgut. Guérison avec vision* 0,5. — B..., Joseph, 21 ans, employé à la fabrication de boissons gazeuses.

Très bonne santé générale. Pas d'antécédents héréditaires ou personnels. Vision antérieure parfaite aux deux yeux.

Le 30 juillet 1905, il est blessé à l'œil gauche par l'explosion de trois syphons chargés de gaz.

L'accident a eu lieu vers 5 heures du soir et le patient m'est amené vers 6 heures.

L'œil blessé présente à la partie inféro-interne, à deux millimètres de la cornée, vers le méridien 7 heures, une plaie irrégulière béante de 5 mm. de long à travers laquelle sort du vitré normal. Le globe est flasque, affaissé, en partie vidé. Hyphéma léger dans la chambre antérieure. Pas de corps étranger appréciable. Douleur légère. Vision peu appréciable.

Dans ces conditions, eu égard à l'âge du sujet, à l'absence de lésions prétraumatiques et de complications infectieuses probables, la conservation oculaire devait être immédiatement tentée.

Cocaïnisation et toilette sommaire, sans écarteur ; résection du vitré hernié ; deux sutures à travers la conjonctive et la sclérotique ; occlusion binoculaire et repos absolu. Pas de complications. Guérison rapide.

Le globe redevient normal à tous égards sauf une légère saillie cicatricielle et une plaque correspondante de chorio-rétinité atrophique.

Quinze jours après V = 0,1 et avec — 2 = 0,3 ; deux mois après V — 1 = 0,5 ; actuellement la vision paraît conservée ; le blessé fait son service militaire.

M. Poulard. — Je ne vois rien d'extraordinaire dans les deux observations qui viennent d'être rapportées. Les résultats heureux à la suite de plaies de l'œil sont fréquentes. Entre autres, je me rappelle celui d'un confrère parisien et d'un de ses aides tous deux blessés par la même explosion d'un ballon de verre. Les plaies béantes et longues à peu près d'un centimètre intéressaient la cornée et la région ciliaire, sans toucher le cristallin. Le vitré était dans la plaie. La suture conjonctivale fut faite une heure à peine après l'accident, chez l'un et chez l'autre sans iridectomie.

Il n'y eut pas de réaction oculaire et la vision est restée normale. Il en eut été autrement sans fermeture de la plaie, ce dont je m'étonne, c'est qu'on puisse hésiter à fermer une plaie béante non infectée du globe oculaire quel que soit son siège. Il faut traiter les plaies béantes du globe comme les plaies cutanées en les nettoyant et en les fermant sans attendre au lendemain.

M. Sauvineau. — Il semble en effet qu'on aurait tort de ne pas faire, autant que cela est possible, de chirurgie conservatrice. J'ai présent à l'esprit le cas de deux jeunes sujets, chez lesquels l'œil était complètement « crevé » suivant l'expression vulgaire. Après avoir réduit la rétine herniée et malgré l'issue d'une certaine quantité de vitré, je fis un double plan de sutures scléroticales et conjonctivales. L'un de ces yeux

qui avait subi une véritable « éventration », si je puis ainsi parler, dans lequel la région ciliaire avait été largement intéressée, s'atrophia par la suite et dut être énucléé au bout de 18 mois, sans avoir causé de phénomènes sympathiques d'ailleurs. Mais l'autre cas donna un résultat relativement excellent, au point de vue fonctionnel, et des plus intéressants, au point de vue esthétique.

Il s'agissait d'un jeune garçon de 12 ans, blessé à l'œil droit dans la région ciliaire, en haut et en dedans, par la pointe d'une longue flèche en bois. A 6 millimètres environ du limbe, commençait une plaie pénétrante, longue de 6 à 7 millimètres sur 4 millimètres environ de largeur, béante, laissant sortir un fragment du corps ciliaire et le vitré. Je pratiquais le surlendemain la suture de la sclérotique et de la conjonctive. Les suites furent très simples. Très peu de réaction. Pupille légèrement attirée en haut et en dedans. Le cristallin, subluxé au début, reprit sa place. Nombreux corps flottants hémorrhagiques du vitré. Petit décollement rétinien, correspondant à la région traumatisée. Au bout de 2 mois, l'œil légèrement hypotone, présentait un très bel aspect esthétique. Les flocons du corps vitré s'étaient presque complètement résorbés. Malgré un petit décollement rétinien limité, avec brides cicatricielles, l'acuité visuelle était égale à 2/10.

M. Antonelli. — Le travail de M. Truc se rapporte à la question : faut-il, en présence d'une plaie perforante du globe avec hernie de l'iris, se décider à l'excision de l'iris, ou essayer de le réduire ? Par la réduction, l'on pourrait craindre de ramener à l'intérieur du globe un tissu déjà infecté par le traumatisme et par son exposition dans le sac conjonctival. Mais, ce danger d'infection ne serait pas beaucoup mieux évité, à mon avis, par l'excision ; car, si infection il y a, les lèvres mêmes de la plaie cornéenne et irienne, suffisent à la propager. Par contre, s'il n'y a pas d'état infectieux prétraumatique évident, et si le traumatisme même n'est pas de nature franchement infectieuse, je crois qu'il faut suivre la règle conservatrice.

Le premier des cas de M. Truc me rappelle un ouvrier que j'ai soigné, il y a quelques mois, par accident du travail. Il venait d'être blessé par un éclat de métal à l'œil gauche, sans pénétration de corps étranger, et il montrait une plaie radiaire de la cornée, allant du bord inféro-temporal de la zone papillaire jusqu'au limbe du même méridien. Une hernie assez saillante de l'iris attirait et déformait la pupille. Je fis la réduction à la spatule, sans trop de difficulté, je n'instillai aucun collyre, me disant que le myosis irritatif suffi-

rait à tendre le diaphragme irien, tout au moins jusqu'au lendemain, et en effet le lendemain je trouvai la chambre antérieure rétablie et je pus recourir à l'atropine pour une réaction irido-ciliaire qui était d'ailleurs modérée. Ce blessé a guéri sans cataracte traumatique, avec une pupille à peine déformée par une petite synéchie postérieure inféro-temporale, et avec une acuité aussi bonne que l'inévitable astigmie cicatricielle le permet.

Le pronostic de ces cas est donc relativement favorable, surtout lorsqu'une plaie radiaire de la cornée ne dépasse pas le limbe, ou lorsqu'une plaie périphérique de la cornée suit exactement le limbe. Mais, si la plaie empiète franchement sur la région ciliaire, en donnant lieu à une hernie de l'iris, il faut s'attendre à une réaction beaucoup plus vive, d'irido-cyclite, et il est préférable alors, je crois, d'exciser l'iris hernié, au ras de la plaie, sans traction, à la pince. Le pronostic éloigné sera bien plus réservé, car nous connaissons le danger permanent, que font courir, à l'œil blessé et à son congénère, les cicatrices plus ou moins vastes de la coque, laissant le tractus uvéal à fleur de conjonctive.

M. Terrien. — Je puis rapprocher des observations de M. Truc l'observation d'un malade qui se présenta chez moi un soir du mois de mai dernier pour une perforation traumatique de la sclérotique gauche, siégeant à 8 millimètres du limbe, large de 3 millimètres environ et laissant sourdre un peu de vitré. La suture des lèvres de la plaie fut faite le lendemain dans mon service de l'hôpital des Enfants-Malades et M. le professeur de Lapersonne voulut bien recevoir ce malade à l'Hôtel-Dieu où il fut soigné dans la suite. J'ai revu ce malade, il y a huit jours environ. Le globe a une tension excellente et la vision absolument normale. C'est là je crois, un fait intéressant à rapporter et je me propose de vous présenter ce malade dans notre prochaine séance.

J. Galezowski. — *Lymphangiectasie de la conjonctive.* — Les cas de dilatation considérable du réseau lymphatique de la conjonctive sont très rares dans la littérature. M. Jocqs en a relaté un cas au Congrès de la Société Française d'Ophtalmologie de 1898. Chez une jeune fille de 18 ans on voyait dans les deux yeux une infinité de petits kystes miliaires sur la conjonctive bulbaire. L'examen histologique montra qu'il s'agissait de dilatations lympathiques. Les cornées étaient troubles. Les ganglions préauriculaires, sous-maxillaires, étaient engorgés. La face était œdématiée, présentait un aspect éléphantiasique. Zimmermann (*Deutschmann's Beiträge*

zur Augenheilkunde, fasc. XXXVII, 1898), rapporte le cas d'une jeune fille de 14 ans qui, depuis l'âge de deux ans, souffrait d'ophtalmies et de blépharites récidivantes. Elle présentait tout autour de la cornée une masse rougeâtre mesurant onze millimètres de large, contenant un liquide rouge pâle (lymphe teintée par le sang). Zimmermann pensait qu'il s'agissait d'un anévrysme vaso-lymphatique. M. Terson a présenté à la Société de Paris un cas de dilatation considérable des lymphatiques.

Dans le cas que je présente aujourd'hui, il s'agit d'un homme de 28 ans très bien constitué. Vers l'âge de deux ans, au cours de la coqueluche, il aurait eu une inflammation à l'œil droit, qui aurait nécessité des soins médicaux, peut-être une intervention. Les renseignements sur ce point sont très vagues. A partir de ce moment son œil est toujours resté gonflé.

Cet œil présente, en effet, l'aspect caractéristique du chémosis. La conjonctive est boursoufflée ; elle forme tout autour de la cornée un bourrelet qui s'accentue du côté où se dirige le globe oculaire. C'est principalement dans le cul-de-sac inférieur que le gonflement est prononcé. A la partie supérieure, l'infiltration forme une masse aplatie épousant les formes du globe oculaire et nettement arrêtée en arrière par une ligne presque droite. Le repli semi-lunaire est également boursoufflé : il a fait un gros repli conjonctival qui va se perdre dans le cul-de-sac inférieur.

La conjonctive de l'angle externe présente le même aspect. Partout la conjonctive est semi-transparente : on dirait du tissu lardacé: elle forme des bosselures très saillantes qui font hernie en avant du bord de la paupière. Il n'y a pas de vascularisation anormale. Le bord cornéen de la conjonctive est plus opaque : en cet endroit la muqueuse présente un aspect jaune sale.

En un mot l'aspect est tout à fait celui d'un fort chémosis sans vascularisation.

La conjonctive de l'autre œil (qui a été opéré il y a 12 ans de cataracte traumatique) est tout à fait normale.

J. Galezowski. — *Fibro-myxome de la conjonctive.* — Les tumeurs conjonctives sont très rarement observées dans la muqueuse oculaire. On a cependant décrit des ostéomes ou plus exactement des ostéo-fibromes, car dans la plupart des cas observés (Vignes, Cirincione), la tumeur ne contenait pas uniquement du tissu osseux mais encore un tissu conjonctif et fibreux dans d'assez grandes proportions.

La pièce dont je présente aujourd'hui les coupes provient d'une jeune fille de vingt et un ans qui avait remarqué un mois avant de consulter, l'apparition d'une légère grosseur à la partie supérieure et externe de la paupière supérieure gauche. Je constatai, en effet, en l'examinant, au niveau de la partie externe du sillon orbito-palpébral gauche, une petite masse arrondie et dure, mesurant environ deux centimètres de diamètre.

Cette petite tumeur était très mobile dans tous les sens, pouvant même être refoulée en arrière au rebord orbitaire. En renversant la paupière, la tumeur venait faire saillie dans le cul-de-sac supérieur, si l'on avait soin de l'empêcher de filer en arrière en la maintenant avec un doigt. J'enlevai cette petite grosseur en octobre dernier. Après avoir renversé la paupière et fait saillir la tumeur dans la conjonctive, j'incisai cette dernière et pus très facilement disséquer et énucléer le petit néoplasme. La tumeur se présentait alors sous forme d'une petite masse arrondie présentant quelques bosselures, mesurant environ un centimètre et demi de diamètre dans son grand axe ; elle était de consistance très dure et donait sous le couteau l'impression du tissu fibreux.

Examen histologique. — Fixation : alcool ; inclusion : celloïdine, coupes. Coloration : hématéïne-éosine, bleu de tolluidine, picro-carmin acétique.

La tumeur est limitée de toutes parts par une capsule fibreuse, compacte, épaisse et continue. En aucun point elle ne paraît avoir été franchie par le tissu qu'elle renferme. Elle est divisée en lobules irréguliers par des cloisons conjonctives que la capsule envoie vers son intérieur et qui présentent la même structure que la capsule,mais sont naturellement moins épaisses. Ces cloisons contiennent des vaisseaux à structure normale.

Chacun des lobules est constitué par deux éléments :

1° Du tissu fibreux jeune, en voie de formation. Il est formé de cellules fusiformes à noyaux ovalaires ou en bâtonnets. Le protoplasma se présente sous forme de fuseaux très allongés. La chromatine est distribuée très irrégulièrement. En un mot ce sont des fibres conjonctives jeunes, en voie de développement. Par places on peut voir de gros faisceaux fibreux indépendants des cellules. Toutes ces particularités se voient fort bien sur les préparations colorées à l'hématéïne et au bleu de tolluidine.

2° A côté de ces parties fibreuses on voit en très grande quantité des points où la tumeur présente l'aspect myxomateux. Elle est alors constituée par des cellules conjonctives à

noyau arrondi ou ovalaire, à corps protoplasmique excessivement grêle avec prolongements très fins et très ramifiés. Ces prolongements sont étoilés dans toutes les directions et anastomosés entre eux. Ils circonscrivent ainsi des mailles très larges, irrégulières, qui contiennent une substance prenant une teinte bleutée très pâle par l'hématéïne et se colorant en rose pâle par le v. Gieson. En outre l'acide acétique fait gonfler légèrement cette substance dans les préparations traitées par le picro-carmin acétique. Enfin elle gêne la coloration des éléments voisins qui l'entourent.

I. Partie fibreuse

Çà et là on trouve des vaisseaux sanguins ayant l'aspect de capillaires normaux, bordés par une endothélium normal : ils sont surtout remarquables par leur grande dimension.

Il s'agit donc bien d'une tumeur présentant tous les caractères d'une tumeur bénigne, bien encapsulée et formée de tissu fibreux jeune en voie de formation avec, par places, des foyers à aspect myxomateux. On ne peut pas dire simplement fibrome, car les noyaux myxomateux sont trop abon-

dants. Il faut étiqueter cette tumeur : fibro-myxome. Ce genre de tumeur assez fréquent sur les muqueuses nasale et buccale, paraît être exceptionnel sur la conjonctive.

J'ai cru utile de publier ce cas étant donné la rareté de ce genre de tumeur. Les traités classiques ne signalent pas les fibromes parmi les tumeurs de la conjonctive. Je tiens en terminant, à remercier le Dr Alquier, chef du Laboratoire d'anatomie pathologique de la Clinique des maladies nerveuses à la Salpétrière, qui a bien voulu étudier avec moi les préparations de cette pièce.

II. Partie myxomateuse

Discussion du rapport de la Commission nommée pour étudier le minimum d'aptitude visuelle exigible des conducteurs d'automobiles.

M. Monthus. — Je trouve les conclusions de la Commission pour une certaine part un peu draconiennes: ainsi en ce qui concerne les borgnes, je crois qu'on manquerait un peu pour eux de libéralisme en adoptant le texte intégral du rapporteur.

Je connais des personnes ayant une parfaite capacité de conduire et qui ne disposent que d'un seul œil.

M. Sulzer. — Je crois que la vision binoculaire doit être

exigée des conducteurs d'automobiles. A ce propos, je vous rappellerai l'accident survenu à M. H... Le conducteur de la voiture était porteur d'un œil de verre.

M. Sauvineau. — Je ne crois pas que nous ayons lieu de nous montrer tellement sévères. D'abord, il y a nombre de gens qui conduisent parfaitement avec une acuité très défectueuse. J'ai soigné jadis un jeune homme, atteint de myopie forte, dont l'acuité, avec un verre correcteur de 16 dioptries, ne dépassait pas 15/100. De plus, ce garçon était porteur d'une cataracte congénitale bilatérale, centrale, obstruant la plus grande partie de la pupille, de telle sorte qu'il était obligé d'utiliser des verres plus ou moins teintés, pour parer aux variations pupillaires produites par les modifications de la lumière. Il conduisit néanmoins, pendant des années, de fortes voitures sans le moindre accident.

De même, dans l'accident auquel on faisait allusion tout à l'heure, on a attribué la production de cet accident à ce fait que le mécanicien de l'automobile était borgne. Mais tous les gens qui portent des verres, ont par ce fait un champ visuel limité, puisqu'ils sont obligés de faire passer la ligne visuelle par le centre de leurs verres. Ils suppléent néanmoins facilement à cet inconvénient par des mouvements de la tête. Un borgne peut en faire autant. C'est affaire d'attention et d'intelligence.

Je suis naturellement d'avis qu'il est préférable d'avoir deux yeux et une bonne vision. C'est entendu. Mais, tout au moins, permettez qu'on autorise la correction des amétropies par des verres appropriés et n'exigez pas une bonne acuité *sans correction*. Cela est d'autant plus naturel que les automobilistes portent pour la plupart des lunettes avec verres plans. Ils y mettront des verres sphériques ou sphéro-cylindriques et auront une bonne acuité.

Quel inconvénient y a-t-il à cette manière de faire ? On dit que les gouttelettes de pluie, sur les verres, empêchent de voir. Elles sont gênantes. cela est certain, mais beaucoup moins gênantes à coup sûr que la buée qui recouvre, par le mauvais temps, la glace d'avant des automobiles. Obligerez-vous donc les automobilistes à supprimer cette glace protectrice ?

Ne demandons pas trop si nous désirons obtenir quelque chose, si nous ne voulons pas que cette discussion reste simplement une manière de discussion académique. Demandons une bonne acuité visuelle, dont il faudrait préciser le chiffre. mais en tous cas ne l'exigeons qu'après correction.

M. Kalt. — J'ai comme client un homme de 42 ans atteint

de myopie forte avec plaque de choroïdite atrophique au voisinage de la macula droite.

Il y a trois ans l'acuité visuelle était :

O. D. — 13 D. V = 1/6
O. G. — 13 V = 2/3

Depuis un an l'acuité est tombée à :

O. D. — 13 V = 1/15
O. G. — 13 V = 1/2 difficilement.

à la suite de progression des altérations chorio-rétiniennes. Cet homme s'occupe d'automobilisme depuis au moins quatre années et il conduit lui-même des voitures dont la puissance a varié entre trente et quinze chevaux. C'est un gentilhomme de province, gros mangeur, grand buveur et fortement alcoolisé. Il se désole actuellement de l'état de son estomac qui ne lui permet pas d'absorber plus de quatre apéritifs par jour. Eh bien ! malgré ma défense, cette brute alcoolique continue à conduire sa voiture et elle fait chaque jour une quarantaine de kilomètres en terrains variés, à la vitesse habituelle de cinquante à l'heure Et après m'avoir narré ses exploits, le monsieur ajouta narquois : « Et vous le croirez, si vous voulez ; mais jamais je n'ai accroché personne. Jamais je n'ai abîmé, si peu que ce soit, le vernis de ma voiture ! »

En même temps il me montrait les verres « très forts » dont il se sert pour conduire. C'était du 10 D monté en lunettes. Avec ces verres, l'acuité était :

O. D. — 10 = 1/20 (?)
O. G. — 10 V = 1/6

On peut donc faire du cinquante à l'heure en n'ayant qu'un seul œil dont l'acuité est réduite à 1/6.

M. Antonelli. — L'intégrité du champ visuel de *chaque œil* a paru à la commission absolument indispensable, et l'on comprend pourquoi. Maintenant, les exemples de gens conduisant malgré une vue déplorable ne prouvent absolument rien, à l'égard des conditions requises. Ces gens risquent plus que les autres leur vie et représentent un réel danger, voilà tout.

Le vote sur le rapport de M. Sulzer est remis à la prochaine séance.

BIBLIOGRAPHIE

I

Sur la disposition du tissu élastique dans la conjonctivite bulbaire et limbaire, par A. de Lieto-Vollaro (*Annali di Ottalmologia*, Vol. XXXVI, 1907, fasc. 6 à 8, p. 642 à 651, avec planches). — Voici les conclusions de l'important travail de De Lieto-Vollaro :

1° La conjonctive bulbaire est richement pourvue de fibres élastiques. En plus du réticule fondamental, distribué en plusieurs plans dans le stroma connectival propre de la muqueuse, l'on rencontre un groupement constant de fibres en plusieurs systèmes bien caractérisés :

a) Un plexus très serré, de fibres à disposition radiée, se dirigeant vers la cornée (*plexus élastique radiaire*).

b) Un plexus également bien fourni, constituant anneau sur le limbe. C'est un feutrage serré de fibres, provenant des bifurcations des fibres radiaires (*plexus ou bourrelet élastique du limbe*). Ce plexus envoie à son tour quelques fibrilles, très délicates, en direction centripète variable, dans les couches superficielles du stroma cornéen.

c) Un plexus tout à fait superficiel, constituant un réseau des plus fins, immédiatement au-dessous de la couche épithéliale, et se trouvant relié par quelques courtes fibres au plexus radiaire et au réseau fondamental du stroma (*plexus élastique sous-épithélial*).

2° Dans la conjonctive sénile, les fibres élastiques présentent nombre d'altérations dégénératives qui aboutissent à la raréfaction du système élastique, aussi bien en ce qui concerne le réseau fondamental, qu'en ce qui concerne les différents plexus.

Quant à la fonction de ce système, le plexus radiaire sert à assurer la stabilité de la conjonctive pendant les excursions du globe, et son action nous explique pourquoi les plaies radiaires de la conjonctive bulbaire écartent leurs bords beaucoup moins que les plaies obliques, ou à peu près concentriques à la périphérie cornéenne. D'autre part, le plexus circulaire assure, par ses adhérences aux couches superficielles de la cornée, la solidité d'attaches de la conjonctive limbaire ; la discontinuité de cette dernière dans les vastes plaies, comme pour extraction de la cataracte, peut donc contribuer à l'astigmatisme postopératoire. La raréfaction du

système élastique dans la conjonctive sénile nous explique la fragilité de cette dernière à la traction de la pince de fixation, lors de nos interventions, et les plis que parfois la conjonctive des vieillards présente, surtout pendant les excursions forcées du globe. — A. ANTONELLI.

Recherches sur le pouvoir hémolytique de la cornée et du cristallin, par A. GATTI. (*Annali di Ottalmologia*, Vol. XXXVI, 1907, fasc. 9 à 11, p. 835 à 841). — Les expériences de Gatti l'amènent à conclure que, chez le bœuf et chez l'agneau, même lorsque la réaction hémolytique dans le sérum sanguin est très manifeste et complète, elle peut faire complètement défaut ou se montrer à peine appréciable de la part du tissu cornéen et du cristallin. Ces résultats concordent avec ceux déjà obtenus par l'auteur à l'égard de l'humeur acquise et du vitré, et il est ainsi permis d'affirmer que tous les milieux dioptriques des animaux mentionnés sont généralement dépourvus de pouvoir hémolytique. — A. ANTONELLI.

Sur la présence de fibres élastiques dans la cornée, colorables par la méthode de Weigert et provenant des cellules fixes, par A. DE LIETO VOLLARO (Naples). (*Annali di Ottalmologia*, Vol. XXX, 1907, fasc. 9 à 11, p. 713 à 729, avec 7 planches de figures en couleur). — Le titre du travail de De Lieto Vollaro suffit à le résumer. Les recherches confirment et complètent celles de Tartuferi et de Pés, sur le système élastique de la charpente cornéenne. — A. ANTONELLI.

II

Rapport entre l'amplitude d'accommodation relative (A^1) et d'accommodation absolue (A^2) et sens de profondeur chez les borgnes, par E. MARRI (Turin). (*Annali di Ottalmologia*, Vol. XXXVI, 1907, fasc. 9 à 11, p. 771 à 834). — Le travail des Marri, étayé de tableaux synoptiques relatifs aux expériences sur 20 sujets borgnes et sur 8 sujets normaux, pour les données comparatives, se résume dans les conclusions suivantes :

1° L'amplitude d'accommodation relative, chez les borgnes, commence par se montrer, dans les premiers temps après la perte d'un œil, inférieure à la normale donnée par les expériences sur des sujets jouissant de vision binoculaire ;

2° Avec le temps, la dite amplitude augmente jusqu'à égaler et à dépasser celle des sujets emmétropes et à fonction binoculaire normale. Plus tard encore, elle tend à égaler l'amplitude d'accommodation absolue ($A^1 = A^2$) ;

3° Le sens de la profondeur présente, dans la première période après la perte d'un œil, une diminution plus considérable que celle présentée par des sujets normaux examinés pendant la fonction monoculaire. Cette diminution est relativement plus considérable que celle de l'amplitude d'accommodation relative chez le même sujet, borgne.

4° Le sens de la profondeur se perfectionne avec le temps, d'une façon continue et progressive, chez les borgnes, contrairement à ce qui était affirmé par d'autres observateurs. Ce fait est le plus souvent en rapport direct avec l'augmentation graduelle de l'amplitude d'accommodation relative. — A. Antonelli.

III

ORBITE — PAUPIÈRES — APPAREIL LACRYMAL

Exophtalmos pulsatile traumatique avec épistaxis graves guéri par compression directe du sinus caverneux, par M. Jacques, de Nancy. (*XXe Session du Congrès Français de Chirurgie*. Paris, octobre 1907). — Observation extrêmement intéressante en raison, d'une part, du mode de traitement employé ; du magnifique succès obtenu en la circonstance, d'autre part.

Il s'agit, en effet, d'un homme de 25 ans qui, trois semaines après une chute de motocyclette suivie de fracture manifeste du crâne, présentait les signes classiques d'un anévrysme artério-veineux du sinus caverneux, compliqué d'hémorragies nasales, profuses (un litre et plus), et réitérées (9 en 6 semaines).

Or, dans ces conditions, la ligature de la carotide primitive eut bien pour résultat de diminuer momentanément le souffle et l'exophtalmie, mais n'influença en rien les épistaxis qui se renouvelèrent aussi abondantes, mettant immédiatement en péril la vie du blessé.

L'examen rhinoscopique permit alors de localiser la source de l'hémorragie à l'hiatus normal de l'antre sphénoïdal, qui paraissait obturé par des bourgeons muqueux polypoïdes. D'où intervention qui consista : 1° à aborder directement de face le sphénoïde par la voie naso-maxillaire ; 2° à extraire les polypes, extraction qui, entre parenthèse, donna issue à un flot de sang veineux par l'orifice sphénoïdal ; 3° à tamponner enfin méthodiquement la cavité du sphénoïde. Tamponnement qui fut instantanément suivi de l'arrêt complet et dé-

finitif de toute hémorragie ; puis, plus tard, de la disparition de tous les accidents oculo-orbitaires.

Une guérison obtenue dans de semblables circonstances valait, assurément, plus qu'une simple mention. — Dr A. Yvert.

Blépharospasme, par MM. Rochon-Duvigneaud et André Weil (*Société de Neurologie*, séance du 5 décembre 1907). — Présentation d'un malade, ancien bègue, atteint d'un blépharospasme bizarre, sans aucune photophobie, et avec une acuité visuelle absolument normale.

Le trouble en question disparaît la nuit ou lorsque le malade est couché et dans l'obscurité.

De plus, chose assez étonnante, comme le fait remarquer M. *Sicard*, une forte pression sur les nerfs sus-orbitaires (nerfs uniquement sensitifs) le fait cesser pour un instant, et la résection de ces nerfs a déterminé une sédation de quinze jours.

Les auteurs hésitent devant une autre intervention plus active, et se demandent si ce blépharospasme ne serait pas justiciable de la rééducation ?

Méthode à l'égard de laquelle M. *Meige* a l'air de se montrer quelque peu sceptique. — Dr A. Yvert.

Présentation d'un cas de chromydrose, par M. le Pr Blanchard (*Bulletin de l'Académie de médecine*, séance du 17 décembre 1907). — On sait combien encore, à l'heure actuelle, les observations réellement authentiques de *chromydrose* sont rares, exceptionnelles, pour ne pas dire tenues en suspicion.

A ce titre, précisément, et comme présentant toutes les garanties exigées en pareille matière, le spécimen présenté à la Docte Assemblée, par le savant Professeur de la Faculté de Paris, mérite-t-il la plus sérieuse attention.

Il s'agit, en effet, en la circonstance, d'un jeune garçon, chez qui on observe, à intervalles variables depuis plus d'un an, des taches noires apparaissant de temps en temps au niveau des paupières inférieures. Ces taches sont constituées par un dépôt pulvérulent, noir, qui, par ses caractères microscopiques et chimiques, se rapproche des pigments.

Or, en raison justement du discrédit dans lequel on tient en général les observations de ce genre, M. Blanchard a soumis son malade à l'enquête la plus minutieuse ; s'est arrangé de façon à supprimer toute possibilité de simulation. Bien plus, il a pu, personnellement, assister à l'apparition du

phénomène, qui s'est produit sous ses yeux. Donc, plus de doute, plus la moindre arrière-pensée à ce sujet.

Aussi bien, à son avis, le dépôt non pulvérulent, qui caractérise cette singulière affection, est le résidu laissé par l'évaporation de la sueur dans la région sous-orbitaire et subissant au contact de l'air une transformation probablement par oxydation. — Dr Yvert.

Tumeur du fond de l'orbite, opération de Kroenlein. — Radiographie, D. Basso (Gênes), (*Annali di Ottalmologia*, vol.XXXVI, 1907,fasc.12, p.908 à 912.— Dans le cas de Basso, il s'agissait d'un fibrosarcome à grosses cellules polygonales ou rondes, ayant le volume d'un haricot et placé entre l'insertion du muscle droit externe et le nerf optique. L'exophtalmos était très considérable, peut-être plus à cause du siège qu'à cause de la dimension du néoplasme. La radiographie avait donné un résultat positif (radiogramme en projection fronto-occipitale, pour la comparaison des deux orbites). — A. Antonelli.

Greffe de muqueuse labiale pour le traitement du symblépharon partiel cicatriciel, O. Pes (*Annali di Ottalmologia*, vol. XXXVI, 1907, fascicule 12, p. 924). — Dans quatre cas, suivis pendant plusieurs mois après l'intervention, Pès aurait obtenu d'excellents résultats par la greffe d'un lambeau de muqueuse de la lèvre inférieure appliqué sur la perte de substance de la conjonctive bulbaire, après dissection du symblépharon partiel (cicatrice après brûlure par chaux ou éclat de fer rouge). Seul inconvénient, la couleur rosée de la muqueuse labiale, qui persiste et tranche un peu sur la teinte claire de la surface bulbaire. Fixation par des points de suture, bandeau binoculaire pendant trois jours. — A. Antonelli.

Etudes histologiques sur les kystes des voies lacrymales, par O. Orlandini (Venise), (*Annali di Oftalmologia*, vol. XXXVI (1907), fasc. 6 à 8, p. 585 à 602 avec une planche). — Voici les points essentiels que l'étude d'Orlandini fait ressortir ; mais il faut dire que ses recherches ont porté principalement sur des kystes, des lobules ou des conduits excréteurs de l'appareil glandulaire, et non pas sur des kystes des voies lacrymales à proprement parler, comme le titre du travail le ferait croire.

Dans la grande majorité des cas, la pathogénie de ces

kystes doit être attribuée sans doute à la rétention mécanique. Dans quelques cas, toutefois, le point de départ peut se trouver dans des lésions organiques, probablement infectieuses, des lobules même, avec dégénérescence du parenchyme glandulaire, après processus inflammatoire propagé par voisinage (muqueuse oculo-palpébrale) ou par voie circulatoire (sanguine ou lymphatique).

L'occlusion des canalicules excréteurs des glandes principales ou des glandes de Krause peut être provoquée par processus inflammatoire de la conjonctive, et la distension de ces canalicules et des lobules aboutissants peut constituer le kyste sans aucune altération inflammatoire proprement dite, de l'organe glandulaire.

Lorsque le contenu kystique est essentiellement représenté par les produits dégénératifs du parenchyme glandulaire, il est liquide, clair et transparent ou presque, contenant des substances albuminoïdes et des sels. L'analyse quantitative la plus complète est celle donnée par Broca (pour cent : H^2O 26.87, albumine 2.76, sels organiques 0.76, matières graisseuses 0.78). Elle démontre, comme les analyses que l'auteur a pu obtenir pour deux de ses cas, la richesse, d'ailleurs variable, des albumines. Les cendres montrent en général des chlorures, plus rarement des phosphates. — A. Antonelli.

Contribution à la thérapie et à l'anatomie pathologique des métanosarcomes primaires des annexes oculaires, par A. Bocchi (*Cremona*), (*Annali di Ottalmologia*, vol. XXXVI (1907), fasc. 6 à 8, p. 612 à 623 avec 4 figures.) — Les deux observations de Bocchi sont à l'appui de la bénignité relative, au point de vue clinique, des tumeurs mélaniques de la conjonctive, et même de la portion antérieure de l'orbite. Cette bénignité fait contraste avec les caractères malins (récidives, métastases précoces ou envahissement rapide du voisinage) des mélanosarcomes du tractus uvéal (moyenne de mortalité : 75 0/0). La question de l'origine du pigment des mélanosarcomes, que l'on voudrait relier à leurs caractères de bénignité ou malignité, est encore loin d'être résolue. Les quelques recherches de l'auteur lui ont donné des résultats contradictoires. — A. Antonelli.

Principes fondamentaux du traitement de l'entropion cicatriciel, par E. Grimaldi (Naples) (*Annali di Ottalmologia*, vol. XXXVI, 1907, fascicule. 12, page 927). — Dans une re-

vue d'ensemble, Grimaldi fait ressortir, à l'égard de la paupière supérieure, et ensuite de l'inférieure, quels sont les points de vue cliniques et anatomo-pathologiques, qui doivent inspirer le choix du procédé dans chaque cas spécial, pour le traitement chirurgical de l'entropion cicatriciel, surtout chez les trachomateux. L'auteur insiste sur les résultats excellents du procédé de Scimemi (transplantation du bord ciliaire). — A. Antonelli.

La correction du ptosis de la paupière, par M. Ferrara, *Annali di Oftalmologia*, vol. XXXVI, 1907, p. 957. — Ferrara décrit un procédé personnel d'opération du ptosis, destiné à obtenir l'avancement du tendon du releveur se continuant dans l'expansion fibreuse de l'aponévrose tarso-orbitaire, d'une façon sûre, sans déformation ni raccourcissement du tarse. Le procédé paraît, sinon compliqué, assez délicat à mettre en pratiuqe. Il aurait donné à l'auteur un résultat rapide et parfait, dans un cas de ptosis paralytique chez un syphilitique déjà borgne, ne pouvant pas attendre les bienfaits du traitement spécifique pour reprendre son travail. — A. Antonelli.

IV

CONJONCTIVE — CORNÉE — SCLÉROTIQUE

Importance du traumatisme dans la kératite interstitielle, par le Dr Enrique B. Demaria. (*Argentina Médica*, février 1907.) — Nous signalions, tout dernièrement, l'intéressant travail de Schmidt-Rimpler sur *la kératite interstitielle d'origine traumatique*, original surtout à ce point de vue, à savoir : que si tous les auteurs s'accordent, actuellement, à reconnaître une origine syphilitique héréditaire ou acquise à la kératite parenchymateuse, il est à peine question, dans les ouvrages même les plus récents, de l'influence que peut bien exercer le traumatisme sur le développement de cette affection.

Or, voici que, précisément, ce sujet vient d'être remis sur le tapis par un de nos confrères américain qui, ayant eu l'occasion d'observer deux faits de ce genre à la clinique ophtalmologique de Buenos-Ayres, se croit en droit de conclure que le traumatisme joue bien réellement un rôle des plus importants dans l'étiologie de cette maladie.

Des deux malades, en effet, sur lesquels le Dr Demaria base sa manière de voir, jeunes gens âgés de 18 à 25 ans,

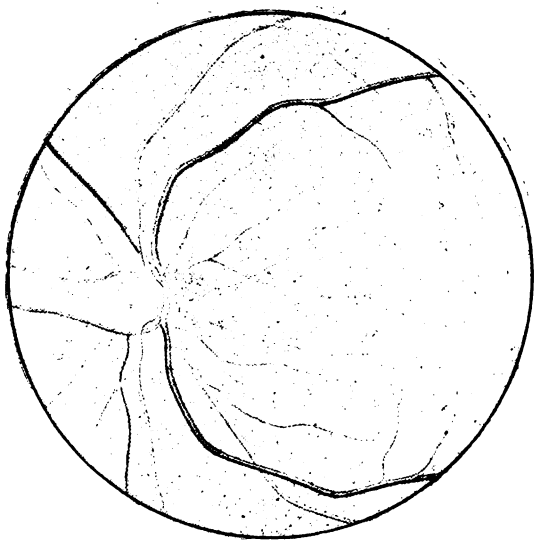

O. D.

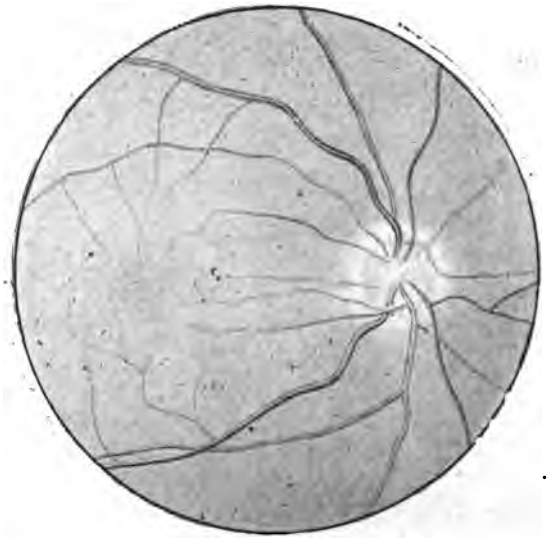

O. G.

FIGURE 2. — Aspect ophtalmoscopique à l'image renversée de l'œil droit malade et de l'œil gauche fonctionnellement intacte. La comparaison des régions maculaires montre l'absence totale de ramuscules vasculaires dans la macula de l'œil droit.



A B

FIGURE 1. — A, Scotome maculaire avec la lumiére circulaire correspondante au point de fixation.
B. Tache aveugle de Mariotte.
La figure reproduit les dimensions et les rapports topographiques de ces deux scatomes en projection à 30 cenlimètres de distance

qui attribuent catégoriquement, et sans le moindre doute, l'origine de leur kératite à une contusion bel et bien constatée de l'un des deux yeux, un seul est manifestement hérédo-syphilitique. Dans les deux cas, d'ailleurs, l'affection, d'abord limitée à l'œil contusionné, s'est propagée à l'autre œil dans l'espace de quelques mois.

De plus, malgré le traitement classique en pareille occurrence, appliqué le plus scrupuleusement du monde (fomentations chaudes, instillation d'atropine, frictions mercurielles, etc.), il persista toujours une certaine infiltration des cornées, avec synéchies postérieures, plaques équatoriales d'atrophie choroïdienne, et diminution de l'acuité visuelle.

Notre confrère profite de cette excellente occasion pour passer en revue les divers travaux corroborant son opinion touchant l'influence que peuvent bien effectivement avoir les traumatismes occasionnant des lésions locales chez des syphilitiques ou hérédo-syphilitiques.

A ce propos, il rappelle les idées de Ricord et Verneuil ; les faits de Perlia (de Vienne) ; la statistique de la clinique de Giessen, empruntée à Brejski qui, sur 78 cas de kératite interstitielle, a noté 11 cas dus à ces traumatismes ; les opinions de Dood, Bietti, Vollaro et de tant d'autres, pour lesquels, à l'heure actuelle, l'étiologie de la kératite interstitielle ne saurait plus soulever l'ombre d'un doute.

D'où, pour le Dr Demaria, cette conclusion : que le traumatisme, surtout chez un sujet prédisposé (hérédo-syphilis, syphilis acquise, tuberculose), doit être considéré comme une cause déterminante de l'éclosion de cette espèce de kératite.

La question, comme on le voit, paraît bien près d'être définitivement résolue. — Dr A. Yvert.

Nouvelle méthode de tatouage oculaire, par Roselli (Roma). (*Annali di Ottalmologia*, vol. XXXVI, 1907, fasc. 12, p. 943.) — Roselli s'est servi, au lieu des substances colorantes ordinaires, de pigment choroïdien, pris directement dans l'œil de corbeaux (4 cas de leucomes partiels, tatoués avec résultat très brillant, à l'aide de l'aiguille creuse de Wecker). Dans les cas de leucome total, l'auteur propose d'introduire dans l'épaisseur même du tissu cornéen des petits lambeaux de tissu choroïdien de corbeau. La réaction serait minime, avec toute chance de résultat durable. — A. Antonelli.

Histologie et pathogénie du pannus cornéen trachoma-

teux, par C. Addario (Palerme). (*Annali di Ottalmologia*, vol. XXXVI, 1907, fasc. 12, pp. 915 à 924, avec figures.) — A l'aide de biopsie (péridectomie en empiétant légèrement sur les couches superficielles de la périphérie cornéenne. Addario a étudié de très près la structure du pannus trachomateux léger (*pannus tenuis*) et celle du pannus épais (*pannus crassus*), en ce qui concerne le tissu cornéen proprement dit et en ce qui concerne le tissu limbaire. A l'aide d'excisions de languettes de conjonctive bulbaire en sens longitudinal, entre le limbe et le pli de passage supérieur, l'auteur a aussi étudié les altérations de la conjonctive bulbaire et de l'épisclère, dans le trachome à pannus commençant et dans le pannus à trachome ancien et profond. Les descriptions histologiques, qui doivent être lues dans l'original, complètent celles déjà données par l'auteur relativement à l'*anatomie pathologique des différentes formes de conjonctive granuleuse*. — A. Antonelli.

Contribution à l'étude de la kératite disciforme de Fuchs, par E. Paltracca (Siena). (*Annali di Ottalmologia*, vol. XXXVI, 1907, fasc. 6 à 8, pp. 603 à 613.) — Le cas, unique, mais absolument typique et bien suivi, de Paltracca, prouverait l'*origine endogène* de la forme de kératite dite disciforme par Fuchs, puisque l'affection peut débuter par une irido-cyclite. (Il y aurait, suivant nous, beaucoup de réserves à faire sur l'interprétation de ces faits cliniques.) Un traitement par injections intramusculaires de sublimé, malgré l'absence de tout commémoratif et de tout stigmate de syphilis, sembla écourter beaucoup la maladie qui, on le sait, est chronique ou à évolution très lente. — A. Antonelli.

LIVRES NOUVEAUX

Encyclopédie française d'ophtalmologie, par Lagrange et Valude. Tome VII, Octave Doin, édit. — Le tome VII de l'Encyclopédie française est divisé en trois gros chapitres : les affections du cristallin, les maladies du nerf optique, les paralysies des muscles de l'œil. Il comprend, en outre, l'hémianopsie latérale homonyme. Les affections du cristallin ont

été décrites par MM. Henri et Louis Dor. Ils s'étendent longuement sur la chimie pathologique, l'anatomie pathologique et la pathogénie des cataractes acquises. La cataracte est le résultat d'une hydratation du cristallin qui, selon L. Dor, serait due à l'augmentation de la pression artérielle occasionnée elle-même par un poison vaso-constricteur produit par l'organisme. Les différentes méthodes opératoires sont longuement discutées et les résultats opératoires sont exposés d'après les statistiques les plus importantes. MM. Dufour et Gonin, dans le chapitre des maladies du nerf optique, ont procédé pour la classification comme ils l'ont fait dans un volume précédent pour les maladies de la rétine. Après avoir étudié les modifications ophtalmologiques ou anatomiques des affections du nerf optique (névrite, stase, atrophies, hémorragies, verrucosités), ils décrivent les affections du nerf optique suivant leurs causes locales ou générales (affections du globe ou de voisinage, infections générales, intoxications, troubles circulatoires, affections du système nerveux, affections optiques héréditaires, traumatismes). Les tumeurs du nerf optique sont décrites par le Dr Lagrange.

Quant aux paralysies oculaires, elles sont étudiées avec un grand luxe de détails dans leurs symptômes et dans leur étiologie par le Dr Sauvineau. Le Dr Rochon-Duvigneaud à traité avec sa grande compétence l'intéressant chapitre de l'hémianopsie latérale homonyme. — J. G.

Nouveaux éléments d'ophtalmologie, par H. Truc, Professeur de Clinique ophtalmologique à la Faculté de Montpellier, E. Valude, Médecin de la Clinique ophtalmologique nationale des Quinze-Vingts, et H. Frenkel, Professeur agrégé, Chargé du Cours de Clinique ophtalmologique à la Faculté de Toulouse. Deuxième édition complètement transformée et considérablement augmentée, avec 282 figures dans le texte et 15 planches en couleurs. Broché, net 21 fr. 50 ; relié toile, net 23 fr. 50. A. Maloine, édit. — Les *Nouveaux Eléments d'Ophtalmologie* représentent moins un véritable traité qu'un livre de premier enseignement, et aussi dirions-nous volontiers, de renseignements, où le praticien général ainsi que l'oculiste trouveront tout ce qu'ils désirent savoir.

L'anatomie, la physiologie, l'examen de l'œil, la réfraction, l'ophtalmoscopie, la pathologie générale et spéciale, la thérapeutique et la chirurgie de l'œil forment nécessairement autant de parties distinctes, mais, de plus, la séméiologie des

symptômes, les rapports des affections oculaires avec les maladies générales, occupent une très large place dans ce traité. Il en est de même des applications à l'hygiène, à la médecine légale, aux écoles, aux professions, à l'armée et à la marine, aux chemins de fer.

Bon nombre de sujets, généralement peu étudiés dans les classiques, ont été esquissés : histoire générale de l'ophtalmologie, anthropologie, anatomie comparée, esthétique oculaire, blessures de guerre, pathologie vétérinaire, répartition géographique des maladies, nomenclature des asiles d'aveugles et des œuvres d'assistance, bibliographie générale, etc.

Manuel des maladies de l'œil, par Ch. May. Traduit et annoté d'après la 4e édition, par le Dr P. Bouin, professeur à l'Ecole de médecine d'Alger. Un volume in-16 de 428 pages avec 360 figures, y compris 21 planches avec 60 figures en couleurs. Prix, cartonné : 8 fr., Paris, 1908. G. Steinheil, édit., Paris. — L'un des grands mérites de ce petit livre est le nombre considérable de planches en couleurs intercalées dans le texte, si bien que cet ouvrage est à la fois un manuel d'ophtalmoscopie et un atlas des maladies externes de l'œil et d'ophtalmologie. Toutes ces planches sont la plupart d'une très grande vérité et rendront de réels services aux élèves. Qu'il s'agisse des maladies externes des paupières et de la conjonctive ou des altérations du fond de l'œil, la plupart donnent l'illusion de la réalité.

L'ouvrage débute par la description de l'examen du globe oculaire : inspection, palpation, examen fonctionnel, acuité visuelle, champ visuel et enfin examen objectif (éclairage oblique et ophtalmoscopique). Puis vient l'étude des maladies des paupières, de la conjonctive, de la cornée, de l'iris, etc. Les derniers chapitres sont consacrés aux principes généraux d'optique et aux anomalies de la réfraction et de l'accommodation.

Il faut grandement féliciter les auteurs et aussi l'éditeur d'avoir réalisé ce tour de force de présenter sous une forme concise et pour un prix modique un manuel d'ophtalmologie qui donne à l'élève en même temps que la description des maladies oculaires une bonne représentation en couleurs de celles-ci.

Recherches sur la commotion de l'œil, par le Dr René Canque (Thèse de Paris, 1907). Bonvalot-Jouve, éd., Paris. — Dans un fort intéressant travail le Dr Canque a étudié

l'action de la commotion sur les différentes parties de l'œil. Faut-il, avec Verneuil, distinguer la commotion de la contusion ? Dans l'œil, grâce à la transparence des milieux, il est plus aisé que partout ailleurs de voir les modifications que subissent les tissus après la commotion. Elle produit une infiltration de sérosité qui se manifeste dans la cornée, le cristallin, la rétine, sous forme d'opacité. Cet œdème fait la preuve de l'identité de nature des deux processus (commotion et contusion). L'iris et le corps ciliaire peuvent réagir d'une façon particulière tantôt par un état de contracture, tantôt par un état de dépression. Quant à leur nature, ces altérations sont caractérisées par des troubles neuro-vasculaires qui provoquent un œdème transitoire. Ainsi les phénomènes de commotion diffèrent de ceux qui sont dus à la contusion et qui se manifestent par des déchirures des différentes membranes, des hémorragies, des décollements, etc. — J. G.

Formulaire raisonné d'oculistique ; vade-mecum oculaire, à l'usage des praticiens, par le Pr Trombetta. (Petit in-8° de 359 pages, Lattes, édit., Turin, 1907). — Le Pr Trombetta, de l'Ecole militaire de Florence, s'est appliqué à réunir dans un petit volume de thérapeutique oculaire tout ce que la pratique ancienne et les recherches récentes nous ont acquis de réellement utile. Il a omis, ou à peine mentionné, les méthodes surannées, que la routine seulement faisait durer, et il a évité le mirage de nombre de produits nouveaux, qui doivent à la réclame seulement leur vie éphémère. Il a, par contre, insisté sur les médicaments et les méthodes qu'il a pu le plus souvent mettre à l'épreuve, surtout en ce qui concerne les maladies externes de l'œil, les plus fréquentes et le plus fréquemment soignées par tout médecin. Sans doute le spécialiste, en parcourant ce formulaire, serait tenté d'ajouter bien des choses, de discuter bien des points. Mais ce n'est pas là un reproche, étant donné le but du petit livre, qui montre bien la note personnelle et qui répond, en tous cas, vite et bien à toute question générale ou à tout détail de formules, doses, etc., que le praticien en général, et même l'ophtalmologiste, auraient besoin de représenter à la mémoire.

NOUVELLES

XIe Congrès International d'Ophtalmologie

Naples, 2-7 Avril 1909

Président du comité d'organisation : Pr A. Angelucci ;
Président honoraire : Pr M. Dufour (de Lausanne) ;
Vice-Président honoraire : Dr E. Landolt.
Bureau : R. Clinica Oculistica in S. Andrea delle Dame.
Membres correspondants pour la France : Pr de Lapersonne, Dr Terrien.

Le comité prie d'adresser les adhésions dès à présent soit au Pr Angelucci, soit aux membres correspondants de chaque pays. Les membres qui voudront faire une communication devront expédier leur rapport du 1er au 30 septembre 1908. Les rapports devront être rédigés dans une des langues officielles du Congrès (italien, français, anglais, allemand, espagnol) ; chaque travail ne devra pas dépasser cinq pages du format des actes des précédents congrès. Les rapports proposés par le congrès précédent sont : 1° Fixer au point de vue de l'indemnité la valeur d'un œil perdu ou endommagé ; 2° Unification des mesures de l'acuité visuelle et de la notation des axes de l'astigmatisme.

La cotisation est de 25 francs pour les membres du Congrès et de 10 francs pour les membres de leur famille.

ERRATA

Dans le travail du Prof. Angelucci :

Page 6, ligne 3, au lieu de *rouge*, lire : *bleu*.

Page 6, ligne 22, au lieu de *vert écarlate*, lire : *vert éclatant*.

Communication de M. Polack (N° de janvier 1908, pages 31 et 35).

Par suite d'une erreur typographique, le dessin donné par l'auteur a été incorrectement reproduit : il en est résulté une confusion dans la topographie relative du scotome musculaire et dans le rapport de ce scotome avec la lésion ophtalmoscopique.

Nous prions le lecteur de vouloir bien remplacer les figures du texte dans le numéro de janvier par les nouvelles planches ci-jointes, en les intercalant aux pages correspondantes.

Le Gérant : Félix Alcan.

Paris. — Imprimerie A. Davy, 52, rue Madame. — *Téléphone.*

LES YEUX DES ÉPILEPTIQUES

EN DEHORS DES ACCÈS (1)

PAR MM.

A. RODIET,
Médecin de l'Asile St-Yon.

P. PANSIER,
Ancien chef de clinique ophtalmologique
à la Faculté de Montpellier.

F. CANS,
Interne de l'Asile de Mondevergues.

Les signes oculaires qu'on observe avant, pendant et après les attaques d'épilepsie sont intéressants à connaître. Mais d'autres phénomènes du côté des yeux peuvent être observés chez les épileptiques, en dehors des paroxysmes. Nous n'étudierons dans cet article que les faits concernant l'épilepsie essentielle.

Dimensions, état de la pupille. Mydriase. — Landon Carter Gray (2) prétendait que les pupilles de l'épileptique sont toujours plus ou moins dilatées et que, sous l'influence des variations de lumière, leurs variations de diamètre sont plus rapides que chez les individus sains.

Plus tard, Abel (3) n'a trouvé la mydriase que dans 21 % des cas examinés par lui.

De même que Pichon et en admettant que la dilatation pupillaire commence à 4 millimètres et non pas à 6 millimètres ainsi que l'admet P. Marie (4), nous avons trouvé les pupilles épileptiques, dans les intervalles

(1) Extrait d'une étude sur « la fonction oculaire dans les états épileptiques et l'hystérie ».

(2) Landon Carter Gray. *American journal of medical sc.*, 1880. Note sur l'état de la pupille chez les épileptiques en dehors des attaques. (*Archives de neurologie*, 1882, t. IV, p. 42.)

(3) Abel. Etude sur la pupille des aliénés. (*Ungarische Beitrage zür Aügenheilkunde*, t. II.)

(4) P. Marie. Etat de la pupille chez les épileptiques en dehors des attaques. (*Arch. de Neurol.*, t. IV, p. 42.)

des attaques, plus souvent normalement dilatées qu'en myosis ou en mydriase. (voir observations).

Hippus. — C'est un des symptômes oculaires les plus constants parmi les manifestations interparoxystiques, et qui a été bien mis en valeur par William Browning (2). Voici les résultats des observations de cet auteur :

1° L'hippus est un trouble généralement bilatéral. La dilatation se fait par secousses et par suite, le temps de dilatation maximum est tardif.

2° Au moment de la contraction on n'observe pas le même phénomène.

3° Lorsque la pupille se dilate trop, cette dilatation trop marquée est suivie d'une contraction qui est aussi trop grande, d'une nouvelle dilatation et ainsi de suite pour n'arriver au point final qu'après plusieurs tâtonnements.

4° Le mouvement oscillatoire est plus ou moins continu, rythmé ; s'il est assez accusé, il peut être observé quand les deux yeux sont bien éclairés. C'est le cas le plus fréquent.

Signe de Piltz. — Chez les épileptiques, Piltz (1) a trouvé dans la proportion de 25 % le phénomène qui consiste en ce que l'abaissement des paupières pour clore les yeux produit un rétrécissement de la pupille.

Dans 35 cas sur 100, le même auteur note le rétrécissement pupillaire après opposition à l'exécution du mouvement de fermeture des yeux, par écartement artificiel des paupières.

Ne s'agirait-il pas, le plus souvent, lorsqu'on observe ce symptôme, d'épilepsie symptomatique ? Car le signe de Piltz est fréquent chez les paralytiques généraux et les syphilitiques.

Le même auteur a encore signalé que les réflexes pupillaires dus à l'attention et qui consistent, soit en une

(1) William Browning. *Journal of mental disease*, 1893.

(2) Piltz. Phénomènes pupillaires nouveaux. (*Neurologische Centralblatt*, 1899.)

contraction, soit en une dilatation, suivant que l'objet est censé se rapprocher ou s'éloigner, se produisent chez l'épileptique, d'après la nature de ses hallucinations ou représentations mentales.

Inégalité pupillaire. — Si on en croit Mosso (1), certains épileptiques présentent avant l'accès, une inégalité des pupilles qui disparaît après l'accès.

Pour William Browning (2), l'inégalité pupillaire qui n'est pas un phénomène rare, même chez les personnes normales, ne peut avoir d'importance chez le comitial que comme signe objectif.

Cette inégalité pupillaire se rapporte à trois types :

1° Inégalité pupillaire très marquée, fréquente surtout dans l'épilepsie jacksonienne et les épilepsies symptomatiques d'une lésion cérébrale en général.

2° Inégalité légère, mais constante, c'est le cas le plus fréquent.

3° Anisocorie latente distincte seulement à un faible éclairage, et qui peut dépendre de beaucoup d'autres causes que l'épilepsie.

D'après Féré, l'inégalité pupillaire existe dans 1/5 des cas environ, exactement 11 fois sur 116 malades épileptiques examinés.

Déviation pupillaire et excentricité. — Féré a noté aussi 12 fois chez les épileptiques partiels congénitaux ou infantiles et aussi chez les épileptiques vulgaires, une déviation de la pupille qui, au lieu d'occuper le centre de l'iris, se trouve en général portée en haut et en dedans, de sorte que l'anneau iridien est moins large dans cette direction.

Cette déviation tout à fait excentrique de la pupille,

(1) Mosso. Variations de diamètre de la pupille chez les épileptiques. (*Revue expérimentale de phréniatrie*, 1884.)

(2) William Browning. L'intervalle épileptique, ses phénomènes et leur importance comme guide du traitement. (*Journal of nervous and mental disease*, 1893.)

qu'on rencontre chez les épileptiques et les idiots, n'existe pas chez les hystériques .

Asymétrie chromatique et myosis. — En revanche, comme chez les hystériques, mais moins fréquemment, on trouve des asymétries du ton de l'iris ; 62 fois sur 76 hystériques observés par Féré. Cette asymétrie chromatique n'a été constatée que 31 fois sur 116 épileptiques. L'auteur pense que c'est là un stigmate de dégénérescence, une lésion congénitale qui, coïncidant avec la déviation de la pupille, indiquerait un trouble de développement précoce.

D'autant plus que c'est surtout dans le cas d'hémiparalysie faciale infantile que l'iris est plus foncé du côté paralysé ou atrophié. En même temps, le diamètre de l'iris de ce même côté est moins considérable et en rapport avec le plus petit volume de l'œil ; la pupille est aussi plus étroite.

Epaississement de l'iris. — William Browning (1) a signalé chez les épileptiques un épaississement zonulaire et superficiel de l'iris avec altération pigmentaire et disparition du poli de sa surface. Rapprochant cette altération de l'arc sénile, il conclut à une sénilité précoce. Pour nous, il semble bien qu'il y ait l'analogie la plus complète entre le trouble ainsi décrit et l'altération du tissu de l'iris observée par Dupuy-Dutemps (2) chez les syphilitiques, les tabétiques et les paralytiques généraux. Dès lors, ce serait plutôt un signe particulier aux épilepsies symptomatiques et il n'existerait pas dans l'épilepsie essentielle.

Réflexes pupillaires. — Gray (3), sur 63 cas, a trouvé 61 variations de diamètre plus rapides qu'à l'état nor-

(1) William Browning. L'intervalle épileptique: ses phénomènes et leur importance comme guide du traitement. (*Journal of nervous and mental disease*, 1893.)

(2) Dupuy-Dutemps. Sur une forme spéciale d'atrophie de l'iris au cours du tabès et de la p. g. (*Annales d'ocul.*, sept. 1905.)

(3) Landon Carter Gray. *Amer. Journal of med. sc.*, 1880.

mal. Il explique le fait par une sensibilité exagérée du sphincter de la pupille chez les comitiaux.

Au contraire, d'après Mosso (1) et Pichon, les réflexes pupillaires sont paresseux chez les épileptiques.

Plus récemment, Fuchs (2) a mesuré la vitesse de la réaction lumineuse pupillaire dans différentes affections. Voici les chiffres moyens obtenus par cet auteur : Hystérie, 1.111 ; neurasthénie, 1.104 ; épilepsie, 1.430 ; alcoolisme, 1.074.

Enfin Bertozzi (3), après avoir examiné 114 sujets atteints d'épilepsie essentielle à l'asile d'aliénés de Florence, émet les conclusions suivantes : chez les épileptiques, dans l'intervalle des crises, les altérations de la pupille se rencontrent 26 fois pour cent, et dans la moitié des cas, les phénomènes pupillaires sont transitoires. La déformation pupillaire est rare, la mydriase plus fréquente que le myosis. Lorsque ces signes existent, ils dépendent d'une altération fonctionnelle du moteur oculaire commun. Le réflexe à la lumière est très lent à s'établir dans 10,52 0/0 et surtout d'une façon permanente. Le réflexe à l'accommodation est seulement diminué deux fois sur 114 cas. La vision et le fond de l'œil sont généralement normaux.

Influence du traitement bromuré sur l'état des pupilles. — Du reste, dans l'appréciation des signes pupillaires chez les épileptiques, il faut tenir compte du traitement qui leur est imposé. Et cependant, sauf *Gilles de la Tourette* (4), les différents auteurs qui ont traité la question de l'état de la pupille en dehors des accès comitiaux, n'indiquent pas si leurs malades prenaient des

(1) Masso et Pichon. Cité par Féré.

(2) Fuchs. La mensuration de la pupille et la détermination de la durée de la réaction de la pupille dans quelques psych. et maladies nerveuses. (*Leipzig*, n° 8, p. 140.)

(3) Bertozzi. L'état de la pupille dans les maladies mentales. (*Annales d'ophtalmologie*, 5, 6, pp. 448-506.)

(4) Gilles de la Tourette. Le signe de la pupille dans le traitement bromuré de l'épilepsie. (*Semaine médicale*, 1900.)

mydriatiques. C'est ainsi que le bromure de potassium, si employé dans le traitement de l'épilepsie, présente une action sur la pupille qu'il n'est pas indifférent de mettre en valeur.

Dès le début du traitement, la pupille marque une tendance à la dilatation, mais elle continue à réagir à la lumière et à l'accommodation. Lorsqu'on augmente la dose, la mydriase s'accuse et les réactions lumineuses et accommodatives deviennent paresseuses. Si on continue à augmenter encore, les pupilles ne réagissent plus. La dilatation est-elle au maximum? C'est l'intoxication bromique avec embarras gastrique et dépression, sans fièvre.

Troubles de la sensibilité oculaire

Anesthésie palpébrale et conjonctivale. — Très rarement, en dehors des attaques, on observe chez les épileptiques l'anesthésie des paupières, de la conjonctive et de la peau du pourtour de l'œil, anesthésie fréquemment constatée dans l'hystérie.

Troubles de la vision

L'épileptique, soit aussitôt après les accès, soit dans l'intervalle des crises, présente des troubles oculaires qui sont quelquefois très difficiles à reconnaître à cause de l'état d'obnubilation des malades et de leur affaiblissement intellectuel toujours croissant avec les attaques. Ces troubles visuels peuvent être :

1° Des modifications amblyopiques.

2° Des aberrations visuelles.

Troubles amblyopiques. — On sait que par troubles, amblyopiques, on entend :

a) Une altération de la vision centrale ou amblyopie proprement dite.

b) Une altération du champ visuel (rétrécissement du champ visuel, scotomes scintillants, hémiopie).

c) Des troubles de la vision des couleurs.

L'affaiblissement de la vue est un symptôme postparoxystique, signalé depuis longtemps par les auteurs, et de ce qu'on ne trouve pas souvent de lésions du fond de l'œil chez les épileptiques, on peut conclure, d'accord avec le Prof. Robin (1), qu'il y a absence de rapports, aussi bien dans l'alcoolisme que dans l'épilepsie, entre les altérations de la rétine et l'amblyopie.

Le malade se plaint de voir trouble, de distinguer confusément les objets ; il éprouve une certaine difficulté à lire, et cependant, l'examen à l'ophtalmoscope est négatif ou ne révèle qu'une congestion légère de la papille. Si ces troubles amblyopiques persistent dans l'intervalle des accès, il y a intérêt à constater que les deux yeux sont atteints au même degré.

C'est là un caractère commun avec les amblyopies toxiques, de sorte que si le malade est non seulement épileptique, mais encore fumeur et alcoolique, il sera très difficile de savoir quelle est la part de l'alcool, du tabac et de l'épilepsie. A plus forte raison, s'il est albuminurique. On sait, en effet, que certains épileptiques présentent de l'albuminurie après l'accès. Il convient donc de ne pas négliger l'examen des urines.

C'est pourquoi il faut étudier, pour le diagnostic, les caractères des troubles visuels qui peuvent s'associer ou se confondre avec l'affaiblissement visuel postparoxystique.

En effet, si l'attaque d'épilepsie entraîne souvent un certain degré d'amblyopie, c'est un trouble passager qui disparaît très vite, à moins que les crises ne soient courtes et rapprochées, auquel cas, l'*amaurose* peut survenir dans l'intervalle qui les sépare.

Des modifications du champ visuel

Le champ visuel est l'espace que l'œil embrasse sans se mouvoir.

(1) Robin. Thèse d'agrégation, 1880.

UOFM

Les modifications peuvent passer inaperçues du malade, et cela d'autant plus facilement qu'elles coïncident avec un affaiblissement de l'acuité visuelle qui l'affectera bien davantage. Aussi, chez nos malades, faut-il rechercher ce symptôme plus minutieusement encore que les altérations de l'acuité visuelle centrale.

Les troubles du champ visuel sont :

1° Le rétrécissement.

2° Les scotomes et la migraine ophtalmique.

3° L'hémiopsie.

Rétrécissement du champ visuel. — Le rétrécissement du champ visuel que nous avons observé chez nos épileptiques (observations 2, 5, 8, 13), présente le plus souvent un caractère de l'amblyopie hystérique : d'exister sans qu'il y ait des lésions ophtalmoscopiques.

Par ce seul signe, on peut donc distinguer cette forme d'amblyopie des troubles visuels accompagnant l'atrophie tabétique ou l'atrophie qui se produit quelquefois à la dernière période de la paralysie générale, mais il y aura lieu de rechercher si une intoxication par l'alcool, le tabac ou le plomb, n'intervient pas pour causer chez l'épileptique le rétrécissement du champ visuel. Ce trouble oculaire existe en effet, au cours de l'alcoolisme chronique et peut être l'un des premiers symptômes accusés par le malade.

Thomsen et Oppenheim (1) ont noté dans l'épilepsie le rétrécissement permanent et le rétrécissement transitoire. Celui-ci est un phénomène constant à la suite des crises épileptiques.

Quant au rétrécissement permanent, il ne serait, d'après d'Abundo (2), qu'une succession de rétrécissements transitoires engendrés par des attaques assez rappro-

(1) Thomsen et Oppenheim. De la valeur symptomatologique et de la signification de l'anesthésie sensorielle dans les maladies du système nerveux central. (*Archives de psychiâtrie*, 1884.)

(2) D'Abundo. Nouvelles recherches sur l'hypnotisme. (*La psychiâtrie*, fascicules 1 et 11.)

chées, pour que le champ visuel n'ait pas le temps de revenir à ses dimensions normales.

Les recherches de Féré viennent confirmer cette opinion. Pour lui, à la suite d'accès d'épilepsie, si on arrive à temps, on peut toujours constater un affaiblissement de la vision sous toutes les formes. La question de temps est de toute importance. Féré (1) dit avoir toujours observé le rétrécissement, quand il a examiné le sujet moins d'une heure avant le réveil. Il n'admet pas le rétrécissement permanent, si ce n'est dans l'intervalle d'accès rapprochés.

Oppenheim et Pichon (2) auraient trouvé le rétrécissement dans le tiers des cas.

Les conclusions de Pichon sont les snivantes :

1° Chez les épileptiques, dans un tiers des cas, il y a un rétrécissement concentrique léger du champ visuel plus marqué pour le rouge que pour le blanc et le vert, et dans un sixième des cas, le rétrécissement est assez prononcé, mais il n'est jamais aussi accusé que le rétrécissement des hystériques.

2° On ne trouve pas l'inversion des couleurs qui existe dans l'hystérie.

3° Jamais de scotome central dans le champ visuel, mais assez souvent des scotomes périphériques.

4° Jamais d'hémianopsie.

5° L'irrégularité est constante.

Hitier (3), reprenant cette étude, a examiné 87 malades à la Salpétrière, et, sans tenir compte de l'état de réfraction des sujets, il n'a trouvé que 3 fois le champ visuel rétréci à l'état permanent, sans autre cause appréciable que l'épilepsie.

(1) Féré. Les épilepsies et les épileptiques. (F. Alcan, 1890.)

(2) Pichon. Les troubles de la vision dans l'hystérie. (*L'encéphale*, p. 139, 1888.)

(3) Hitier. De l'amblyopie liée à l'hémianesthésie et particulièrement de l'amblyopie hystérique. (*Thèse de Paris*, 1886.)

C'est également l'avis de Charcot (1), qui enseigne que chez l'épileptique le rétrécissement suit les attaques ; quelquefois, mais plus rarement, comme dans l'hystérie, le rétrécissement précède l'attaque à titre d'aura.

Lombroso (2) et le Dr Ottolenghi ont publié dans le *Recueil d'ophtalmologie* (1891, p. 249) le résultat de leurs recherches sur le champ visuel des épileptiques et des délinquants-nés.

De cet aperçu incomplet (qui devait être publié dans la *Giornale della académia médica di Torino*), on ne peut tirer qu'une conclusion. C'est que, si le rétrécissement existe dans l'épilepsie, il est irregulier.

Parisotti (3) reprend les études d'Ottolenghi et pose les trois questions :

1° Cette forme du champ visuel avec rétrécissement dans toutes les directions, mais de préférence dans le champ vertical existe-t-elle réellement chez l'épileptique, le criminel et la prostituée de naissance ?

2° Si elle existe, leur est-elle exclusive ?

3° Si cette forme n'existe pas dans sa totalité, est-ce que la forme de la ligne limitante caractérisée par des encoches scotomataires leur est au moins exclusive ?

Sur 82 sujets nerveux, il trouve seulement chez quatre jeunes malades le rétrécissement vertical du champ visuel : l'une est épileptique et c'est la seule qui ait présenté un champ visuel véritablement rétréci dans le sens vertical, mais elle présente aussi une atrophie du nerf optique : deux étaient épileptiques, et la quatrième une hystérique épileptique.

L'abolition du champ visuel dans tout le segment ver-

(1) Charcot. L'amblyopie, l'achromatopsie et la dischromatopsie hystérique. (*Tribune médicale*, 1898.)

(2) Lombroso. Le champ visuel chez les épileptiques et chez les délinquants nés. (*Recueil d'opht.*, p. 449, 1891.)

(3) Parisotti. Etude comparative du champ visuel chez les sujets névropathiques et les psychopathiques. (*Bulletin de l'Académie de Rome*, 18 janvier, p. 5, 1892.)

tical inférieur a été trouvé chez un neurasthénique et seulement dans un de ses yeux. Le rétrécissement vertical n'a été trouvé ni chez les criminels, ni chez les prostituées de naissance.

En considérant le grand nombre d'épileptiques examinés et combien peu nombreux sont ceux qui présentent le rétrécissement vertical, Parisotti conclut que ce trouble est plus fréquent chez les hystériques. Sur 49 épileptiques examinés, la plus grande partie présentaient un rétrécissement concentrique. Ce rétrécissement qui, pour l'auteur, est existant chez les épileptiques, l'est bien moins chez les criminels et les prostituées de naissance.

En ce qui concerne la forme irrégulière ou les encoches de la ligne limitante, Parisotti a trouvé ce signe très net chez 37 sur 42 épileptiques ; chez 2 sur 7 criminels ; chez 3 sur 10 prostituées de naissance, mais il le trouve aussi chez des hystériques et des névropathes. Par conséquent, ce caractère n'a rien de spécial. Dans la deuxième communication, Parisotti dit avoir trouvé le champ visuel à encoches chez les neurasthéniques, dans la migraine ophtalmique et l'atrophie papillaire, suite de syphilis cérébrale.

Ce signe n'a donc rien de pathognomonique et est l'indice général d'une anomalie du système nerveux. Ces caractères représenteraient des oscillations temporaires dans l'étendue de la sensibilité périphérique de la rétine.

Scotomes. — Ce sont les lacunes du champ visuel.

D'après les observations rapportées par Féré (1), ce phénomène serait plus fréquent dans les cas d'épilepsie partiel ou hémiplégique que dans le mal comitial généralisé, et le scotome est associé à la migraine ophtalmique.

(1) Féré. L'épilepsie et les épileptiques. Observations IX, X et XI.

Toutefois, de Gouvéa (1) a cité une observation intéressante de scotome chez un malade atteint d'épilepsie essentielle. Il s'agit d'un homme atteint depuis plusieurs années d'amaurose fugace, suivie plus tard d'un trouble visuel permanent.

Le champ visuel était normal à gauche, mais on notait à l'œil droit un scotome à la partie inférieure du champ visuel. A l'examen ophtalmoscopique, opacité de la rétine du même côté, œdème papillaire et péripapillaire.

Après quelques mois de traitement polybromuré et de massages oculaires à travers les paupières fermées, les attaques d'épilepsie qui se produisaient toutes les nuits, deviennent moins fréquentes en même temps que l'opacité rétinienne est moins intense.

Le scotome se rétrécit progressivement sur ses bords et surtout du côté de son sommet.

Migraine ophtalmique. — C'est là un trouble oculaire caractérisé par des manifestations variées : céphalées sus-orbitaire ; troubles vaso-moteurs du côté de la face, sensations subjectives d'un spectre coloré ; scotome scintillant.

Plus rarement, le scotome scintillant existe seul et sous la forme de feu d'artifice, de gerbes d'étincelles, ou d'arches de pont flamboyantes et s'érasant tout à coup.

Le syndrome migraine ophtalmique se compose de troubles de deux ordres : les troubles visuels suivis de près par les phénomènes douloureux. Au moment de l'invasion, le sujet éprouve une sensation d'éblouissement, un point noir paraît au centre de l'image, il s'étend, et peu à peu se dessine sur ses bords un arc de cercle lumineux, coloré chez les uns, pâle chez les autres, disposé en zig-zag, agité par des oscillations continuelles.

Ce scotome scintillant grandit en même temps que son

(1) De Gouvéa. Les manifestations oculaires de l'épilepsie. (*Bulletins et mémoires de la Société française d'ophtalmologie.*)

centre s'éclaircit ; il est perçu, que l'œil soit ouvert ou fermé, et finit par disparaître arrivé aux limites du champ de la vision. Durant l'attaque, la vue est perdue pour les objets que le malade veut fixer : les lettres placées dans la périphérie sont voilées. Les photopsies apparaissent ensuite et l'attaque laisse souvent après elle une hémiopie passagère.

« Ces phénomènes visuels précèdent les douleurs céphaliques de quelques secondes à une demi-heure ou une heure. La douleur est intra et périorbitaire, analogue à celle que produit le glaucome aigu. Généralement hémi-crânienne, elle gagne quelquefois la moitié opposée.

« Des nausées, des vomissements, terminent l'accès.

« La forme fruste est une phase de la précédente, les troubles visuels se montrent seuls où ils sont remplacés par une névralgie oculaire ; d'autrefois, ce sont les nausées qui manquent (Sarda). »

Les symptômes de la migraine ophtalmique sont sensiblement les mêmes dans l'hystérie que dans l'épilepsie.

En effet, la malade de l'observation IX de Féré (1), « s'aperçoit que la partie inférieure ou une des parties latérales du champ visuel s'obscurcit, et qu'elle ne distingue plus rien dans ces régions ; d'autres fois, elle aperçoit une sorte de roue dentée lumineuse, blanche, comme la lumière électrique, dont les dents trémulent constamment. A ce moment, la vue est troublée, tantôt dans le champ visuel, tantôt seulement dans la moitié inférieure : elle voit seulement la partie supérieure des objets, la partie inférieure étant couverte par le scintillement brillant. Le scotome disparaît peu à peu au bout d'un quart d'heure environ en se déviant sur le côté gauche.

« La crise se termine avec des nausées, mais qui ne sont pas suivies de vomissements. »

(1) Féré. Les épilepsies et les épileptiques.

Dans ce cas, migraine ophtalmique, scotome et scotome scintillant ont succédé aux attaques.

Dans l'observation XI, « les accès de migraine revenaient à peu près tous les mois et étaient facilement provoqués par les excès de tous genres ou par les changements de vie du malade ; ils duraient de douze à vingt-quatre heures.

« Cette migraine était caractérisée par une douleur au niveau de la région pariétale gauche avec sensation de pesanteur ou de chaleur, la pâleur du visage, un scotome scintillant figurant une fortification lumineuse et occupant la partie gauche du champ visuel ; puis survenaient des nausées qui n'étaient pas suivies de vomissements. A la fin de l'accès, le malade éprouve du côté droit du corps des fourmillements et comme une sensation de froid. Ces fourmillements commençaient par le côté droit de la face, vers l'oreille droite, puis gagnaient le membre supérieur droit, et finalement l'extrémité des doigts. Ces sensations de fourmillement ne se produisaient que dans les attaques un peu fortes, et elles étaient le prélude de la fin de l'attaque (Féré). »

Quant à l'époque de l'apparition de la migraine ophtalmique chez les épileptiques, il ressort des observations de l'auteur qu'elle est variable. Tantôt les deux syndromes surviennent en même temps ; tantôt la migraine précède le syndrome de l'épilepsie ; tantôt, au contraire, c'est l'épilepsie partielle qui apparaît en même temps que celle-ci.

Du reste, on put observer chez le même malade des accès séparés de migraine ophtalmique, d'épilepsie partielle, de paralysie partielle transitoire qui indiquent nettement une parenté entre ces phénomènes.

C'est pourquoi Féré (1) d'accord avec Pitres (2), pense

(1) Ch. Féré. Contribution à l'étude de la migraine ophtalmique. (*Revue de médecine*, 1880.)

(2) Pitres. Etude sur quelques équivalents chimiques de l'épilepsie partielle ou jacksonnienne. (*Revue de médecine*, 1888, p. 609.)

que la migraine ophtalmique se combine rarement avec l'épilepsie vulgaire, mais, qu'au contraire, en faisant un examen approfondi, on trouvera quelques sympômes de localisation au début.

Il en est de même de l'hémiopie.

Ce trouble fonctionnel de la vision doit être rattaché à l'étude des épilepsies symptomatiques.

Astigmatisme et erreurs de réfraction. — Féré et Vignes (1), après avoir examiné 100 épileptiques, ont trouvé 72 astigmates. La fréquence des erreurs de réfraction chez les comitiaux a été aussi signalée par Bickerton.

D'autre part, Gould et Bézinot (2) ont examiné à ce sujet 98 épileptiques. 10 furent exclus à cause de difficulté d'examen ou amétropie insignifiante. L'examen de la réfraction fut fait avec et sans mydriatiques. Voici les résultats :

13 cas : astigmatisme myopique.

54 cas : hypermétropie ou astigmatisme hypertropique.

15 cas : acuité visuelle normale.

23 cas : légèrement diminuée.

31 cas : astigmatisme irrégulier après correction.

30 cas : avaient 20/40 et moins.

On ne trouva qu'un seul cas présentant un certain degré d'incoordination musculaire.

Les auteurs américains attachent une grande importance à la correction de ces troubles visuels dans le traitement de l'épilepsie (3).

C'est ainsi que Bannecy (4) dit qu'à la fatigue musculaire sont dus de nombreux cas d'épilepsie, et qu'en cor-

(1) Féré et Vignes. *Société de biologie*, 24 novembre 1888.

(2) Gould et Bérinot. Fatigue oculaire et épilepsie. (*American medicine*, sept. 1902.)

(3) Voir *Recueil d'ophtalmologie*. Numéro de novembre 1907. Le traitement des lésions concomitantes de l'appareil oculaire dans la thérapeutique de l'épilepsie.

(4) Bannecy. L'épilepsie guérie sans traitement. (*New-York med. journal*, 3 décembre 1904.)

rigeant cette fatigue, on guérit l'épilepsie. Sur 22 cas, 10 furent guéris, et la guérison s'est maintenue ; 9 furent soulagés ; et chez 3, on n'obtint aucune amélioration. L'auteur rapporte les observations de 6 autres malades, qui furent complètement guéris.

C'est que, d'après lui, la plupart des épileptiques souffrent de quelque irritation réflexe qui entraîne généralement la fatigue oculaire.

Avant de pratiquer ces opérations sur les muscles oculaires, il faut, dit-il, déterminer la réfraction avec mydriase atropinique et faire porter des lunettes.

Il ne faut pas promettre la guérison, mais la correction de la fatigue oculaire doit être la première méthode de traitement employée.

Pour nous, comme pour Féré, il semble bien pourtant que cette déformation ne soit qu'un fait particulier sans valeur essentielle chez les épileptiques.

(*A suivre.*)

SOCIÉTÉ D'OPHTALMOLOGIE DE PARIS

Séance du 10 *mars* 1908.

PRÉSIDENCE DE M. DE LAPERSONNE.

M. CANTONNET, secrétaire annuel, donne lecture du procès-verbal de la dernière séance. Le procès-verbal est adopté.

M. MORAX, *Secrétaire général*, dépouille la correspondance qui comprend :

1° Une lettre de candidature à une place de membre titulaire de M. le Dr L. Cerise. M. Cerise envoie à l'appui un travail intitulé : « Contribution à l'étude du signe de de Graefe ».

M. Monthus est désigné comme rapporteur.

2° Une lettre de l'Œuvre d'enseignement médical complémentaire demandant à la Société d'élire un délégué pour la représenter auprès d'elle. Le Président désigne M. Vuillomenet, comme délégué.

3° Une lettre du Dr Frugiuele posant sa candidature à une place de membre correspondant étranger.

4° Une lettre d'excuse du Dr Chaillous qui ne peut assister à la séance.

M. F. de Lapersonne. — *Sur une disposition spéciale de l'atrophie choroïdienne dans une ancienne chorio-rétinite.* — Il m'a paru intéressant de présenter à la Société une jeune malade qui offre une disposition curieuse du fond de l'œil droit. Agée de 20 ans, bien portante, sans antécédents personnels : elle a toujours eu la vue faible. A gauche nous trouvons un astigmatisme irrégulier de 1,75 à 2 D. V. = 0,3 — 1,50 horizontal + 2,75. De ce côté, il n'y a rien de particulier au fond de l'œil.

A droite, il existe un astigmatisme beaucoup plus accusé, d'au moins 5 dioptries, astigmatisme cristallinien autant que cornéen. L'acuité visuelle est à peu près égale à 0,05 avec + 3 à 75°.

Lorsqu'on examine le fond de l'œil, on constate que la papille a l'aspect d'une atrophie post-névritique, de couleur uniforme avec des bords un peu flous. De la papille et du pôle postérieur partent des stries blanches, ou blanc jaunâtre, tranchant nettement sur le fond rouge de l'œil éclairé. Les unes très régulières, ayant à peu près le diamètre d'un gros vaisseau rétinien, se dirigent vers l'équateur par un trajet un peu sinueux, presque rectiligne et se ramifiant à quelque distance de la papille. D'autres présentent des renflements plus ou moins considérables, en s'anastomosant ou en se bifurquant. De ces tractus blancs, les uns tranchent sur le fond de l'œil par leur coloration, d'autres sont bordés par une ligne pigmentaire plus ou moins accusée. Enfin il existe des plaques pigmentaires indépendantes, reposant sur un fond légèrement atrophique ou jaunâtre de la choroïde. Cette disposition pigmentaire prend à la périphérie l'aspect de la chorio-rétinite pigmentaire. — Sur ce fond, les vaisseaux rétiniens, artères petites, veines plus volumineuses et légèrement tortueuses, passent sans déviation ni déformation. Il est évident que les stries ne font aucun relief sur la rétine.

A quelle altération régressive avons-nous affaire dans ce cas ?

Il ne s'agit certainement pas de lésions vasculaires de la rétine. Malgré la disposition radiée générale et l'arborisation de ces tractus blancs, on ne peut songer aux cordons fibreux qui remplacent les vaisseaux dans une oblitération

ancienne de l'artère centrale, puisqu'il y a une certaine acuité visuelle, que ces tractus ont un diamètre inégal et qu'enfin les artères, quoique petites, peuvent être facilement suivies.

Pas davantage on ne peut s'arrêter à des ruptures multiples de la choroïde, encore moins à la rétinité proliférante.

La chorio-rétinite cicatricielle, dans le décollement de la rétine tardivement guéri, produit des stries qui ont généralement une direction parallèle, courant horizontalement dans le fond de l'œil : de plus les altérations atrophiques et pigmentaires siègent seulement dans le segment inférieur. Cette disposition a été bien étudiée par Masselon dans plusieurs publications, en particulier dans l'*Ophtalmoscopie clinique* (de Wecker et Masselon, 1891). Des faits analogues ont été publiés par Caspar, Natanson, Praun, etc. Nous connaissons tous ces cas aujourd'hui classiques.

L'altération que je soumets à la Société est beaucoup plus rare. Je rappelle qu'il y a trois ans, j'ai présenté un cas ayant quelque analogie avec celui-ci — mais les tractus étaient beaucoup plus limités.

En faisant quelques rapides recherches bibliographiques j'ai trouvé deux observations semblables dans l'excellent atlas de Jæger (édition française de Wecker). Les figures 73 et 74 montrent des stries blanches un peu plus larges en certains points, bordées de place en place par du pigment : les vaisseaux centraux passent intacts devant elle. Jæger pensait que ces stries étaient situées au-devant de ce qu'on appelait alors la couche épithéliale de la choroïde. Il donne l'observation minutieuse de chacun des malades, mais il se garde de fournir aucune explication.

Aujourd'hui il nous est plus facile d'interpréter ces faits et je crois qu'on peut admettre qu'il s'agit d'une chorio-rétinite régressive très ancienne. La disposition pigmentaire ne diffère pas sensiblement de ce que nous connaissons. L'atrophie choroïdienne au lieu de se disposer sous forme de placards plus ou moins circulaires a suivi certains territoires vasculaires, pour prendre cet aspect rubanné donnant à ce fond d'œil un si curieux aspect.

M. Chevallereau. — *Colobome du nerf optique.* (Présentation de malade). — Le jeune René B..., âgé de 10 ans, est venu à la consultation des Quinze-Vingts le 7 octobre dernier, se plaignant d'avoir reçu, le 25 septembre, sur l'œil droit, un violent traumatisme par un échalas. L'œil ne présentait extérieurement aucune trace de traumatisme, sauf de

la mydriase ; nous avons constaté à l'ophtalmoscope des hémorrhagies du corps vitré collectées à la partie inférieure et d'abondantes hémorrhagies rétiniennes sur le pourtour de la papille. Ce qui frappait surtout, c'était un profond colobome du nerf optique sur lequel nous allons revenir. Le malade étant emmétrope de chaque côté, l'acuité visuelle de l'œil gauche était normale, celle de l'œil droit était réduite à 1/50. Le champ visuel, représenté ci-contre, n'existait que dans le quadrant inféro-externe, empiétant un peu sur le quadrant inféro-interne et même dans cette étendue il était concentriquement rétréci.

Actuellement la mydriase persiste; les hémorrhagies de la rétine et du corps vitré, il reste des amas de pigment sur le pourtour de la papille, puis également une opacité siégeant sur le bord périphérique de la capsule postérieure en bas et en dehors.

L'aspect de la papille est toujours exactement le même et il n'est pas douteux qu'il s'agisse ici d'un colobome congénital du nerf optique. On voit en effet une excavation extrêmement profonde située en haut et en dehors du centre de la papille à l'image renversée, comme le représente la très belle figure que je dois à la parfaite obligeance et au remarquable talent de notre collègue Polack. On voit dans la papille une large ouverture à bords taillés à pic et formant l'orifice d'un canal à peu près cylindrique dirigé obliquement en dedans et s'étendant à une profondeur que nous n'avons pu mesurer exactement. En effet le fond est uniformément grisâtre ; on n'y distingue aucun vaisseau, aucun point qui puisse servir de repère et permettre d'en évaluer nettement la distance à l'image droite. Il nous semble cependant que la différence avec la surface de la papille est d'environ 7 à 8 dioptries, ce qui ferait pour ce canal une profondeur de 2 à 3 millimètres.

La coloration de cette partie profonde est très variable d'après l'incidence des rayons lumineux lancés par le miroir ophtalmoscopique. Il se fait là de véritables jeux d'ombre et de lumière.

Ce qui est non moins intéressant que l'aspect de ce colobome et ce qui est d'ailleurs certainement en rapport avec lui, c'est l'aspect du faisceau fovéal ou papillo-maculaire des fibres nerveuses de la rétine. Ce faisceau, fort bien décrit dans l'anatomie de l'appareil de la vision que Druault a rédigée pour le traité d'anatomie de Poirier et de Charpy, a été dessiné de la façon la plus claire par Polack qui y a

très exactement représenté les altérations subies par ce faisceau chez notre malade.

Chez cet enfant, après la résorption des hémorrhagies rétiniennes, nous avons vu cette anomalie du faisceau fovéal avec l'ophtalmoscope de Thorner d'abord, mais actuellement on retrouve facilement cet aspect avec l'ophtalmoscope ordinaire soit à l'image droite, soit même à l'image renversée, surtout en se servant de la loupe à fort grossissement de Polack. Des fibres blanches, tranchant nettement sur le fond rouge de l'œil, suivent exactement la direction des fibres du faisceau papillo-maculaire.

Ces lignes blanches indiquent certainement une altération des fibres nerveuses de la rétine, altération dont la nature est assurément douteuse ; peut-être les cylindres-axes sont-ils entourés d'une gaine de myéline. Nous n'avons pas trouvé cette disposition signalée dans les quelques recherches que nous avons pu faire sur les cas déjà publiés de colobome du nerf optique. Ajoutons que dans l'œil droit on ne trouve ni le reflet central de la fovéa, ni le reflet périmaculaire, tandis que ces deux reflets existent nettement dans l'œil gauche.

Une question doit se poser ici : le violent traumatisme subi par cet enfant le 25 septembre est-il pour quelque chose dans la production de ce colobome ? On a signalé des excavations traumatiques de la papille allant jusqu'à une profondeur de 4 millimètres, soit une différence de réfraction de 12 dioptries (Salzmann), mais dans ces cas la dépression papillaire finit par se combler et par se recouvrir de tissu conjonctif, rappelant l'apparence de la rétinite proliférante. Notre malade, vu quinze jours après son accident, ne présentait à cette époque aucune trace d'un traumatisme ayant porté sur la papille elle-même et depuis ce moment l'apparence ophtalmoscopique du nerf optique n'a nullement changé. Les blessures du nerf optique se terminent toujours, croyons-nous, par une atrophie et cette atrophie commence au plus tard dans les trois mois qui suivent le traumatisme. Or la contusion du globe de l'œil remonte actuellement à près de six mois et l'aspect de la papille est toujours le même. La nature congénitale de ce colobome ne nous paraît donc faire aucun doute.

M. Polack. — Il me semble que chez le malade présenté par mon maître, les stries blanches visibles surtout sur le parcours du faisceau maculo-papillaire ne sont autre chose que des reflets rétiniens. L'examen à l'image droite montre que ces stries n'ont rien de constant, qu'elles apparaissent

et disparaissent partiellement avec les déplacements de l'ophtalmoscope ; elles ressemblent en cela aux reflets blancs qui bordent dans certains yeux les vaisseaux rétiniens et que l'on évite de confondre avec la blancheur réelle de périvasculite.

Il est évident que les reflets rétiniens ne peuvent nullement nous renseigner sur la coloration de la rétine, car étant des réflexions régulières de la lumière incidente ils reproduisent la couleur de cette lumière et non pas celle de la surface réfléchissante. Mais en ce qui concerne la forme de la surface réfléchissante les reflets peuvent au contraire nous donner des renseignements précieux, puisqu'ils sont subordonnés à cette forme.

C'est ainsi que les reflets maculaires nous indiquent les changements de courbure, les dépressions, qui existent dans cette région de la rétine.

La surface réfléchissante de la rétine est représentée par la couche des fibres nerveuses ; elle est donc striée, mais si finement qu'elle réfléchit la lumière en masse et non en forme de stries. Pourtant chez le malade que nous venons de voir les reflets forment des stries et leur direction est celle des fibres nerveuses du faisceau maculo-papillaire. Pour qu'un tel fait puisse se produire il est indispensable que l'intervalle entre les fibres nerveuses soit bien plus grand qu'à l'état normal. J'en conclus que chez ce malade les fibres du faisceau maculo-papillaire sont raréfiées. Cette raréfaction concorde bien avec le colobome considérable que présente le malade et qui s'étend sur presque toute la moitié du segment temporal de la papille.

M. Chevallereau. *Exophtalmie intermittente. (Présentation de malade).* — Notre collègue Duboys de Lavigerie nous a présenté il y a deux mois un malade atteint d'exophtalmie intermittente. Celui que je vous présente ce soir offre avec le précédent les plus grandes analogies.

C'est un homme de 70 ans, très vigoureux et qui n'a jamais eu comme maladie que de légères bronchites, revenant facilement, mais ne présentant jamais aucune gravité.

Il a une hypermétropie de 8 dioptries, sans aucun astigmatisme, et son acuité ne s'élève qu'à 0,5 pour l'œil droit, 0,4 pour l'œil gauche, cet œil a été opéré de strabisme convergent autrefois, par Guépin, de Nantes. On ne trouve aucune lésion ophtalmoscopique, aucun trouble dans la circulation rétinienne.

En 1892, pour la première fois, il était au cabinet et faisait un effort lorsque l'œil gauche est complètement sorti, les paupières se trouvant placées en arrière du globe. Il écarta lui-même ses paupières et refoula l'œil en arrière en le comprimant directement. Pendant ce temps il y avait une douleur assez vive, mais supportable. Depuis ces seize ans, l'œil est de nouveau sorti sept ou huit fois, toujours après un effort quelconque, en éternuant ou en toussant. Il peut d'ailleurs à volonté faire saillir son œil en faisant un petit effort et il arriverait facilement à le faire sortir entièrement.

Dr E. Landolt. — Messieurs, les yeux de l'intéressant malade de M. Chevallereau sont visiblement très petits, de là d'ailleurs leur forte hypermétropie.

Avec des globes de cette dimension et de cette forme, il n'est pas très difficile de faire passer les paupières en arrière de l'équateur, de provoquer une espèce de paraphimosis oculaire.

Mais la cause principale qui rend la luxation de l'œil gauche si facile, c'est que le malade a subi, sur cet œil, dans son enfance, une *ténotomie du muscle droit interne*. Il nous a expliqué, en effet, que, pour corriger un strabisme convergent, on lui avait « coupé la fibre de l'œil » et cela « très profondément ».

La cicatrice de cette opération est très apparente, la limitation de l'excursion nasale de l'œil gauche facile à constater et la protrusion du globe qui en résulte fatalement, a conduit, dans ce cas, à une véritable luxation du globe.

Si ce fait est très instructif au point de vue de l'effet du reculement musculaire, il en résulte encore une indication précieuse pour la thérapeutique. Je veux dire que, si le malade désirait être délivré de son infirmité, on n'aurait pas recours à la tarsorhaphie, comme cela a été proposé, mais bien à l'avancement du muscle droit interne malencontreusement reculé.

J'ai pratiqué cette opération souvent dans des conditions analogues, sans jamais provoquer un strabisme convergent.

M. A. Terson. — Le cas de M. Chevallereau manque de netteté étiologique. Il faudrait de plus vérifier le résultat de la compression des jugulaires qui provoque, dans les cas d'origine veineuse, l'exophtalmie intermittente.

MM. F. de Lapersonne et F. Terrien. — *Plaie pénétrante de la sclérotique dans la région ciliaire avec issue du vitré. Sutures. Guérison avec acuité visuelle normale.* (Présentation

du malade). — Comme variété aux deux cas rapportés par M. Truc à la dernière séance, nous croyons intéressant de rapporter devant la Société l'observation suivante, en raison de l'excellente acuité visuelle conservée. Elle a trait à un jeune homme de 25 ans qui, le 28 mai 1907, vers sept heures du soir, se blessa lui-même involontairement dans la région ciliaire de l'œil droit. Le soir, en rentrant chez lui et comme il voulait préparer son dîner, tandis qu'il cherchait à rentrer dans l'intérieur d'une lampe à alcool la mèche allumée, l'alcool restant dans l'intérieur de la lampe s'enflamma à son tour et celle-ci fit explosion.

Le lendemain matin, le blessé fut examiné à l'Hôpital des Enfants-Malades et on voyait à la partie interne du globe oculaire droit, à six millimètres environ du limbe sclérocornéen et à peu près au niveau du diamètre horizontal, une plaie pénétrante de la sclérotique arrondie, de deux millimètres de diamètre environ, bordée d'un lisér énoir formé par la choroïde herniée et laissant sourdre un peu de vitré. Iris en mydriase moyenne, réagissant mal à la lumière, tonus très diminué. Aussitôt deux points de suture furent appliqués comprenant la conjonctive et les couches superficielles de l'épisclère, de manière à bien fermer la plaie. Instillations de collargol, pansement occlusif et le malade fut revu à l'Hôtel-Dieu.

La guérison se fit sans complications et aujourd'hui, soit près de dix mois après l'accident, cet œil est absolument normal sous tous rapports, il n'y a pas trace de rétraction cicatricielle et l'acuité visuelle est égale à l'unité. La guérison peut donc être considérée comme définitive.

Ces faits méritent d'être rapportés car si l'on peut réussir assez souvent par une suture à conserver une vision utile à l'œil blessé, il est exceptionnel de lui conserver une acuité visuelle normale. D'autant plus que des rétractions cicatricielles peuvent entraîner plus tard des décollements partiels de la rétine ou des foyers de rétinite proliférante qui compromettent gravement la vision. Une telle complication n'est plus à craindre évidemment chez notre malade, en raison du long espace de temps écoulé depuis l'accident.

M. Péchin. — *Traumatisme orbitaire et hémiplégie alterne consécutive.* Je vous présente au nom de M. Descamps et au mien, ce malade, qui fut atteint de traumatisme orbitaire du côté gauche le 29 avril 1907. Il reçut un coup de parapluie, dit aiguille, dans l'œil gauche. Il perdit aussitôt con-

naissance et fut transporté à l'hôpital Beaujon. Le lendemain la tête fut rasée et pendant 8 jours resta recouverte d'un sac de glace. On ne remarqua aucune lésion du crâne. Les symptômes cérébraux étaient ceux d'une commotion cérébrale, mais on ne constata aucun signe physique de fracture de la voûte ; il n'y avait pas de plaie, ni de bosse sanguine, ni œdème diffus. Il n'y eut ni épistaxis, ni hémorrhagie buccale, ni otorrhagie. L'œil *droit* était intact ; la paupière *gauche* en ptose complète, et à ce moment les mouvements oculaires ne furent pas étudiés à gauche, ce qui s'explique car le malade était somnolent. On pratiqua une ponction lombaire qui fut négative au point de vue de la présence du sang dans le liquide céphalo-rachidien.

L'état de prostration complète du malade fut de courte durée, car dès le soir même de l'accident le malade, en arrivant à l'hôpital, se préoccupait de l'argent qu'il avait sur lui et entendait qu'on parlait de l'opportunité de faire une application de trépan. A la visite du lendemain matin cette opération ne fut pas jugée opportune.

Deux jours après le malade était revenu à lui et s'apercevait que pour manger il ne pouvait se servir de son membre supérieur *droit*. Au bout de 8 jours son état étant satisfaisant, on lui permit de se lever, et c'est alors qu'on constata que le membre inférieur *droit* était paralysé. Une hémiplégie droite complète avec paralysie du facial inférieur s'était constituée. On notait en outre un certain degré d'aphasie motrice.

Le ptosis dura 2 mois. A cette époque le malade part à Vincennes. C'est là qu'il constate que la paupière se relève progressivement et dès que la pupille fut dégagée, une diplopie horizontale apparut. De retour à Paris il fit un séjour à la Salpétrière où on lui fit un traitement électrothérapique. L'état restant stationnaire il vint à l'Hôtel-Dieu dans le service de M. le Prof. Brissaud.

L'état actuel est le suivant :

Hémiplégie complète à droite avec parésie du facial inférieur. Cette hémiplégie présente tous les caractères de l'hémiplégie organique. Ptosis gauche partiel ; légère inégalité pupillaire, la pupille gauche est plus ouverte que la pupille droite ; les réactions lumineuse, accommodative, consensuelle existent, mais elles sont diminuées ; ces réactions sont paresseuses.

A l'ophtalmoscope on constate en haut et en bas de la papille une déchirure choroïdienne. En haut la rupture est

séparée de la papille d'un diamètre papillaire ; et en conservant cette distance de la papille elle en fait le tour du côté nasal et du côté inférieur ; le côté temporal est indemne. En haut, la rupture choroïdienne est large et va en s'amincissant vers les extrémités ; c'est une large traînée blanchâtre à forme d'arc dont la concavité est tournée vers la papille ; les bords sont irrégulièrement colorés en noir par du pigment ; en bas la lésion choroïdienne présente le même aspect, mais elle est plus étroite. La région maculaire est intacte et c'est à cela que le malade doit d'avoir conservé sa vision. Papille normale.

*
* *

En face de ce syndrome oculaire : paralysie partielle du releveur, dilatation avec diminution des réactions de l'iris, déchirure de la choroïde dans le segment postérieur de la coque oculaire, le diagnostic étiologique n'est pas douteux ; ces accidents sont dus au traumatisme. La pointe du parapluie a filé le long de la paroi interne de l'orbite en suivant la voie qui mène directement à l'apophyse clinoïde postérieure en passant par le sinus caverneux et la carotide. Aussi est-il surprenant que dans ces conditions un anévrysme artérioveineux ne se soit pas produit. La pénétration de la pointe de parapluie a été la cause des accidents oculo-orbitaires. Un examen oculaire n'a pas été fait au début, ainsi que cela arrive souvent dans un service de médecine où l'état général grave du blessé préoccupe trop pour que l'on puisse toujours penser à des lésions du fond de l'œil, et l'on manque ainsi de renseignements, mais il est infiniment probable que les troubles paralytiques ont été complexes. Il reste actuellement un ptosis partiel et une légère dilatatio pupillaire, ce qui ne signifie pas que la IIIe paire seule a été atteinte. La pupille est dilatée, mais ce n'est pas là le type de la mydriase paralytique proprement dite puisque la dilatation de la pupille ne s'accompagne pas d'une immobilité persistante de l'iris ; c'est la forme de dilatation qu'on rencontre habituellement dans les contusions ou traumatismes du globe oculaire ; aussi peut-on admettre qu'il s'est agi primitivement d'une véritable mydriase qui s'est amendée depuis, comme se sont amendées les autres paralysies oculaires.

Le ptosis partiel et la dilatation pupillaire sont des reliquats de phénomènes paralytiques qui ont été au début plus

complexes et plus accentués. Ces troubles paralytiques sont-ils dus à des épanchements sanguins dans la gaîne des muscles, au traumatisme direct des fibres musculaires, ou des branches nerveuses, peu importe et en tous cas il ne semble pas qu'il se soit agi d'épanchement sanguin, car il n'y a pas eu d'exophtalmie et par conséquent pas d'hématome orbitaire. La lésion des branches nerveuses au niveau de la fente sphénoïdale paraît la plus probable, d'autant plus probable pour ne pas dire certaine que les accidents oculaires se sont compliqués aussitôt d'hémiplégie, avec paralysie du facial inférieur et troubles aphasiques moteurs. Cette hémiplégie que par la lésion de l'artère cérébrale moyenne. La pointe du parapluie a donc franchi la fente sphénoïdale dans sa partie interne pour traumatiser la sylvienne directement, ou indirectement par une esquille osseuse de l'apophyse clinoïde antérieure ; toutefois l'intégrité du nerf optique et par conséquent du canal optique rend plus probable le traumatisme direct de l'artère. Il y a eu seulement contusion avec élongation ou blessure de l'artère, mais il n'y a pas eu de rupture avec épanchement sanguin, car dans ce dernier cas il y aurait eu des symptômes persistants de compression cérébrale. Et d'ailleurs je rappelle que la ponction lombaire a été négative, par conséquent il n'y a pas eu de rupture avec épanchement d'une artère de gros calibre.

Le calibre normal des veines rétiniennes, des veines orbitaires joint à l'absence de bruits subjectifs ou objectifs démontre que le sinus caverneux et la carotide interne sont indemnes.

La présentation de ce malade est justifiée par l'intérêt que son observation comporte au double point de vue clinique et médico-légal. Voilà, en effet, un traumatisme grave de l'orbite qui a déterminé des phénomènes paralytiques oculaires qui ont disparu presque complètement, une diplopie qui n'a duré que 3 mois ; et à présent il ne reste qu'un ptosis partiel nullement gênant, et une légère dilatation pupillaire. La vision est parfaite, malgré une déchirure choroïdienne. On pourrait dire que le blessé s'en est tiré à bon compte si ce traumatisme oculaire ne s'était malheureusement compliqué d'une hémiplégie droite complète avec paralysie du facial inférieur et troubles aphosiques moteurs. Cette hémiplégie a tous les caractères d'une hémiplégie organique et il ne saurait être question d'une hémiplégie hystéro-traumatique. L'accident remonte à dix mois et le déficit cérébral qui s'est fait au niveau de la zone motrice est définitif. Ce blessé est

devenu un infirme. Et si au lieu d'être, comme c'est le cas ici, un accident de ménage (sa femme est l'auteur de l'accident) c'était un accident de travail, ou s'il s'agissait d'un procès au civil, on comprend l'importance qu'il y aurait à admettre ou à nier une relation de cause à effet entre le traumatisme oculaire et l'hémiplégie. Dans le premier cas l'indemnité serait nulle ou à peu près, dans le second, au contraire, il s'agirait de dommages et intérêts en rapport avec une infirmité très grande et définitive.

M. Sauvineau. — Les lésions de l'œil gauche que présente ce malade paraissent bien évidemment être en relation directe avec le traumatisme qu'il a subi. Mais comment expliquer, par ce même traumatisme, les paralysies dont il est atteint ?

D'abord, il ne paraît pas rester ici de traces, cicatrices de la conjonctive ou autres, d'une plaie pénétrante de l'orbite, permettant de supposer que l'extrémité du parapluie est allée intéresser les nerfs moteurs oculaires à leur passage dans la fente sphénoïdale. Et d'ailleurs, cela n'expliquerait pas davantage l'hémiplégie droite qui existe ici.

Il me semble qu'on est légitimement autorisé, dans ce cas, à admettre la possibilité d'une hypothèse qui expliquerait parfaitement le syndrome paralytique que l'on observe ici, et que l'analyse des faits rend vraisemblable.

M. Péchin nous dit, en effet, que ce malade a été frappé, dans la région oculaire gauche, avec l'extrémité d'un parapluie. Il est tombé à la renverse, et a été relevé sans connaissance. Quand, au bout de plusieurs jours, il reprit ses sens, il était atteint d'une hémiplégie droite, et, du côté de l'œil gauche, il présentait du ptosis, de la diplopie et de la mydriase, c'est-à-dire les signes d'une paralysie de la IIIe paire gauche. Il présentait donc le tableau clinique d'une paralysie alterne.

Dans ces conditions, l'origine vraisemblable me paraît celle-ci. Dans sa chute, il s'est fait une fracture indirecte de la base du crâne, une fissure, légère sans doute, mais ayant déterminé un foyer hémorrhagique de la région correspondant au pédoncule cérébral gauche et intéressant, d'une part, les racines de la IIIe paire gauche, et d'autre part le faisceau pyramidal destiné au côté opposé et qui ne s'entrecroise que plus bas dans la région bulbaire.

M. Morax. — Le malade de M. Péchin est fort intéressant et je crois que nous pouvons admettre l'interprétation du syndrome d'hémiplégie alterne un peu exceptionnel que présente ce blessé.

On observe surtout deux types de traumatisme orbitaire avec troubles nerveux : le type le plus fréquent est réalisé par la contusion directe du nerf optique au sommet de l'orbite, qu'il s'agisse d'un fleuret déboutonné, d'une lame de couteau ou de l'extrémité d'un parapluie. Un type moins habituel est celui où l'instrument pénétrant atteint la fente sphénoïdale et contusionne les nerfs qui y passent ou même franchit cette fente pour atteindre l'encéphale. J'ai eu l'occasion de voir une malade dont l'observation a été présentée par M. Poirier à la Société de Chirurgie. Elle était tombée sur un crayon qu'elle tenait à la main et l'interne de service qui retira le crayon de l'orbite eut soin de le mesurer. Il avait pénétré de 10 centimètres dans l'orbite et par conséquent aussi dans le crâne à partir de la plaie conjonctivale unique de la commissure interne. La malade n'eut aucun trouble moteur. J'ai eu dernièrement encore l'occasion d'observer un cas semblable de ce deuxième type de traumatisme orbitaire où il existait par contre une ophtalmoplégie totale périphérique qui guérit complètement en quelques semaines.

On s'explique fort bien que l'instrument puisse atteindre au travers de la fente sphénoïdale la cérébrale moyenne et provoquer ainsi une hémiplégie en même temps que des troubles de la motilité oculaire du côté du traumatisme.

Si la plaie siégeait sur la conjonctive au voisinage de la caroncule, il n'y a pas lieu de s'étonner qu'on ne la retrouve plus aujourd'hui.

M. Péchin. — M. Sauvineau m'objecte que le défaut de cicatrice dans la région orbitaire peut mettre en doute l'origine orbitaire des accidents et que, d'autre part, une paralysie oculaire de la IIIe paire avec hémiplégie droite peut être due à un traumatisme crânien provoqué par la chute du blessé.

A mon avis l'absence de cicatrice ne peut suffire à nier de pareils traumatismes. Il est à remarquer plutôt que dans ces cas, grâce à l'élasticité de la peau, la boutonnière qui a laissé passer le corps étranger se referme et les lèvres de la plaie se réunissent par première intention. C'est ainsi que les choses se passent quand il n'y a pas de véritables délabrements ou des lésions osseuses qui entraînent des adhérences cutanées et des dépressions bien visibles.

Je ne crois pas que la chute du blessé ait occasionné les paralysies oculaires et l'hémiplégie. Et d'abord je n'ai pas dit que les troubles paralytiques oculaires se fussent bornés à la IIIe paire seule ; je constate actuellement un ptosis par-

tiel et une légère dilatation pupillaire qui peut aussi bien être le fait d'une véritable mydriase qui s'est améliorée comme aussi elle peut dépendre d'une lésion du sympathique et je crois fermement que tous les nerfs moteurs de l'œil ont été plus ou moins atteints ; le nerf ophtalmique, lui aussi, a été touché si j'en juge par un certain degré d'anesthésie dans le territoire sensitif de cette branche du trijumeau et les troubles paralytiques actuels sont des reliquats et non des phénomènes du début qui seraient restés tels quels.

Et puis si je comprends une lésion artérielle de la carotide ou de la sylvienne par contusion du crâne, sans pénétration de corps étranger dans l'orbite, je ne m'explique pas les lésions en question par un traumatisme cranien. Et d'abord le blessé ne paraît pas s'être contusionné le crâne, car dès le lendemain matin la tête fut rasée et l'on ne remarqua aucune lésion ; de plus on ne peut admettre une lésion cranienne avec épanchement sanguin au niveau de la zone motrice, car au bout de quelques jours, outre les phénomènes paralytiques, n'auraient pas manqué de se déclarer des symptômes de méningéencéphalite qui ont fait ici totalement défaut. Pour expliquer une paralysie de la IIIe paire et une hémiplégie alterne, M. Sauvineau pense à la pathogénie du syndrome de Weber. Je n'ignore pas que l'hémiplégie alterne à type supérieur ne puisse relever d'un traumatisme cranien qui lèserait le système médian des artères pédonculaires ou les artères pédonculaires antéro-externes, mais ici, outre que la paralysie de la IIIe paire n'est pas seule, mais associée à des troubles de la parole et de la sensibilité dans le territoire de la branche de Willis, il existe une rupture choroïdienne au siège d'élection de ces sortes de traumatismes oculaires. Or, *ces lésions choroïdiennes commandent les diagnostics étiologique et pathogénique des accidents oculo-orbitaires et de l'hémiplégie.*

M. Morax rappelle une observation de Poirier, analogue à la mienne comme traumatisme orbitaire. C'est, en effet, ainsi que les choses se sont passées chez mon malade. Chez le malade de Poirier, il y eut seulement ophtalmoplégie, mais pas d'hémiplégie. M. Morax fait remarquer avec raison que dans ces cas de corps étrangers de l'orbite avec pénétration dans le crâne on n'a pas signalé de symptômes d'infection. Je n'ai pas eu à en constater chez ce malade.

Je réponds à M. Poulard que l'hémiplégie s'est constituée aussitôt après l'accident, en même temps que survinrent les troubles du langage. D'ailleurs je dois ajouter que ce ma-

lade a toujours été bien portant, qu'il n'y a à relever dans ses antécédents personnels qu'une rougeole à 22 ans. Il nie la syphilis et n'en présente aucun stigmate. Il a tous les signes d'une excellente santé.

M. Poulard. — *Fibromatose nodulaire des paupières.* — Cette malade, âgée de 25 ans, albuminurique depuis longtemps, présente disséminées sur la peau ou mieux dans la peau de chaque paupière inférieure une vingtaine de petites taches blanc jaunâtre arrondies ou ovalaires, dont les dimensions varient entre 2 et 5 millimètres de diamètre. Ces taches sont légèrement surélevées, leur surface est lisse comme la peau du voisinage. A la palpation, elles sont résistantes, et la compression entre les doigts ne les modifie en aucune façon. Elles donnent l'impression de petites masses aplaties et dures, comprises dans l'épaisseur de la peau. Elles sont exclusivement localisées aux deux paupières inférieures.

Ces petites masses dures et aplaties ont apparu il y a plusieurs années. Il y a 9 ans, elles existaient déjà, ainsi qu'en témoigne une photographie de cette époque.

Elles augmentent lentement et progressivement. Il semble que depuis trois ans elles soient stationnaires.

Ayant enlevé celles de la paupière droite, je puis en donner une description plus complète.

Elles sont situées dans l'épaisseur de la peau. On ne peut les séparer de la peau, on ne peut les énucléer, il faut enlever avec elles la peau qui les recouvre.

Elles sont constituées par de petites masses blanches, dures, fibreuses, aplaties, comprises dans l'épaisseur de la peau, ne s'enfonçant pas dans le tissu sous-cutané.

Leur structure est analogue à celle du fibrome.

L'épithélium et le tissu propre de la petite tumeur ne font qu'un.

L'épithélium est celui de la peau avec quelques modifications. Dans certaines régions il est diminué d'épaisseur et l'on voit des cellules nécrosées en voie de disparition. Ailleurs l'épithélium est mieux conservé, cependant on observe en ces régions un nombre assez considérable de noyaux ayant subi la pykinose (perte de leur structure, augmentation de la réfringence et de la chromophilie). Il n'y a pas de limite nette entre la couche profonde de l'épithélium et du derme sous-jacent. Notons enfin l'existence de prolongements épithéliaux dans le derme. Ils peuvent sur des coupes simuler des inclusions.

Le derme est formé de fibres lamineuses extrêmement denses renfermant un petit nombre de cellules embryonnaires assez fréquentes et des glandes sudoripares dont l'épithélium est en général aplati et dont la lumière est occupée par un coagulum.

C'est tout à fait la structure du fibrome banal, mais c'est aussi celle d'une banale inflammation chronique du derme. L'histologie seule ne permet pas d'établir une distinction.

A un examen superficiel ces petites tumeurs solides et dures peuvent être prises pour des éléments bien connus du molluscum contagiosum. Mais elles sont dures, incompressibles, non pourvues de ce petit ombilic par lequel on peut, en comprimant, faire sortir le contenu mou du molluscum. Ces fibromes plats et étalés sont tout différents du fibrome simple (fibroma molluscum) qui pend, attaché à la paupière par un pédicule.

Il s'agit là d'une variété très particulière de fibromes palpébraux qui fut peut-être maintes fois constatée, mais dont on a le tort de ne point parler dans les traités même volumineux.

Parmi les points intéressants de cette curieuse affection, notons la multiplicité des éléments fibreux, leur localisation exclusive aux deux paupières inférieures, la banalité des lésions histologiques qui sont celles d'une inflammation chronique aussi bien que celles du fibrome.

N'est-il pas intéressant de voir des tumeurs, des fibromes, par leur multiplicité, leur localisation sur un terrain spécial, et la banalité de leur structure histologique se rapprocher à ce point des lésions infectieuses ou parasitaires ?

M. F. Terrien. — Il me paraît difficile d'accepter ici l'épithète de fibrome que propose M. Poulard, car rien dans l'aspect clinique ne permet ce diagnostic, et l'examen anatomopathologique montre les signes d'une inflammation banale. Peut-être s'agit-il ici, comme le fait remarquer M. Péchin, d'une variété mal déterminée de xanthélosma.

M. Marc Landolt. — *Hémorrhagies périodiques du vitré* (présentation de malade). — Femme de 32 ans, sans autre antécédents qu'une bronchite à 14 ans, mari mort bacillaire. Un enfant mort en nourrice, un second bien portant. Réglée à 13 ans. Elle reste un an sans voir ses règles. Il y a 4 ans, au moment de ses époques, la malade est atteinte d'une hémorrhagie double du vitré. Depuis le même phénomène s'est

produit neuf fois ; toujours au moment des règles, à propos d'un effort ou d'une émotion.

La dernière hémorrhagie date de fin janvier ; la vue n'était pas complètement éclaircie quand une nouvelle rechute intervient, le 8 mars.

La malade est absolument normale.

L'examen du sang donne un résultat normal, au point de vue du nombre des globules, de la résistance, de la coagulation et de la rétraction. Le seul point un peu anormal est le chiffre de 80 polynucléaires.

M. de Spéville rappelle les cas de M. Abadie (épistaxis du vitré), et conseille un traitement tonique.

M. Kalt conseille des injections sous-conjonctivales irritantes.

M. Sauvineau a vu un cas d'hypohéma périodique amélioré par l'administration de chlorure de calcium dès les quelques jours qui précèdent les règles.

M. Cantonnet trouve le nombre des globules blancs suffisant pour rendre le sang anormal.

M. de Spéville. — La malade que nous présente M. Landolt est atteinte de cette forme d'hémorragies récidivantes du vitré, que l'on observe chez les adolescents, et qui a été si bien décrite et étudiée par M. Abadie. Ce sont de véritables épistaxis du vitré, qui se produisent à des intervalles plus ou moins éloignés et dont l'origine reste obscure. Ces malades présentent, en général, un aspect de parfaite santé, et je crois, pour ma part, que ces hémorrhagies sont plutôt sous la dépendance d'une altération du sang. Elles se résorbent souvent sans dommage pour la vision, mais à force de se répéter, elles finissent par désorganiser le corps vitré et la vision est alors compromise. Le traitement qui semble le mieux réussir est celui qui a été préconisé par M. Abadie, à savoir : régime tonique, quinquina, fer, etc. Lorsque le vitré est désorganisé, le traitement tonique réussit moins bien, on pourra alors avoir recours à l'électrolyse (Abadie, Académie de Médecine, séance du 16 juillet 1905), ou aux injections sous-conjonctivales iodo-iodurées qui, dans un cas, m'ont donné un fort beau résultat (*Clinique ophtalmologique*, 1904, p. 38).

M. Kalt. — J'ai fait ici même, il y a quelques années, une communication sur l'action éclaircissante des injections sous-conjonctivales de liquides irritants (sublimé, ou cyanure), dans les cas d'hémorrhagies traumatiques du corps

vitré. Sur un malade portant une grosse masse de sang dans son corps vitré et dont la résorption tardait beaucoup à se faire, quelques injections sous-conjonctivales massives amenèrent un éclaircissement extrêmement rapide. J'ai vu depuis plusieurs cas analogues.

M. Cantonnet. — Cette malade présente une polynucléose notable, 80 0/0 ; à son âge, le pourcentage moyen des polynucléaires est de 65 0/0 environ. Y aurait-il une influence de cet état pathologique (certain quoique moyennement accentué) du sang sur la production de ces hémorrhagies récidivantes ? Au point de vue pathogénique, il serait à désirer que l'examen du sang soit toujours fait dans des cas semblables.

M. A. Terson. — Le traitement par la quinine et les toniques ne préserve malheureusement pas des récidives. Avec ou sans effort (un de mes malades, revenu à l'acuité normale, eut une hémorrhagie vitréenne nouvelle en se coupant l'ongle d'un orteil), la récidive survient souvent. Je crois que les injections sous-cutanées de sérum gélatiné, que j'ai conseillées en pareil cas et que Fromaget a, je crois, utilisées avec succès, seraient à essayer.

M. Sauvineau. — A défaut de médication basée sur l'étiologie, on pourrait essayer le traitement par le chlorure de calcium, préconisé ces derniers temps comme hémostatique. Je l'emploie en ce moment dans des conditions analogues, chez une malade qui présente de l'hypohéma au moment de ses règles. Puisque chez la malade de M. Landolt, les poussées d'hémorrhagies du vitré se produisent aussi au moment de la période menstruelle, on pourrait essayer de donner le chlorure de calcium deux ou trois jours avant la date présumée de celle-ci. En effet, il serait, paraît-il, indispensable que 8 à 10 grammes aient été absorbés pour pouvoir compter sur l'action hémostatique de ce médicament.

Présentation d'instruments. — M. Cerise présente un nouvel esthésiomètre pour mesurer la sensibilité de la cornée.

Cet appareil se compose d'une platine sur laquelle est monté au centre un petit pignon de 6 dents engrénant avec une roue dentée de 110 dents, les pivots étant sur rubis. L'axe du petit pignon prolongé en avant de cette platine reçoit une aiguille qui indique la pression exercée sur la cornée en milligrammes. La pression est effectuée à l'aide d'un poil de blaireau, fixé sous un ressort près de la circonférence de la grande roue, et qui doit être perpendiculaire au rayon même du centre de la roue au point de fixation. Le

petit pignon étant maintenu à sa place par un ressort spécial de montre des plus petites dimensions, vu la grande différence de denture existant entre lui et la roue dentée, donne une grande oscillation pour le plus petit déplacement de la roue dentée.

La pression exercée sur la cornée par le poil déplace cette roue, le mouvement est transmis excessivement amplifié par le petit pignon à l'aiguille enregistreuse.

La graduation a été faite précédemment à l'aide d'une balance de précision. L'appareil étant fixé, le poil affleurant à l'un des plateaux, de telle sorte que l'aiguille de la balance soit à 0, on met dans l'autre plateau des poids de 1 milligramme jusqu'à 250. La déviation de l'aiguille de l'esthénomètre pour chaque pesée est marquée sur le cadran. Le ressort spiral, en même temps qu'il équilibre les diverses pressions, ramène l'aiguille au point mort.

A l'aide de cet instrument, le Dr Cerise a trouvé par l'examen méthodique de la sensibilité de la cornée, quelques faits intéressants au point de vue du pronostic, du diagnostic et du traitement de certaines affections cornéennes, faits qu'il a consignés dans sa thèse sur la sensibilité cornéenne.

M. Kalt. — *Un cas de scotome annulaire, péri-maculaire, traumatique.* — Je viens d'observer un cas de scotome annulaire qui se rapproche beaucoup de celui que M. Pollack nous a présenté dans la dernière séance. Mais, ainsi qu'on verra plus loin, les conclusions de notre confrère sur la pathogénie de ce trouble visuel ne peuvent pas être acceptées sans réserves.

M. N., commerçant, âgé de 42 ans, a été victime au mois d'octobre 1906, du grave accident de chemin de fer survenu à Epernon. Le wagon dans lequel il se trouvait, a été mis en pièces, plusieurs voyageurs, ses voisins, ont été tués ou gravement blessés. M. N. a subi une violente secousse et de nombreuses contusions sur tout le corps. Sur le crâne, on ne remarque qu'une cicatrice de peu d'importance dans la région frontale, à la naissance des cheveux. Le globe oculaire, le pourtour orbitaire n'ont pas été touchés.

Il n'y a pas eu perte de connaissance, mais le blessé s'est trouvé, sans trop savoir comment, au milieu d'un amas de décombres. Après avoir reçu les premiers soins, il s'aperçut qu'il voyait trouble de son œil droit, mais on n'y prêta pas d'attention.

Un examen ophtalmoscopique pratiqué au bout de trois

semaines ne révéla rien de bien appréciable. Dans un nouvel examen, après quelques mois, on constata une décoloration légère de la papille et une traînée blanc grisâtre partant du bord supérieur de la papille pour s'étendre jusqu'à un demi-diamètre papillaire en haut. La traînée est très étroite (environ 1/6 de diamètre papillaire) et s'insinue entre les gros vaisseaux supérieurs, artère et veine, sans les recouvrir. En bas la traînée s'étend sur la papille jusqu'à 1/4 de diamètre papillaire de distance et présente en cet endroit une teinte foncée.

Cet état a persisté jusqu'à ce jour. J'ajoute que, en dehors de la pâleur du segment externe du disque papillaire, rappelant un peu celle des amblyopies toxiques et contrastant avec la teinte rosée de la papille gauche, on ne remarque aucune autre altération. Les vaisseaux sont normaux ; le contour papillaire net, non pigmenté ; la macula intacte, ainsi que les fins vaisseaux qui viennent se terminer, en haut et en bas, dans son voisinage. La macula ne reçoit pas de vaisseau artériel *direct* de la papille, comme chez le malade de M. Polack.

M. N. se plaint d'un trouble visuel qu'il décrit ainsi : Dans une rue, je distingue très bien une personne à quelque distance ; mais je ne vois pas les objets qui l'entourent. Quand je lis, je vois les caractères fins qui composent un mot ; mais je n'en distingue que deux ou trois à la fois, et je ne puis lire le mot qu'en promenant mon regard sur le papier. La lecture est toujours très lente. En même temps, le malade me montre un croquis représentant un scotome annulaire de 43 millimètres de diamètre, au centre duquel est un espace clair de 8 millimètres de diamètre. Il dit avoir dessiné cette figure à une distance de 20 centimètres.

A cinq mètres de distance, et en faisant fixer les caractères correspondant à l'acuité 2/3, trois caractères sont perçus simultanément, soit un caractère à droite et à gauche de la lettre fixée. Pour les lettres de près, le malade déclare distinguer la lettre qui précède et celle qui suit le caractère fixé. Je dois dire que cette épreuve donne des résultats incertains en raison des mouvements inconsciemment exécutés par le malade.

En répétant l'expérience au périmètre, l'espace clair dans lequel le malade voyait, paraissait avoir environ 3 degrés de largeur. Vers 3° autour du point de fixation paraissait commencer une zone où le malade ne distinguait pas un petit carré de papier blanc ou une pointe de crayon. La li-

mite externe du scotome paraissait s'étendre jusqu'à 5° au tour du point de fixation ; mais ce chiffre est un peu incertain. Le diamètre extérieur de la tache était donc d'environ 10°.

L'acuité visuelle centrale était très bonne, voisine de 1. Comme il s'agissait d'une expertise, j'avais naturellement à me défier d'une supercherie quelconque ; mais dans cet examen, qui a duré assez longtemps et a été varié en faisant projeter à des distances différentes, toutes les réponses furent concordantes. Il serait, du reste, extraordinaire, qu'un simulateur choisisse précisément une lésion tellement rare que j'en voyais moi-même seulement le deuxième exemple. Remarquons d'ailleurs que le malade déclarait lui-même pouvoir distinguer de fins caractères dans l'intérieur de son scotome.

L'examen ophtalmoscopique montrait, de son côté, une décoloration nette du côté temporal de la papille et cette traînée gris-blanchâtre dont j'ai parlé. Celle-ci peut être considérée, à mon avis, comme le reliquat d'un exsudat qui se serait formé au voisinage d'une hémorrhagie au pourtour du nerf optique et qui aurait fusé le long des gros vaisseaux, mais sans proéminer sur la face antérieure de la papille. La teinte foncée notée au niveau du point de départ de la traînée sur le disque, serait le terminus antérieur de la coulée hématique. Le diagnostic d'hémorrhagie *modérée* des gaînes, me paraît donc légitimé par l'ensemble de ces constatations.

Cette observation montre donc qu'une lésion portant sur la terminaison du nerf optique peut entraîner la production d'un scotome central très étroit et qu'il n'est pas nécessaire d'invoquer, comme l'a fait M. Pollack, la lésion d'une artériole maculaire émergeant de la profondeur du disque optique et dont l'oblitération partielle serait suivie d'une altération de la rétine au pourtour de la fovea.

M. Sauvineau. — J'ai eu l'occasion d'examiner ce malade à diverses reprises, et j'ai noté, moi aussi, un léger degré de pâleur du segment externe de la papille optique. Mais il est parfaitement possible qu'il s'agisse là d'une variation de l'état normal. De même, le petit tractus grisâtre du bord papillaire doit, à mon avis, être une anomalie congénitale.

Je pense donc, comme M. Chevallereau, que les dires de ce malade ne doivent être acceptés que sous bénéfice d'inventaire. Il ne faut pas oublier, en effet, qu'il est en procès avec la Compagnie de l'Ouest, à laquelle il réclame une somme considérable, et que les phénomènes dont il se plaint sont purement fonctionnels, et ne peuvent être constatés objectivement.

M. Polack. — Il est facile de reconnaître si le scotome annulaire est réel ou simulé : on délimite par quelques points le scotome projeté sur un écran à une distance déterminée de l'œil ; on modifie ensuite cette distance et l'on délimite de nouveau le scotome.

Dans le cas d'un scotome annulaire réel on trouvera ses dimensions linéaires directement proportionnelles aux distances de l'œil à l'écran, et cela avec une précision très satisfaisante, puisque la vision centrale est conservée. Si, au contraire, le scotome est simulé, la proportionnalité de ses dimensions aux distances de projection n'existera pas.

Ainsi, M. Kalt nous dit que chez son malade, la lumière centrale du scotome projeté à 20 cm. mesure un diamètre de 8 mm. Si l'on triplait, par exemple, cette distance, en faisant projeter le scotome à 60 cm., le diamètre de la lumière centrale devrait tripler aussi et atteindre 24 mm. Dans le cas où l'on trouverait, au lieu de ce chiffre, un chiffre très différent, on aura le droit d'en conclure que le scotome est simulé.

M. Kalt. — Je répondrai à M. Chevallereau que je n'ai rien à objecter à sa constatation. Il est fort possible que le malade ait présenté pendant les premiers mois un scotome central, et que la vision soit ensuite revenue au centre quand la compression nerveuse a diminué. M. Chevallereau n'a pas vu de décoloration papillaire externe. Celle-ci pouvait, en effet, fort bien manquer quelques jours après l'accident ; mais elle est évidente maintenant et M. Sauvineau n'en conteste pas l'existence.

Quant à la mesure du scotome, elle a été faite, au périmètre et à 5 mètres, avec des résultats sensiblement concordants.

M. Bruno Bourdeaux (d'Amiens). — *Strabisme fonctionnel et strabisme organique. — Présentation de sujets guéris.* — Messieurs, j'ai l'honneur et la bonne fortune de vous présenter ce soir deux cas que je crois intéressants par eux-mêmes, mais dont l'intérêt se double d'être mis en parallèle et confrontés l'un l'autre.

Le premier est celui de ce jeune homme, de quinze ans, atteint de strabisme convergent depuis son tout jeune âge, inutilement traité par une correction optique — uniquement sphérique d'ailleurs — donnée vers sa dixième année.

Quand je le vis, en juin 1906, son état était le suivant :

Strabisme interne à peu près fixe de l'œil droit, mesurant de 35° à 40° ; amblyopie partielle de cet œil.

Sa réfraction déterminée sous atropine était :

O. D. : 135° — 0,75 — 4 V. 5.

O. G. : 0° — 0,50 — 3 V. 9.

Je lui appliquai alors le traitement du strabisme dont j'avais exposé le principe et tracé les grandes lignes en 1904 (*Archives françaises de thérapeutique physique*, 25 août), et en 1905 (*Clinique Ophtalmologique*, n° du 10 février).

Quand je vous demande la permission de me rapporter un instant à ce travail, je n'hésite pas à déclarer qu'à l'époque où il parut, c'était plutôt une vue de l'esprit suggérée par l'observation et l'étude du diploscope auxquelles je me livrais depuis quelque temps, que le résultat d'une expérience basée sur des faits et des réalités. C'était une méthode toute théorique, à laquelle manquait encore la sanction d'une expérience multiple et prolongée. C'est un peu cette sanction que je tiens à vous faire constater ce soir.

Mais il y a autre chose.

Il y a cinq ans, je posais les principes suivants : « Dans « le choix des moyens préconisés pour la cure du strabisme, « il faut procéder ainsi : Les moyens optiques qui sont tou- « jours nécessaires ou peu s'en faut : les moyens mécano- « thérapiques, qui le sont très souvent, les moyens chirur- « gicaux qui ne le sont qu'assez souvent. »

Les faits n'ont pu que confirmer cette façon de voir. Mais où une difficulté surgissait, c'est quand il s'agissait de formuler l'indication opératoire. Je n'avais trouvé rien de mieux que la règle suivante : « L'on commencera par le traitement mé- « canothérapique et l'on n'interviendra chirurgicalement « que si celui-ci semblait impuissant à donner le résultat de- « mandé dans le temps voulu. »

Résultat demandé, et le temps voulu, ce sont là deux termes dont vous appréciez, comme il convient, l'imprécision.

Donc, il y avait une première difficulté qui gisait dans l'établissement de l'indication chirurgicale.

Il y en avait une autre :

Dans la technique du diploscope, au temps de la restauration de la vision binoculaire, je décrivais les trois stades par lesquels doit passer cette restauration. On peut voir par la description que j'en faisais, combien ces manœuvres étaient compliquées, longues et pénibles.

En fait, pour le strabisme convergent en particulier, elles exigeaient un temps, une patience tels, jointes à une connaissance complète du diploscope, fruit d'un long apprentissage, qu'elles constituaient la pierre d'achoppement d'un traite-

ment idéal en théorie, presque irréalisable en pratique, du moins en pratique courante journalière.

Ces deux difficultés se sont trouvées vaincues par les modifications que j'ai apportées au diploscope et qui en ont fait un instrument véritablement nouveau.

Je dis... se sont trouvées vaincues. En effet, je ne prétends pas avoir fait l'instrument dans ce but, je l'ai combiné dans d'autres ordres d'idées que je vous exposerai tout à l'heure.

Mais il s'est trouvé que les facteurs acquis par les changements apportés à l'instrument, mobilité, souplesse et maniabilité, se sont appliqués très heureusement au traitement du strabisme. Vous allez en avoir la preuve.

Voici un malade, je le prends en juin 1906, je lui applique ma méthode.

Le premier temps consiste en la correction complète de la réfraction (astigmatisme et hypéropie totales, sous atropine). Rien à dire sur l'exécution de ce temps.

Le deuxième temps comprend « la cure de l'amblyopie, s'il y a lieu ».

Or, il y avait bien une dysopie notable à droite (5 dixièmes au lieu de 10), mais ce n'était pas suffisant pour justifier l'occlusion de l'œil fixant.

Je passai outre, et j'arrivai au troisième temps : restauration, mécanothérapie de la vision conjuguée.

Ici, je dois ouvrir une parenthèse pour expliquer la terminologie dont je me sers.

J'appelle vision *binoculaire* tout mode de vision avec deux yeux : vision *simultanée* celui où il y a perception simultanée de sensations différentes (c'est ainsi que l'entendait Parinaud). Vision *stéréopseudoscopique*, celui où il y a *fusion* des perceptions des deux yeux avec fausse projection : et je réserve le nom de *vision conjuguée* à cet état dans lequel il y a *fusion des perceptions des deux yeux avec projection correcte*. C'est, en somme, l'état normal de la vision binoculaire.

Or, la méthode diploscopique fait passer naturellement le sujet par ces trois étapes de la vision binoculaire. Elle éveille d'abord la vision simultanée, passe ensuite à la vision diplopique sans fusion d'abord, avec fusion ensuite (stéréoscopie si divergence, pseudoscopie si convergence), pour aboutir enfin à la vision conjuguée, scène ultime.

Or, avec les modèles de diploscope à éléments fixes, comportant presque tous une distance supérieure à 1 mètre la provocation de la vision simultanée est très difficile. La neu-

tralisation tenace, obstinée, se joue des prismes et de tous les artifices qu'on lui oppose. Et cela parce que dans le strabisme interne, l'image est trop loin de la macula.

Je sais que sur ce point les idées diffèrent, mais je crois celle-ci justement démontrée, par ce que je vais dire.

En effet, si vous présentez au sujet un groupe diploscopique réalisé pour la distance la plus voisine de sa convergence strabique — ce qui est possible avec mon appareil — la neutralisation cède comme par enchantement. En fait, elle ne dure jamais plus de deux séances, d'une demi-heure chacune ; quiconque a fait du diploscope sait que, relativement, c'est bien peu de chose.

Ici, j'ai donc mis mon sujet à l'appareil adapté pour la distance la plus petite, soit 10 dioptries. La neutralisation cessa très rapidement.

Mais ce qui est bien plus curieux, c'est ceci.

Toutes les étapes de la vision binoculaire furent parcourues à cette distance et en passant par tous les stades intermédiaires la vision conjuguée parfaite, à cette distance-là, bien entendu.

Je recommençai la même besogne, bien simplifiée par l'absence de neutralisation à la distance immédiatement supérieure, et j'arrivai ainsi en un temps très court à 3 dioptries. A ce moment la diplopie de loin était devenue permanente. La déviation apparente réduite à 12° environ.

Mais ce n'est pas tout, la vision conjuguée ainsi obtenue au diploscope pour les distances comprises entre *n* angles métriques (déviation primitive) et 3 angles métriques.

Cette vision se maintenait pratiquement. Le sujet lisait de près avec ses deux yeux, et la preuve, c'est que l'acuité de son œil droit passait de 5 dixièmes à 10.

C'était au 10 octobre. Le traitement commencé vers le 15 juin, interrompu en août et en septembre, n'avait pas duré deux mois.

Au moment, il devint impossible de gagner davantage. On obtint la vision conjuguée à 2 dioptries avec effort, et l'observation démontra vite que c'était l'image de l'œil droit qui s'enfuyait après un temps, variable avec l'état général et la durée des exercices.

Nous avions rendu manifeste une insuffisance d'abduction de l'œil droit confirmée par l'exploration du champ du regard (35° d'abduction à droite, 50° à gauche), l'intervention s'imposait, elle était en même temps précisée; admirablement définie.

La famille résista longtemps, sollicita l'avis d'un de nos maîtres, qui, devant ces constatations, n'hésita pas à confirmer l'indication opératoire :

L'avancement du droit externe droit.

Je le pratiquai suivant l'excellente méthode de mon maître Jocqs, méthode qui n'a donné que des satisfactions. Aussitôt la validité du muscle retrouvée, je remis le sujet au diploscope, et les dernières étapes furent immédiatement franchies sans difficulté.

Le résultat, le voici sous vos yeux.

La vision conjuguée est obtenue statiquement sans effort jusqu'à 3 mètres. Au delà, il y a une légère diplopie qui disparaît par effort à toutes les distances inférieures à 3 mètres, la vision conjuguée est réalisée. Pratiquement, le parallélisme est atteint.

Quant à la persistance du résultat — qui date déjà de 5 mois — je n'ai pas de craintes à ce sujet, j'ai restauré ainsi avec ou sans opération les visions binoculaires d'un très grand nombre de personnes : le résultat obtenu ne s'est plus jamais démenti.

L'autre cas que je vous présente s'oppose, ai-je dit, absolument à celui-là. Tandis que, dans le premier cas, il s'agit d'un strabisme avec substratum organique, réclamant par conséquent l'opération, celui-ci est un strabisme purement fonctionnel capable de guérir par le traitement mécanothérapique, et dans lequel toute intervention est formellement contre-indiquée.

Cette jeune fille est celle pour laquelle j'ai imaginé et construit mon diploscope dynamométrique, et dont j'ai présenté l'observation au congrès de 1905 de la Société française. A ce moment, cette jeune fille était guérie. A la suite d'une maladie qui dura 3 mois et pendant laquelle elle cessa de porter des verres, la diplopie reparut, et la malade, familiarisée avec ces notions, remarqua qu'elle existait avec les verres de près et de loin, sans les verres de loin seulemnt.

La gêne était telle, que l'on alla consulter un de nos confrères parisiens qui, impuissant devant cette diplopie, proposa d'intervenir.

C'est à ce moment que je revis la petite malade. Elle était myope de 9 dioptries aux deux yeux, et présentait une diplopie homonyme à grand écart.

Je la remis au diploscope suivant la méthode que j'ai exposée à la Société Française, et dans mes articles, et qui procède de la théorie même de ces strabismes.

Le myope est naturellement un convergent. S'il devient divergent, c'est parce qu'il a forcé sa convergence. Mais il a tendance à converger, et il converge pour le remotum de sa myopie, lieu où le réflexe de convergence est maximum.

Quand on corrige la myopie, c'est-à-dire qu'on reporte à l'infini ce remotum, le myope qui n'a pas conscience du changement opéré, continue à converger pour la même distance qu'autrefois. Il n'y a pas, comme disait Parinaud, parallélisme dans le déplacement des champs de convergence et d'accommodation.

Pour y remédier, je mets le myope devant l'appareil adapté devant la distance de sa myopie où j'obtiens facilement la convergence. Je mets alors un verre de 1 dioptrie devant ses yeux ; je recule l'équipage d'une distance équivalente, et ainsi en augmentant progressivement par échelons la distance de fixation et la force du verre, j'arrive à reporter à l'infini remotum d'accommodation et remotum de convergence.

C'est ce que je fis avec cette jeune fille, chez laquelle, en 8 jours, je restaurais la vision conjuguée à toutes distances depuis l'infini.

On le voit, il s'agit ici d'un strabisme purement fonctionnel. Dans ce cas, le diploscope fait merveille en peu de temps : mais dans l'un et l'autre cas, le diploscope seul nous permet d'arriver rapidement et sûrement à la guérison qui est, comme je l'écrivais en 1904, « la disparition totale et durable de la déviation avec restauration complète de la fonction binoculaire ».

M. F. Terrien. — Les deux malades que vient de nous présenter M. Bourdeaux confirment les excellents résultats que l'on peut tirer de la méthode de Rémy. Sans doute celle-ci ne peut suffire dans tous les cas, mais elle est toujours utile, et M. Rémy nous a rendu un réel service en la préconisant.

On peut chercher à perfectionner son diploscope, comme a essayé de le faire M. Bourdeaux, mais ceci n'est pas indispensable. Nous avons vu dans le service de M. le professeur de Lapersonne, entre les mains de M. Rémy lui-même, et dans mon service de l'hôpital des Enfants-Malades, des résultats identiques à ceux que nous a présentés M. Bourdeaux.

M. Bourdeaux. — Je ne m'étonne pas de l'objection de M. Terrien. J'en suis, d'ailleurs, très heureux.

J'en suis heureux, parce qu'elle me permet de rendre une fois de plus à Rémy, l'inventeur du diploscope, l'hommage qui lui est dû. Je n'ai jamais manqué de lui attribuer tout

ce qui, dans cette voie nouvelle, lui revenait. Je me félicite d'avoir l'occasion de le faire du haut de cette tribune et devant votre Société.

Mais ceci n'enlève rien à ce que je viens de dire et n'empêche pas les résultats que je vous ai montrés de témoigner en faveur d'un appareil qui, si son principe n'est pas nouveau, a été adapté par moi à de nouvelles fonctions.

Maintenant, je ne m'étonne pas que M. Terrien n'aperçoive pas de prime abord les différences qui existent entre les deux instruments et la manière de les utiliser.

Ce n'est qu'après une pratique longue et approfondie de l'un que l'on peut apprécier la supériorité de l'autre.

De cette supériorité, je n'en donnerai ici sur-le-champ que deux preuves.

J'ai expliqué comment, dans le strabisme interne, je procédais, pour supprimer la neutralisation, et comment j'y réussissais en un maximum de deux séances d'une demi-heure. Je n'ai pas souvent vu pareil résultat avec le grand instrument de Rémy, mais, ce que j'ai vu avec lui, ce furent des neutralisations rebelles qui firent abandonner la cure commencée.

Quant au traitement de la convergence des myopes, pour lequel le modèle dynamométrique a été conçu, je ne crois pas qu'on puisse le réaliser autrement. Je sais qu'on a prétendu y arriver avec des prismes.

Or, avant de combiner mon appareil, j'avais essayé les prismes, et tous les artifices possibles et connus. Sans arriver à un résultat, nous avions peiné pendant un temps que cette jeune fille va vous dire : quatre ou cinq mois au moins.

Et avec la méthode que j'ai succinctement rappelée, tout à l'heure, basée sur l'emploi de l'appareil à combinaisons multiples et à distances variables, la guérison n'a demandé que huit jours.

Je ne crois pas qu'il soit besoin d'ajouter de commentaire à cette simple comparaison.

Sur le minimum d'aptitude visuelle des conducteurs d'automobile (suite et fin de la discussion) (1). — M. Morax. — Il importe, je crois, que la Société d'ophtalmologie se prononce sur la question qui lui a été soumise. Je me rappelle qu'à l'instigation de notre confrère, le Dr Roche, de Marseille, nous avions chargé MM. Antonelli, Sulzer et Du-

(1) Voir comptes-rendus de la Société d'ophtalmologie de Paris. Séance de décembre 1907 et 4 février 1908.

boys de Lavigerie, de nous donner les conclusions qui serviraient de base à la discussion.

Je me rappelle que cette commission proposait d'exiger de tout candidat à l'examen de capacité de la conduite des automobiles :

1° La vision des deux yeux ;

2° La vision minimum de 0,2 pour chaque œil et sans verres correcteurs ;

3° Le champ visuel intact des deux côtés et la motilité oculaire intacte.

Permettez-moi de reprendre point par point, ces différentes propositions, en rappelant les objections ou confirmations qui y ont été apportées.

De la manière dont la question nous est présentée, il semble résulter que nous demanderions que seuls puissent conduire des automobiles les chauffeurs présentant ces conditions visuelles minima.

Cette conclusion a effarouché quelques confrères, qui se sont faits les défenseurs des chauffeurs borgnes ou de vision réduite. Kalt, Monthus, Terrien, estiment que l'acuité visuelle importe peu, et que nous ne devons pas priver ces déshérités de la vision du plaisir de conduire les automobiles.

Si nous pouvions établir par des statistiques qu'ils ont été par le mauvais état de leur vision, les principaux fauteurs de désastres, nous serions certes autorisés à demander contre eux une limitation de leur libre arbitre. Mais nous n'avons pas les documents nécessaires à cette démonstration, et, les eussions-nous, que nous ne réussirions sans doute pas de longtemps à faire admettre notre demande par les législateurs. Songez donc combien nous sommes désarmés contre ceux qui exposent leurs concitoyens à des contaminations de toute sorte.

Je crois donc qu'il serait vain de notre part de présenter la question sous cette forme et d'émettre un vœu restrictif de la liberté qu'a tout chauffeur d'écraser son prochain. Mais je suis fermement persuadé qu'il importe que nous nous prononcions, et que nous adoptions partiellement tout au moins les conclusions de notre commission.

Voici pourquoi : Nous pouvons répartir les chauffeurs en deux catégories : les chauffeurs propriétaires, les chauffeurs dépendant d'une compagnie de transport. Je ne crois pas que nous réussissions jamais à empêcher un propriétaire d'automobile, quelque défectueuse que soit sa vision, à conduire

sa machine ; mais, s'il a des accidents, il aura recours à son assurance. Celle-ci pourra fort bien élever sa prime en raison directe de la défectuosité de la vision du chauffeur propriétaire. C'est elle qui pourrait exiger de l'assuré un examen visuel et une aptitude fonctionnelle déterminée. Notre vote pourra donc intéresser les compagnies d'assurance. C'est, je crois, à considérer.

Quant aux chauffeurs dépendant de compagnies de transports, ces compagnies pourraient fort bien leur faire subir un examen visuel comme les compagnies de chemins de fer font subir à leurs employés un examen visuel. Si cet examen fonctionnel est exigé, c'est que les compagnies ont reconnu qu'elles courraient des risques plus grands avec des agents pourvus d'une mauvaise acuité ou d'une mauvaise perception chromatique, qu'avec des agents à capacité visuelle normale.

Je me proposerai donc pour rallier les confrères qui craignent une limitation à la liberté individuelle, de formuler le vœu de la manière suivante :

La Société d'ophtalmologie de Paris estime que l'on doit tenir compte des risques créés par la mauvaise vision des chauffeurs d'automobile. Ces risques sont d'autant plus grands que le champ visuel est plus limité.

En dehors de la commission, M. Terrien s'est nettement prononcé dans ce sens.

Pour réduire ces risques le plus possible, on exigera du conducteur d'automobile :

La vision des deux yeux, le champ visuel intact des deux côtés, et la motilité oculaire normale.

Quant à l'acuité visuelle, je me rallierai volontiers à l'opinion de ceux qui lui accordent une importance secondaire (Sauvineau, Kalt, Sœderlindh), et je vous proposerai de ne réclamer le retrait de l'autorisation de conduire qu'aux chauffeurs fauteurs de sinistre dont il serait établi que l'acuité visuelle est défectueuse.

M. Sauvineau propose l'adjonction aux vœux formulés de la proposition suivante :

En cas de diminution de l'acuité visuelle, les chauffeurs devront porter des verres correcteurs donnant une vision minimum de 1/2 pour un œil et de 1/4 pour l'autre œil.

Les différentes parties de ce vœu sont adoptées à l'unanimité par la Société. Il sera adressé aux pouvoirs publics. En voici la rédaction définitive.

La Société d'ophtalmologie de Paris estime que l'on doit tenir compte des risques créés par la mauvaise vision des

chauffeurs d'automobile. Ces risques sont d'autant plus grands que le champ visuel est plus limité. Pour réduire ces risques le plus possible, on exigera des conducteurs d'automobile : la vision des deux yeux, le champ visuel intact des deux côtés, et la motilité oculaire normale. En cas de diminution de l'acuité visuelle, les chauffeurs devront porter des verres correcteurs donnant une vision minima de 1/2 pour un œil et de 1/4 pour l'autre œil.

M. de Lapersonne déclare vacante une place de membre correspondant étranger.

Election d'un membre titulaire.

Au troisième tour, MM. Galezowski et Duclos, 8 voix; M. Joseph, 1 voix.

L'élection est remise à un mois.

Election d'un membre correspondant. M. Bettremieux est élu.

La séance est levée.

BIBLIOGRAPHIE

V

Sur le glaucome secondaire à la luxation du cristallin, contribution anatomo-pathologique, par Carlini (Livorno). (*Annali di Ottalmologia*, vol. XXXVI, 1907, fasc. 9 à 11, pp. 605 à 609 avec une planche de microphotographies.) — La conclusion du travail de Carlini, après l'exposé clinique et anatomo-pathologique de son cas, serait que, pour certains glaucomes secondaires à la luxation du cristallin, il faut admettre une pathogénie mixte ou complexe. La soudure irido-cornéenne, ou tout au moins des lésions de l'angle irien portant entrave à l'excrétion, représentent néanmoins l'élément indispensable, sinon le premier en ordre de temps, pour que l'hypertension glaucomateuse puisse s'établir. — A. Antonelli.

Extraction d'un cysticerque du vitré, par A. Bocchi (Cremona). (*Annali di Ottalmologia*, vol. XXXVI, 1907, fasc. 12, p. 938.) — Chez un enfant de 8 ans Bocchi a pu extraire, par incision des membranes, une vésicule de cysticerque logée dans la partie inférieure du fond de l'œil. L'injection de quelques gouttes de sublimé (1 :2000) et l'électrolyse

n'avaient pas réussi à tuer le parasite, à cause de la difficulté d'embrocher la vésicule avec l'aiguille. Pour éviter la perte du vitré, qui était liquéfié à un degré extrême, l'auteur eut la bonne idée de pratiquer l'incision longitudinale supéro-interne, aspirer une bonne quantité de vitré, qu'il conserva dans la seringue en verre au bain-marie, et qu'il injecta de nouveau, après avoir extrait la vésicule à la pince et après avoir resserré les points de suture des membranes. Réaction très modérée ; hémorragie dans le vitré, par la suite résorbée ; conservation du globe, avec tension normale et vision des mouvements de la main à 30 cm. de distance. — A. ANTONELLI.

Contribution à l'étude de l'irido-cyclite ; hypopion pigmenté et embolies pigmentées de l'angle irien, par G. PERROD (Turin). (*Annali di Ottalmologia*, vol. XXXVI, 1907, fasc. 6 à 8, pp. 632 à 641, avec une planche). — La contribution de Perrod est intéressante, surtout au point de vue pathogénique des cas de glaucome secondaire, ou de syndrome glaucomateux suivant de près les uvéites de différente nature. — A. ANTONELLI.

Les altérations congénitales de la choroïde, de la région ciliaire et de l'iris, par A. BERTOZZI (Florence). (*Annali di Ottalmologia*, vol. XXXVI, 1907, fasc. 6-7-8, pp. 391 à 550, avec 11 figures intercalées.) — La longue monographie (thèse d'agrégation) de Bertozzi est une étude systématique des *restes de membrane pupillaire persistante, de l'iridérémie congénitale, de la polycorie, discorie et corectopie, de l'ectropion congénital de l'uvée irienne* au bord pupillaire, des *kystes congénitaux de l'iris, du colobôme*, de la dépigmentation uvéenne, diffuse (*albinisme*) ou localisée (*vitiligo de l'iris*), de l'*étérophtalmos* ou *étérochromie irienne, des taches pigmentées ou nævi de l'iris*, des soi-disant *lettres ou chiffres de l'iris, des iritis congénitales*. En ce qui concerne le corps ciliaire, l'auteur étudie le *colobome, les états atrophiques ou les suites de cyclite intrauterine ;* quant à la choroïde, les *colobomes, typiques et atypiques* dans leurs différentes formes, l'*aplasie choroïdienne congénitale* (très rare), l'*angiome congénital*, l'*albinisme du fond de l'œil*, la *mélanose, les choroïdites congénitales* (formes bien caractérisées, en foyer, et formes rudimentaires, plus ou moins diffuses).

Huit observations personnelles, avec figures, précédent le résumé et les considérations, qui permettent à l'auteur de faire ressortir qu'il est impossible d'attribuer une pathogé-

nie identique à toutes les altérations congénitales du tractus uvéal ; que, néanmoins, la pathogénie inflammatoire (processus pathologiques de la vie intrautérine) est la plus justifiée dans la majorité des cas, et que les tares morbides ou les états infectieux des parents jouent un rôle beaucoup plus important que l'hérédité proprement dite.

Une longue bibliographie termine ce travail, qui ne se prêterait pas au résumé de ses différents chapitres, mais qui devait être signalé aux oculistes voulant publier des mémoires sur le même sujet. — A. Antonelli.

LIVRES NOUVEAUX

La sérothérapie dans les infections oculaires graves (sérum antidiphtérique), par le Dr Teulières, Thèse Bordeaux, 1907. — Teulières a continué les recherches de Rœmer, Darier, Calderano, Rimovitch. Il s'est servi du sérum antidiphtérique, et dans un cas, du sérum antitétanique. Il pratique des injections sous-cutanées de 10 ou 20 centimètres cubes, répétées plus ou moins fréquemment ; il est important de faire ces injections le plus tôt possible après le début de l'infection.

Teulières conclut que la sérothérapie anti-diphtérique calme les douleurs, arrête la marche de l'infection, aide à la résorption des infiltrations et des exsudats, et à la réparation des tissus. Le sérum antidiphtérique a donc les mêmes propriétés que le sérum antipneumococcique, et il a sur celui-ci l'avantage d'être très répandu et d'offrir toutes les garanties de pureté.

NÉCROLOGIE

Nous avons le regret d'apprendre la mort du professeur Snellen, décédé le 18 janvier 1908, à l'âge de 73 ans. Il avait été l'assistant, puis le collaborateur, de Donders, et avait occupé la chaire d'ophtalmologie à l'Université d'Utrecht.

Parmi ses travaux, il faut citer ses échelles pour la détermination de l'acuité visuelle, le chapitre sur la physiologie de l'œil qu'il écrivit dans le *Græfe Sœmisch* en collaboration avec Landolt. En 1896, il publia un important travail sur la vision et la perception rétinienne.

Le Gérant : Félix Alcan.

Paris. — Imprimerie A. Davy, 52, rue Madame. — *Téléphone.*

LES YEUX DES ÉPILEPTIQUES

EN DEHORS DES ACCÈS (1)

PAR MM.

A. RODIET,
Médecin de l'Asile St-Yon.

P. PANSIER,
Ancien chef de clinique ophtalmologique à la Faculté de Montpellier.

F. CANS,
Interne de l'Asile de Mondevergues.

TROUBLES DE LA VISION DES COULEURS

Ces troubles peuvent s'observer chez les épileptiques dans l'intervalle des attaques, sous leurs trois formes :

Chromatopseudopsie ou daltonisme, c'est-à-dire erreur dans la perception des couleurs.

Dyschromatopsie : difficulté à reconnaître les couleurs et erreur sur un certain nombre de nuances.

Achromatopsie, soit complète, soit partielle, suivant que le malade ne distingue plus du tout les couleurs ou bien qu'il en reconnaît encore un certain nombre.

De même que pour l'amblyopie, si la vision des couleurs est altérée dans le cas d'épilepsie, il ne peut s'agir ici que de la chromatopseudopsie survenant isolément et indépendamment de toute lésion de la rétine ou du nerf optique dans le cours des maladies de l'encéphale. Car, dans le cas de convulsions épileptiformes, chez un tabétique, par exemple, ou un paralytique général atteint d'ictus, ce n'est pas au syndrome épilepsie qu'on devra rattacher l'achromatopsie qui peut se produire, mais à l'atrophie de la papille qu'on observe parfois au cours du tabes et de la paralysie générale.

(1) Voir le n° 3 du *Recueil d'Ophtalmologie.*

Ainsi considérées en dehors de toute lésion ophtalmoscopique, les troubles de la vision des couleurs sont intimement liés à l'hémianesthésie. En effet. il est rare que l'hémianesthésie ne s'accompagne pas d'une perversion plus ou moins marquée de la vision des couleurs, en même temps que de l'affaiblissement des autres sens spéciaux.

M. Magnan (1), qui a bien étudié la forme hémianesthésique de l'alcoolisme chronique, a noté en même temps la dyschromatopsie qui l'accompagne, et M. Debove, dès 1899, a publié une observation d'hémiplégie saturnine recueillie dans le service de M. Proust, et dans laquelle il y avait perte de la vision des couleurs centrales et conservation relative des couleurs périphériques.

L'amblyopie toxique (nicotino-alcoolique), lorsque l'affection est développée depuis un certain temps et que, par suite de l'intempérance continue du malade, elle a acquis un certain degré, coïncide avec une dyschromatopsie portant surtout sur le rouge et le vert, trouble qui peut s'étendre à tout le champ visuel, alors qu'au début, il est toujours limité à la région maculaire.

Il en est de même dans l'amblyopie diabétique qui n'est peut-être, d'après Morax (2) qu'une amblyopie nicotino-alcoolique chez un diabétique.

D'autre part, la névrose hystérique s'accompagne souvent d'hémianesthésie oculaire, et par suite, de dyschromatopsie.

Or, les troubles de la perception des couleurs observés dans les intoxications (alcoolique, saturnine), présentent un caractère commun bien mis en valeur par Charcot : la similitude avec les troubles de même nature d'origine hystérique.

Et cette remarque s'applique aussi à la dyschromatopsie observée chez les épileptiques.

(1) Magnan. Leçons sur l'épilepsie, 1882.

(2) Morax et Brun. Troubles de la vision. Traité de pathologie mentale (Ch. Bouchard) 1904.

Le procédé le meilleur à utiliser pour rechercher les troubles de la vision des couleurs est celui de Holmgreen. Il consiste à placer sous les yeux du malade des échevaux de laine de différentes couleurs, à en mettre un dans les mains du sujet et à le prier de grouper autour de cet écheveau toutes les couleurs de même nuance. Un individu qui n'a pas de troubles chromatiques constitue ces groupes avec facilité ; un daltonien, au contraire, se trompe à chaque instant.

Pichon a trouvé cinq fois l'achromatopsie recherchée par lui chez 70 épileptiques :

Féré a trouvé 22 épileptiques qui ne voyaient pas les nuances claires du *rouge*, qu'ils appelaient *jaune*. Cet auteur ajoute en présentant ses propres recherches, que la dyschromatopsie, signalée par Thomsen, Seppili (1), d'Abundo, Bianchi (2) et Pichon, est fréquente chez les comitiaux, même en dehors des paroxysmes. Assez souvent, les malades paraissent voir les couleurs mélangées de noir : pour quelques-uns, tous les objets paraissent teintés en : brun, marron, gris.

Finkelstein (3) fait valoir que ces anomalies ne sont pas spéciales aux épileptiques.

Erythropsie. — Le trouble que Hilbert (4) a signalé chez les hystériques sous le nom d'érythropsie, et qui consiste en une teinte uniformément rouge, que prennent tous les objets, n'a pas été signalée au cours de l'épilepsie, soit générale, soit partielle, soit avant la crise, soit après les accès. Il ne s'agit pas, bien entendu, de ces hallucinations colorées, vision d'hommes rouges, de sang, qui précèdent les paroxysmes, comme dans nos observations 5, 15.

(1) Seppili. Recherche sul sangle negli alienati. (*Revista sperimentale di frantatrà*, 1882.)

(2) Bianchi. *Archivio di psychiatria*, 1886, t. VII, p. 387.

(3) Finkelstein. *Neurol. Centralblatt*, 1885, p. 14.

(4) Hilbert. Deux cas d'érythropsie avec intégrité des milieux réfringents. (*Klin. monatsbl.*, nov. 1891.)

Aberrations visuelles. — On appelle ainsi des phénomènes oculaires du même genre que l'érythropsie et plus fréquents aussi chez les hystériques que dans la névrose épileptique. Ce sont :

L'*oxyopsie*, exagération de l'acuité visuelle, le somnambulisme, la catalepsie.

La *chrupsie*, vision colorée des objets.

La *mégascopie ou macropsie*, agrandissement des objets : une montre est vue de la grandeur d'une roue de voiture.

La *micropsie*, le rapetissement des objets.

La *polyscopie*, ou multiplication des objets.

La *métamorphopsie*, ou vue d'objets déformés.

La *nyctalopie*, ou cessation de la vue diurne avec conservation de la vue dans l'obscurité.

L'*héméralopie*, c'est-à-dire la vision diurne et la cécité nocturne.

L'*eutopsie ou myodosopsie*, où le malade se figure voir des objets dans son œil.

Enfin, la *photopsie* simple ou avec figures entoptiques est une sensation de lumière qui ne correspond pas à la lumière réelle ; on l'observe dans presque toules les affections encéphaliques.

Si les paroxysmes sont souvent précédés d'illusions et d'aberrations de la vue, ces troubles peuvent aussi se présenter chez les épileptiques en dehors des accès convulsifs et vertigineux. C'est ainsi qu'un malade de Féré voit, de temps en temps, les objets qui l'entourent, grossir démesurément.

Cette sensation qui ne dure que quelques secondes, *n'est jamais suivie d'accès.*

Un autre a la sensation que tout ce qui est auprès de lui s'éloigne, illusion tantôt *isolée*, tantôt suivie d'un accès convulsif. Et l'auteur de ces observations fait remarquer que ces illusions et aberrations déterminent presque constamment un état émotif pénible et angoissant pour le malade.

En ce qui concerne la polyopsie, elle a été notée par Ord chez un épileptique, mais son observation paraît devoir rentrer dans le cadre de l'hystérie. En effet, on constate d'abord chez son malade des attaques d'épilepsie avec monoplégie gauche et hémianesthésie, rétrécissement du champ visuel et achromatopsie. L'amblyopie augmenta jusqu'à la cécité complète, puis disparut.

Ces symptômes ressemblent trop aux troubles oculaires constatés chez les hystériques, pour qu'on ne soit pas tenté de mettre en doute le diagnostic d'épilepsie.

Nous avons examiné, dans l'intervalle des crises, les yeux de 50 malades atteints d'épilepsie essentielle.

Cet examen a été répété plusieurs fois dans l'année. Parmi ces observations, nous avons choisi les plus intéressantes :

Observation I. — *Epilepsie essentielle : vertiges, absences.*

Mah..., âgé de 35 ans, est interné pour la deuxième fois le 31 mai 1902. Il est atteint d'épilepsie avec crises fréquentes. A la suite d'excès alcooliques, Mah... a présenté un accès délirant avec hallucinations auditives et visuelles, idées de persécution et accès d'excitation, dont les moindres détails lui échappent ensuite. Traitement bromuré : 2 à 4 grammes par jour.

Examen le 15 *février* 1906. — La sensibilité extra-oculaire est normale, sauf pour la conjonctive bulbaire qui est le siège d'une anesthésie complète.

Les deux pupilles sont, par une intensité moyenne d'éclairage, en léger myosis, 2 mm. environ. La réaction lumineuse est normale, peut-être un peu vive. Le réflexe accommodateur existe, mais il est peu marqué en raison du myosis.

La motilité du globe oculaire, en équilibre parfait à l'état statique, s'exécute de façon convenable dans tous les sens. Pas de nystagmus ni d'exophtalmie.

L'acuité est : V. O. D. = 1, V. O. G. = 4/5.

Les limites du champ visuel sont les suivantes :

ŒIL DROIT	BLANC	BLEU	ROUGE	VERT
—	—	—	—	—
Haut	55	50	48	45

ŒIL DROIT	BLANC	BLEU	ROUGE	VERT
Bas	67	65	62	50
C. nasal	65	58	50	40
C. temporal	87	81	78	55
C. inter supéro-nasal	58	»	»	»
C. inter supéro-temporal	70	»	»	»
C. inter inféro-nasal	48	»	»	»
C. inféro-temporal	85	»	»	»

ŒIL GAUCHE	BLANC	BLEU	ROUGE	VERT
Haut	60	50	44	41
Bas	66	60	55	49
C. nasal	62	58	55	37
C. temporal	82	80	75	51
C. inter supéro-nasal	55	50	»	»
C. inter supéro-temporal	68	66	»	»
C. inter inféro-nasal	54	50	»	»
C. inter inféro-temporal	80	74	»	»

Au premier abord, on constate que les cercles des couleurs ne se chevauchent pas, n'empiètent pas les uns sur les autres. Pas d'inversion des cercles.

Nous notons des encoches périphériques, une sur le côté inféro-nasal pour l'O. D. ; d'autre part, pour l'O. G., sur les côtés supéro-nasal et inféro-nasal. Nous savons que ce serait là, d'après les auteurs, un caractère du champ visuel des épileptiques.

Pas de dyschromatopsie.

Observation II. — *Epilepsie.*

Mlle Reb... entre à l'asile le 24 février 1906. Elle est âgée de 35 ans. On l'a internée à la suite de crises épileptiques avec délire consécutif.

Aucun commémoratif ni renseignement d'aucune espèce sur son compte. Dans un accès de délire, cette malade, qui était domestique chez un boucher, a pris un hachoir, et en a frappé son avant-bras gauche qui est mutilé et presque broyé ; elle porte, en outre, à son entrée, une plaie non pansée de 5 centimètres de longueur à la nuque. 3 jours après l'entrée, malgré la désinfection rigoureuse et le pansement antiseptique des plaies, invasion de tétanos. Grâce à des injections antitétaniques à haute dose et souvent ré-

pétées, au chloral à très haute dose, la malade guérit après être restée plus d'un mois complètement tétanisée avec du trismus et de la fièvre. L'amputation de l'avant-bras gauche est pratiquée, dès les premiers jours de l'internement.

Les crises épileptiques sont très fréquentes.

10 *août* 1906. — Pas de crise de la journée. Reb... est visiblement emmétrope. Fond d'œil normal des deux côtés, avec une tache pigmentaire noirâtre de la rétine du côté interne, plus marquée dans l'œil gauche que dans l'œil droit.

20 *décembre* 1906. — Pas de crises depuis deux jours, pas de KBr. Pupilles à 3 mm., réactions normales.

ŒIL DROIT	BLEU	ROUGE	VERT
Haut	35	32	30
Bas	45	41	30
Nasal	41	36	33
Temporal	74	67	41
C. inter supéro-nasal	38	35	»
C. inter supéro-temporal	50	47	»
C. inter inféro-nasal	40	37	»
C. inter inféro-temporal	65	58	»

ŒIL GAUCHE	BLEU	ROUGE	VERT
Haut	31	27	26
Bas	42	39	29
Nasal	36	31	30
Temporal	64	61	46
C. inter supéro-nasal	41	30	»
C. inter supéro-temporal	52	41	»
C. inter inféro-nasal	38	35	»
C. inter inféro-temporal	64	60	»

En somme, rétrécissement concentrique marqué pour le bleu et le rouge. Encoches pour le bleu dans l'O. G.

Conclusions. — Chez cette malade, nous notons en dehors des crises, pupilles à 3 mm., réactions normales, fond d'œil normal.

Après la crise : congestion veineuse du fond de l'œil, champ visuel concentriquement rétréci avec encoches périphériques pour le bleu dans l'O. G.

Observation III.

Mme Oz..., âgée de 36 ans, est entrée à l'asile en 1897.

Crises fréquentes d'épilepsie avec perte de connaissance absolue. A plusieurs reprises, elle est tombée dans le feu ; une fois, elle fut repêchée dans une rivière où elle était tombée pendant une attaque.

5 *octobre* 1906. — Léger astigmatisme hypermétropique vertical ; fond d'œil normal.

17 *décembre* 1906. — Pas de crises depuis plusieurs jours, néanmoins insensibilité conjonctivale et palpébrale, sensibilité cornéenne très émoussée. Pupille à 4 mm. ; réflexes normaux.

Observation IV

L..., né le 30 mai 1881, entre à l'asile 12 mai 1896. Père et mère très nerveux, sœur morte de « convulsions ».

Jusqu'à l'âge de 8 ans, intelligence normale, pas de convulsions. A cette époque, il tombe à l'eau, en éprouve une grande frayeur et quelques jours après apparaissent ses premières crises qui deviennent de plus en plus violentes et fréquentes par la suite.

Symptômes nets de dégénérescence physique : asymétrie faciale, prognathisme, voûte palatine ogivale, implantation vicieuse des dents, front étroit. Au point de vue mental, arrêt complet de développement intellectuel. Le malade ignore les notions les plus élémentaires de temps et de lieu ; il ne reconnaît plus les lettres de l'alphabet, qu'il lisait à 8 ans.

Les crises sont très violentes et classiques. Leur fréquence oscille entre 8 et 24 par mois, sans compter quelques vertiges.

En mars 1906, sans cause apparente et bien qu'il suive régulièrement le traitement bromuré (2 à 4 gr. par jour), le malade entre en état de mal. Le 19, il présente, de minuit à 11 heures du matin, 15 crises très violentes sans intervalles lucides. Pouls rapide : T. rectale : 38°2.

Traitement par la ponction lombaire. Hypertension énorme. Ponction de 20 centimètres cubes.

Les crises deviennent moins nombreuses, puis 2 jours après, nouvel état de mal. Ainsi, dans 25 jours, se reproduisent 5 recrudescences traitées chacune par une ponction de 20 centimètres cubes. A chaque ponction survient une amélioration considérable et un répit de quelques heures qui permet au malade de mieux résister et de sortir sain et sauf de cet état de mal prolongé.

28 *septembre* 1906. — Pas de crise. Légère hypermétropie. Pupilles à 4 mm., réactions normales.

O. D., fond d'œil névritique, papille floue, vaisseaux petits, choroïde pigmentée irrégulièrement.

O. G., croissant d'atrophie choroïdienne interne, vaisseaux plus volumineux qu'à droite, fond d'œil moins gris que de l'autre côté.

26 *janvier* 1907. — Etat de mal, ce matin 8 ou 9 crises. A 2 heures de l'après-midi, stertor. Dilatation pupillaire 5 mm., pas de réactions. Anesthésie cornéenne et conjonctivale. Conjonctive vivement injectée.

Le fond de l'œil est le siège d'une congestion intense. Névrite et vaisseaux énormes, sinueux, rétine rouge.

Ainsi donc, chez cet épileptique *en état de mal*, on note de la congestion de la conjonctive et du fond de l'œil, une mydriase qui se maintient sans réactions pupillaires et une anesthésie cornéenne complète.

En dehors de l'état de mal et de tout paroxysme, légère dilatation pupillaire, 4 mm. avec réactions correctes, mais le fond de l'œil conserve un état névritique, dû probablement aux congestions répétées et marquant probablement une des dernières étapes de la marche vers l'atrophie.

Observation V

Mlle de R. de C..., entrée le 15 décembre 1903 à l'asile venant de la maison d'épileptiques de la Teppe à Tain (Drôme). La malade est âgée de 33 ans.

On n'a pu la garder à la Teppe où elle était depuis deux ans, à cause d'accès d'agitation avec hallucinations et délire incohérent, qui seraient survenus tout à coup à la suite de crises répétées.

Nous n'avons sur cette malade, dont la famille habite le Brésil, que des renseignements très incomplets au point de vue de l'hérédité et des antécédents pathologiques personnels. Depuis qu'elle est à l'asile, Mlle de R... est sujette à de fréquentes attaques d'épilepsie, qui se produisent surtout au moment des règles.

Aucune aura perçue par la malade ou observée par son entourage, ne permet de prévoir la crise. Toutefois, une légère surexcitation marque la période où apparaissent ces crises. Troubles de la vision mal définis, et non en rapport direct avec les paroxysmes. La chute, qui s'accompagne d'un cri rauque et de pâleur de la face, se fait en n'importe quel endroit. La malade s'est blessée plusieurs fois en tombant et une fois même, elle s'est brûlée profondément un bras. Les

phases convulsives de l'attaque sont classiques. — Période de stertor qui dure quelques minutes. — Ensuite, l'accès passé, amnésie et obnubilation profonde accompagnant une fatigue générale. En même temps que ces phénomènes d'obstusion et d'asthénie, on note des hallucinations visuelles avec des réactions très violentes. Mlle de R... qui est d'ordinaire très calme et apathique plutôt, présente à ce moment des accès de violence pendant lesquels elle frappe les autres malades ou les infirmières avec ses poings, ses souliers ou tout autre objet qu'elle trouve à sa portée.

Premier examen, au point de vue oculaire, *le 25 mai* 1906. Pas de crises depuis plusieurs jours. KBr : 3 grammes.

O. D. Astigmatisme combiné très léger, myopique et hypermétropique, suivant les axes. La rétine est grisâtre, les vaisseaux très normaux, l'excavation physiologique très marquée

O. G. de même pour la réfraction, papille en puits par suite de la grande profondeur de la cavité physiologique, pigmentation choroïdienne interne très marquée (syphilis héréditaire ?) La malde accuse une bonne vue : V. D. D. G. = 1 sensiblement.

Diamètre des pupilles ordinaires : 3 mm.

Sensibilité : obtuse au niveau de la conjonctive bulbaire, un peu plus vive au niveau de la conjonctive palpébrale, exquise sur la cornée.

Réaction accommodative normale.

Le réflexe photomoteur existe, mais il se produit le phénomène de l'hippus.

Pas de micropsie, ni de mégalopsie, Les mouvements des globes s'accomplissent facilement. Légère enophtalmie, due très vraisemblablement à l'état de maigreur du sujet.

10 *août* 1906. — Pas de crises depuis une quinzaine de jours que la malade est soumise au traitement par une spécialité « la poudre de Cassarini ». L'examen de la réfraction et du fond de l'œil donne à peu près les mêmes résultats que précédemment, sauf un léger trouble du vitré dans l'O. G.

Pas de troubles subjectifs.

Pas de dyschromatopsie.

Pupilles de dimensions normales, avec réactions vives.

10 *novembre* 1906. — Nous voyons Mlle de R... à la fin d'une crise, pendant la période de stertor.

La cornée et la conjonctive sont insensibles, Cette dernière est injectée. Les pupilles, égales, sont dilatées à 4 mm. Elles réagissent, mais paresseusement.

Observation VI

Mlle Gi... entrée à l'asile, le 12 décembre 1887. Actuellement âgée de 40 ans. Crises épileptiques fréquentes.

2 *août* 1906. — Astigmatisme myopique horizontal, atteignant 2 D. dans l'O. D. et 5 D. dans l'O. G.

O. D. névrite ; la papille se confond absolument avec la rétine, on la soupçonne à sa teinte plus claire et blanchâtre. Gros vaisseaux.

O. G. Staphylome postérieur. Pigmentation irrégulière de la rétine ressemblant à de la choroïdite.

10 *août* 1906. — Crise 2 heures avant l'examen. Mydriase, réactions paresseuses.

O. D. névrite optique, mais la teinte de la papille a pâli.

O. G. pâleur papillaire, pulsations de la veine centrale, congestion veineuse légère.

8 *octobre* 1906. — Pas de crise de la journée.

Myosis très prononcé. Réactions pupillaires peu visibles. Même état du fond de l'œil que précédemment.

20 *décembre* 1906. — Crise hier ; pas de KBr depuis longtemps. Pupilles à 3 mm. Réaction accommodative normale. La réaction lumineuse est très vive, le rétrécissement atteint brusquement 1 mm., le retour à l'ouverture ordinaire se fait au contraire fort lentement.

29 *décembre* 1906. — Crise à midi et demi. Examen à 2 h. Sensibilité extraoculaire normale.

O. D. papille floue, peu nette, gros vaisseaux.

O. G. papille présentant un aspect d'atrophie blanche. Anémie rétinienne. Vaisseaux filiformes.

Observation VII

Mlle Ta..., entrée à l'asile le 27 janvier 1891, à l'âge de 17 ans, pour épilepsie avec accès de violence, après les paroxysmes.

Jusqu'à l'âge de 7 ans, rien de pathologique. A ce moment surviennent ses premières crises, à l'occasion d'une frayeur. Deux hommes l'auraient mise sur une voiture et elle aurait eu peur qu'on l'enlève à ses parents : le soir même, elle avait trois crises coup sur coup. Ces crises ne s'atténuent pas jusqu'à 17 ans, où elle-même demande à entrer à l'asile.

Depuis qu'elle est entrée, malgré un traitement bromuré intensif (6 gr. par jour), les attaques se sont toujours produites aussi nombreuses, tantôt franches, tantôt réduites à

de simples vertiges. Ces accès présentent tous les caractères de l'attaque épileptique pure. Pas d'hérédité nerveuse ni d'alcoolisme chez les ascendants. Coxalgie droite, claudication.

La sensibilité oculaire et périorbitaire est normale, un peu obtuse sur la conjonctive bulbaire.

Pupille à 3 mm., réactions correctes.

Acuité visuelle V. O. D. = 2/3 ; V. O. G. = 1.

Champ visuel incomplètement pris par suite de l'indocilité du sujet.

ŒIL DROIT	BLANC	BLEU	ROUGE	VERT
Haut	69	54	45	»
Bas	68	56	51	»
C. interne	59	50	46	»
C. externe	75	63	60	»

ŒIL GAUCHE	BLANC	BLEU	ROUGE	VERT
Haut	71	52	»	»
Bas	72	64	»	»
C. interne	60	51	»	»
C. externe	86	74	»	»

En somme, champ visuel à peu près normal, peut-être un peu rétréci du côté externe pour l'O. D.

Après l'attaque : légère amblyopie, mydriase, paresse pupillaire, névrite optique et congestion rétinienne. Parfois ecchymoses et œdème des paupières.

En dehors des attaques, sensibilité anormale dans la zone oculaire. Pupille à 3 mm. avec réactions normales.

V. O. D. = 2/3.

V. O. G. = 1.

Observation VIII

Mlle Av... entre le 20 avril 1902 à l'asile pour épilepsie. Elle est âgée de 31 ans.

Attaques fréquentes avec délire consécutif et accès de violence. Certains accès sont à forme procursive. Les crises sont souvent remplacées par des vertiges. Les crises auraient débuté dès le plus jeune âge, mais, depuis quelques mois, la malade est plus violente. Pas de renseignements sur les antécédents.

5 *octobre* 1906. — L'examen de la réfraction révèle un léger degré d'astigmatisme mixte pour les deux yeux.

L'ophtalmoscope nous montre : O. D., névrite optique, pigmentation choroïdienne, noirâtre, vaisseaux volumineux.

O. G. papille floue, à contours indécis, veines plus volumineuses qu'à droite.

Le 12 *décembre* 1906. — Pas de KBr depuis deux semaines, 2 crises hier, 1 vertige ce matin.

A 2 heures de l'après-midi, nous prenons le champ visuel pour l'O. D. seulement (la malade éprouve de la fatigue et ne peut supporter un examen plus long).

ŒIL DROIT	BLANC	BLEU	ROUGE	VERT
Haut	51	46	38	28
Bas	70	64	52	39
C. nasal	64	57	47	32
C. temporal	85	74	67	49
C. supéro-nasal	53	»	40	31
C. supéro-temporal	71	69	63	34
C. inféro-nasal	57	56	51	32
C. inféro-temporal	87	»	61	47

En somme, champ visuel de dimensions normales, sans particularités.

Le 20 *décembre* 1906. — Crise il y a une demi-heure, assez courte. Myosis : pupille 2 mm. 1/2, réaction accommodative imperceptible, réflexe lumineux très vif. Conjonctive injectée, peu sensible.

Le 29 *décembre* 1906. — On détermine le champ visuel dix minutes après un vertige.

ŒIL DROIT	ROUGE	BLEU	VERT
Haut	39	42	27
Bas	50	56	33
C. nasal	44	51	32
C. temporal	57	63	45
C. supéro-nasal	38	42	27
C. supéro-temporal	58	61	31
C. inféro-nasal	40	48	29
C. inféro-temporal	49	53	41

ŒIL GAUCHE	ROUGE	BLEU	VERT
Haut	36	40	25
Bas	54	57	36

ŒIL GAUCHE	ROUGE	BLEU	VERT
C. nasal	46	49	30
C. temporal	63	65	43
C. supéro-nasal	35	38	30
C. supéro-temporal	57	60	33
C. inféro-nasal	36	46	31
C. inféro-temporal	47	50	37

Ce champ visuel, pris immédiatement après l'attaque, présente un degré de rétrécissement marqué, si on le compare au champ visuel, pris le 12 décembre, plusieurs heures après la crise. Pas d'inversion des cercles colorés. Encoches périphériques:

Légère dilatation pupillaire : 3 mm. 1/2.

Observation IX

Mme Sa... est entrée le 20 janvier 1905 à Pasile pour épilepsie. Attaques fréquentes. Après les attaques, accès de violence.

Depuis son entrée à l'asile, les crises ont paru diminuer sous l'influence du traitement bromuré et du régime déchloruré. Elles sont encore assez nombreuses, 3 à 4 par semaine environ.

L'aura qui précède la crise est constituée par une sensation voluptueuse que la malade sent monter d'un genou vers le bas-ventre. En même temps, la nuit se fait devant ses yeux, tout devient noir et la perte de connaissance arrive.

20 *décembre* 1906. — Cette malade n'a pas eu de crises depuis longtemps, bien que le traitement bromuré soit suspendu. Mydriase : 5 mm. Réactions pupillaires normales. La conjonctive est sensible et ne présente pas de trace de congestion.

Fond d'œil normal, papille un peu pâle.

Observation X

Mlle Rat... est à l'asile depuis le 16 janvier 1892 pour crises épileptiques suivies de délire et d'accès de violence. Elle est actuellement âgée de 32 ans.

10 *août* 1906. — On note pour les deux yeux un léger degré de myopie inférieur à 1 D.

L'examen du fond de l'œil révèle : O. D. papille blanche dans la moitié supérieure du disque ; en bas, elle se confond avec la rétine. Vaisseaux ordinaires.

O. G., croissant dans le 1/4 supéro-interne de la papille. La malade n'a pas eu d'accès depuis quelques jours.

21 *décembre* 1906. — 3 crises dans la matinée. Examen l'après-midi : Insensibilité et congestion conjonctivales. Mydriase légère : 4 mm. Réaction lumineuse qui a pris la forme d'hippus.

O. D. : A l'ophtalmoscope, on trouve la moitié externe de la papille ayant pris une teinte jaunâtre atrophique, la moitié interne étant très blanche. La rétine est congestionnée, très rouge, les vaisseaux sont gros et flexueux.

O. G. : Croissant pigmentaire au niveau du 1/4 supéro-interne de la pupille.

Conclusion. — Dans l'intervalle des crises, névrite atrophique, au début de son évolution. Après la crise : anesthésie et congestion de la conjonctive ; mydriase légère et hippus. Congestion rétinienne et vasculaire intense.

Observation XI

Mlle F... née en 1872, est à l'asile depuis le 12 mai 1893. Epilepsie avec crises fréquentes et classiques. Début de l'affection à l'âge de 3 ans à la suite d'une chute. Paroxysmes plus fréquents depuis que la malade est réglée. Nombreux symptômes de dégénérescence physique.

2 *août* 1906. — Une crise hier à midi ; une deuxième dans la soirée. Aujourd'hui, la malade est obnubilée et déprimée.

Myopie s'élevant à environ 10 D. pour chaque œil. Le fond de l'œil nous montre un staphylome postérieur et de l'anémie papillaire et rétinienne.

20 *décembre* 1906. — Pas de crises depuis 48 heures. Mydriase à 4 mm., contraction brusque à la lumière, dilatation lente à se produire à l'obscurité.

29 *décembre* 1906. — Pas d'attaque depuis avant-hier. Fond de l'œil : anémie de la rétine et de la papille. La malade interrogée insiste sur ce fait : que sa vue s'affaiblit pendant les quelques heures qui suivent l'attaque.

Observation XII

Mlle U... entrée à l'asile le 25 juin 1896, âgée de 20 ans. Epilepsie avec plusieurs accès quotidiens et nocturnes.

10 *août* 1906. — Premier examen. Forte myopie qui atteint 12 D. pour l'O. D., 6 D. pour l'O. G.

O. G., papille nette, très blanche, léger staphylome.

O. D., chorio-rétinite dans la région périphérique ; staphylome, papille pâle, un peu floue.

20 *décembre* 1906. — Pas de bromure depuis longtemps ; pas de crises dans la journée. Pupilles égales, à 3 mm. Réactions lumineuses et accommodatives vives.

Observation XIII

Mlle M..., âgée de 31 ans, est en traitement à l'asile de Mondevergues depuis le 26 juin 1906.

L'hystérie n'est pas en cause, et il s'agit des manifestations comitiales, pouvant aller de l'absence au vertige et à la grande attaque d'épilepsie.

2 *août* 1906. — Mlle M... n'a pas eu de crises depuis plusieurs jours. La pupille est de dimensions ordinaires 2 1/2 à 3 mm. : les réflexes lumineux existent.

Examen de la réfraction sans atropine : très légère myopie qui peut être due à la contraction que provoque la vision de près. Après atropine ; O. D. : léger astygmatisme myopique suivant l'axe vertical ; O. G. : sensiblement emmétrope.

Dans les deux yeux, excavation physiologique très marquée, surtout à droite. Légère blancheur papillaire très semblable à de l'anémie.

5 *octobre* 1906. — La malade a eu deux crises dans la journée d'hier. Après atropine, nous notons pour l'O. D. des vaisseaux volumineux, surtout en bas, pour l'O. G., les veines dilatées également en bas et en haut.

Fond d'œil normal, mais avec congestion.

Avant d'atropiniser, nous avons interposé devant chaque œil des verres colorés et en faisant regarder à des distances variables une bougie, nous n'avons pu déterminer ni polyopie, ni micropsie, ni mégascopie.

12 *octobre* 1906. — Mlle M... n'a pas eu de paroxysmes depuis 4 jours. Aussi est-il possible de lui faire subir un examen plus complet. La conjonctive est un peu injectée et très sensible : un simple attouchement détermine le réflexe palpébral et le réflexe sécrétoire. L'iris, d'une teinte marron clair uniforme, est poli et brillant. Pas de déformation pupillaire ; diamètre pupillaire 3 mm. Réactions normales.

Motilité du globe parfaite dans tous les sens. Pas de nystagnus ni d'exophtalmie. La détermination de l'acuité visuelle nous donne (échelle de Nicati) :

V. O. D. = 4/5 — 1.

V. O. G. = 1.

ŒIL DROIT	BLANC	BLEU	ROUGE	VERT
Haut	56	54	47	45
Bas	77	70	69	50
C. nasal	54	53	47	44
C. temporal	84	75	70	60

ŒIL GAUCHE	BLANC	BLEU	ROUGE	VERT
Haut	56	50	48	39
Bas	76	64	60	46
C. nasal	64	56	55	40
C. temporal	82	71	63	52

26 *octobre* 1906. — Il y a deux semaines que le traitement bromuré a été suspendu. La dose de bromure prise quotidiennement s'élevait de 3 à 5 grammes ; en même temps, la malade suivait une hygiène spéciale ; bains et purgations assez fréquents. Cependant les crises se reproduisaient à intervalles assez rapprochés : quotidiennes ou souvent biquotidiennes.

Malgré la suspension du bromure, le nombre de paroxysmes avait été sensiblement le même dans ces deux dernières semaines. Dans la journée d'hier et aujourd'hui, Mlle M... n'en avait pas présenté.

La sensibilité des régions de l'œil accessibles au toucher ne nous montre rien de particulier. La pupille, dont les dimensions sont normales, réagit suivant le mode habituel.

Les limites du champ visuel sont :

ŒIL DROIT	BLANC	BLEU	ROUGE	VERT
Haut	58	54	50	45
Bas	80	75	72	46
C. nasal	70	60	48	40
C. temporal	91	80	74	56

ŒIL GAUCHE	BLANC	BLEU	ROUGE	VERT
Haut	60	55	50	37
Bas	77	74	66	41
C. nasal	75	69	54	37
C. temporal	87	80	68	43

Donc, pas d'inversion des cercles divers du champ de la vision. Ils sont sans doute plus rapprochés que normalement, mais il n'y a pas empiètement.

30 *octobre* 1906. — Depuis 4 jours, les crises sont plus fréquentes. Une hier, une dans la nuit, une ce matin. L'examen est pratiqué à 2 heures de l'après-midi.

O. D. G. : Le frôlement des conjonctives bulbaire et palpébrale détermine les deux réflexes sécrétoire et palpébral. La cornée est très sensible.

Légère mydriase 4 mm. Alors que le réflexe accommodateur est normal, le réflexe lumineux est paradoxal. La lumière provoque une dilatation moyenne. Acuité visuelle légèrement diminuée : V. O. D. G. = 4/5.

Champ visuel :

ŒIL DROIT	BLANC	BLEU	ROUGE	VERT
Haut	59	55	45	35
Bas	81	75	67	42
C. interne	64	59	45	47
C. externe	92	83	66	33

ŒIL GAUCHE	BLANC	BLEU	ROUGE	VERT
Haut	59	53	50	41
Bas	82	75	63	44
C. interne	65	60	53	36
C. externe	91	81	65	38

Ces résultats sont peu différents de ceux que nous avions le 26 octobre. Il y a lieu de remarquer que l'étendue du champ visuel est un peu plus considérable que d'ordinaire chez les sujets normaux, surtout en bas et du côté temporal.

O. D. : Vaisseaux très gros avec des varicosités par places. La rétine n'est cependant pas rouge, mais d'une teinte décolorée, plutôt verdâtre. Pas de névrite. La papille présente cependant une teinte rouge claire localisée autour du point d'émergence des vaisseaux centraux et due à une suffusion sanguine. Pigmentation très nette du bord nasal du disque optique.

O. G. : Même état. Pigmentation moindre, toujours du côté nasal de la pupille.

28 *novembre* 1906. — Depuis 15 jours Mlle M... est de nouveau au traitement par le K. Br. : 3 grammes par jour.

Les attaques sont aussi fréquentes, une à deux par jour. La pupille est large, 4 mm., un peu paresseuse ; l'action de la lumière donne lieu au phénomène de l'hippus. La détermination du champ visuel, que nous ne pouvons prati-

quer que pour le blanc, le bleu et le rouge, nous donne les résultats très voisins de ceux que nous avons précédemment trouvés. Cette constance dans les résultats est à noter.

A l'examen ophtalmoscopique, congestion veineuse du fond de l'œil. On porte à 5 grammes la dose de bromure.

6 *décembre* 1906. — Il y a à peine 1 heure, deux crises consécutives. Les pupilles sont en mydriase, 4 mm. Les réactions sont un peu lentes à la lumière.

Le champ visuel pour le rouge, le bleu et le vert ne présente pas de modifications sensibles.

Le fond de l'œil est fort congestionné, les vaisseaux sont énormément dilatés et plus particulièrement ceux du bas.

11 *décembre* 1906. — Pas de paroxysme dans la journée, mais une crise très violente la veille au soir. La pupille est toujours en mydriase ; réaction lumineuse normale. La conjonctive très injectée est anesthésiée dans sa portion bulbaire. La cornée est sensible.

Le champ visuel déterminé non plus seulement dans ses deux diamètres principaux, mais aussi suivant les diamètres intermédiaires, présente des encoches périphériques, pour l'O. D. dans le champ du blanc, du bleu et du rouge et pour l'O. G. dans le champ du bleu et du vert.

En résumé, pendant la période de dépression qui suit l'accès, nous avons toujours noté une légère mydriase, avec des réactions réelles à la lumière et à l'accommodation, mais souvent troublées. (Réflexe paradoxal, hippus).

En même temps que ces troubles pupillaires légers et d'autant plus marqués que le moment de l'examen se rapproche davantage de la fin de la crise, on note du côté de la conjonctive : l'injection des conjonctives, l'anesthésie ou l'hyperesthésie qui, très marquées au moment de la phase des convulsions cloniques, persistent après l'attaque.

En ce qui concerne le fond de l'œil, à partir de la période clonique, nous avons toujours vu de l'hyperémie qui peut ne durer qu'une ou deux heures, si elle suit une attaque légère ou un vertige, mais qui dure plus de 12 heures, si elle accompagne une crise violente ou des crises successives fréquentes.

La forme de cette congestion est caractéristique : assez souvent, la papille et la rétine sont respectées, d'une couleur pâle, mais les veines sont fort dilatées et sinueuses, surtout en bas (c'est un phénomène assez fréquent) et présentent souvent des pulsations visibles. Quelquefois aussi, au devant de la pupille, suffusions sanguines superficielles.

En somme, congestion passive atteignant surtout le système circulatoire de retour : les veines.

Les troubles permanents du fond de l'œil que nous avons pu noter dans l'intervalle des accès, sont :

1° Pâleur papillaire et rétinienne très marquée, probablement anémie.

2° Chez les épileptiques à crises très fréquentes et en séries dont l'affection remonte à une vingtaine d'années, et bien qu'elles soient jeunes (25 à 30 ans), troubles névritiques ou atrophie optique grise assez avancée.

3° Assez souvent, en se répétant, la congestion du fond de l'œil s'installe définitivement, et malgré une papille pâle, nous trouvons à l'état constant des vaisseaux énormes, congestionnés. Cette pâleur papillaire coexistant longtemps avec cette congestion passive, serait un argument en faveur d'un état subatrophique et non pas anémique de la papille et de la rétine.

4° On note, dans plusieurs cas, une pigmentation noirâtre et intense de la rétine et de la choroïde, qui peut faire songer à la syphilis héréditaire comme cause fréquente, et souvent ignorée d'épilepsie.

5° Dans l'intervalle des crises, rétrécissement irrégulier du champ visuel avec encoches périphériques n'affectant pas la forme hémianopsique.

Après les attaques, le rétrécissement du champ visuel est assez notable, si on le compare au champ visuel relevé avant l'attaque.

On observe d'autres troubles visuels chez les épileptiques, mais ce sont plutôt des manifestations dépendant de l'état mental que de la fonction oculaire.

EMPLOI D'UN VERRE DE COULEUR

POUR LA

GUÉRISON DE CERTAINS CAS DE STRABISME INTERMITTENT

PAR

GEORGES POULLAIN

Il y a certains cas de strabisme qui ne laissent pas d'embarrasser le praticien; il trouve une acuité égale à l'unité dans les deux yeux ; souvent une très légère hypermétropie, quelquefois même l'emmétropie ; s'il fait essayer les exercices au stéréoscope, le malade réussit aussitôt les cartons présentant les plus fins caractères, et malgré ces épreuves qui semblent éliminatoires de tout strabisme, les parents disent: à certains moments, lorsque l'enfant est distrait, on observe un de ses yeux qui louche en dehors ; il suffit de le rappeler à l'ordre pour qu'aussitôt il ramène l'œil dans la position correcte. Il ne viendra à aucun oculiste la pensée d'opérer de pareils yeux. C'est ainsi que commence le strabisme divergent et comme la *neutralisation* préside à ce début, Javal pour la supprimer faisait porter une coquille à l'œil qui avait l'habitude de fixer, ou la faisait mettre une partie de la journée sur un œil et le reste du temps sur l'autre, lorsque le strabisme était alternant. En outre, l'enfant devait faire des exercices prolongés, bien que les réussissant du premier coup et il devait lire pendant de longs mois en se servant du crayon comme contrôleur de la vision binoculaire, ou mieux encore de la grille construite pour rendre plus efficace l'exercice répété ainsi cinq fois à chaque ligne de chaque page.

Voici un premier cas, que j'ai suivi avec le Dr Carra, et qui présente les divers symptômes que je viens de décrire. Mlle Denise B..., 16 ans, double strabisme alternant que l'on observe lorsqu'elle est distraite ou émotionnée, acuité visuelle = 1 des 2 yeux ; l'œil gauche emmétrope, l'œil droit 90 — 0.75, à la skiascopie ; mais préfère voir sans verre.

Vision de près *binoculaire d'emblée.*

(1) C'est ainsi que commence le strabisme divergent et comme la *neutralisation* préside à ce début.

Vision de loin : avec le verre rouge, ne voit qu'une image, tant un des yeux neutralise !

A force d'insistance, elle voit les doubles images, mais *en fausse projection*. C'est surtout par l'emploi du stéréoscope construit sur notre demande par l'ingénieur Cornet pour rendre pratique l'appareil du Dr Raymond de Turin, que nous avons pu donner à Mlle B... une correction du regard pour les objets éloignés. Les exercices avec le verre rouge avaient d'abord transformé en projection correcte la fausse projection, observée le premier jour.

Elle est aujourd'hui complètement guérie, mais dans la crainte de la récidive, elle fait encore de temps à autre des exercices pour le maintien de la cure.

Plus récemment, le Dr Schrameck m'a fait suivre un cas, presque calqué sur le précédent.

Mlle de M..., 13 ans ; acuité visuelle = 1 des 2 yeux ; louche de l'œil droit dans les instants de distraction, très léger astigmatisme de cet œil : 0 — 05 + 05; à gauche + 05; réussit immédiatement les cartons de Javal; a de la difficulté à trouver la deuxième image avec le verre rouge, qu'elle finit par voir en position correcte. Au lieu de lui faire porter une coquille sur le bon œil, ou alternativement sur l'un et l'autre, de telle sorte qu'un œil soit toujours couvert pour lutter contre la neutralisation, « le principal obstacle à la cure des strabiques » (ce qui a quelquefois l'inconvénient de développer de l'astigmatisme sur l'œil couvert ou de l'augmenter lorsqu'il existe avant le port de la louchette, Dr G. Bull), j'ai imaginé de faire porter une lunette avec un verre bleu (1), devant l'œil qui dévie habituellement, l'œil droit, dans le cas actuel, et un verre neutre devant l'autre œil ; voici le raisonnement que je fis et l'expérience semble m'avoir donné raison.

Tant que les yeux seront en position correcte, Mlle de M... verra les objets légèrement teintés en bleu ; lorsque l'œil déviera, il y aura neutralisation de l'image perçue par cet œil et la teinte bleue disparaîtra : ce sera *l'avertissement* salutaire et la jeune malade fera aussitôt l'effort presque inconscient nécessaire pour ramener l'œil en position correcte.

Cette lunette que Cornet lui a montée a beaucoup aidé au rétablissement constant de la vision binoculaire. Cela ne l'a pas empêchée de faire les exercices avec les cartons de Javal, dans le stéréoscope à vision alternante, ainsi que ceux de la

(1) Avec Cornet, nous avons choisi le bleu et d'une teinte assez foncée, 4 à 5 nos plus facile à distinguer.

lecture avec la grille, mais la lunette avec un verre bleu a été le contrôleur de la vision binoculaire de tous les instants.

Aujourd'hui, Mlle de M... a les yeux en bonne situation, même dans le cabinet de l'oculiste, ce qui porte à croire que la guérison est bien près d'être définitive, puisqu'on sait que les malades venant en consultation, souvent énervés, présentent beaucoup plus de strabisme que chez leurs parents, dans la vie de tous les jours.

Mlle de M... affirme qu'elle s'aperçoit aussitôt de la disparition de la teinte bleue ; je veux bien croire qu'elle ne le dit pas uniquement pour m'être agréable ; comme c'est la première observation faite en ce sens, il serait bon de contrôler sur d'autres strabiques l'effet d'une semblable lunette.

Peut-être serait-il bon également de la faire porter, un certain temps, à ces strabiques guéris, mais qui présentent aussi, à certains moments de distraction, une déviation analogue de l'œil qui louchait autrefois.

Je n'ai pas essayé de faire porter le verre bleu devant le bon œil ; ce serait à tenter : dans ce cas lorsque la déviation se produirait, l'image vue par le meilleur œil deviendrait d'un bleu plus intense. Ce mode de traitement, comme on le voit, est réservé aux strabiques intermittents et à ceux qui, guéris et possédant la vision binoculaire la plupart du temps, ont besoin de consolider les résultats obtenus pour éviter la récidive qui les guette.

NÉVRITE OPTIQUE GRIPPALE

PAR

le Dr MOUSTAKAS (du Caire).

Parmi les différentes causes qui provoquent la névrite optique, il faut compter les maladies infectieuses fébriles (érysipèle, grippe, rougeole), etc.

Dans notre cas, c'est la grippe qui a occasionné la névrite.

La grippe est une maladie toxi-infectieuse, dont l'agent pathologène est le bacille de Pfeiffer, à la fois épidémique et endémique au Caire : celle-ci, comme toutes

les maladies infectieuses locales ou générales, peut, pendant son incubation ou sa marche, donner naissance à une inflammation du nerf optique d'évolution aiguë, soit par une infection par voie sanguine ou lymphatique et localisation de l'agent infectieux dans le nerf optique ou ses gaines, soit par une infection due aux toxines sécrétées par lui.

Les toxines peuvent produire tantôt des lésions directes des artères ou des veines, tantôt agir directement sur les éléments nerveux.

La névrite optique grippale périphérique évolue d'ordinaire suivant le type de papillite ou plus rarement de névrite rétrobulbaire : à ce dernier titre, elle doit être distinguée de la névrite rétrobulbaire nicotino-alcoolique qui est toujours bilatérale ; en effet, lorsque la névrite rétrobulbaire grippale atteint les deux yeux, c'est successivement à quelques jours d'intervalle et c'est alors que l'altération fonctionnelle comme les lésions, s'il en existe, évoluent toujours indépendamment.

La grippe peut se compliquer d'une méningite et de cette façon faire apparaître une névrite optique descendante d'ordinaire bilatérale.

En Egypte, la névrite optique simple n'est pas rare, mais sa plus fréquente cause est la syphilis, le plus souvent la syphilis acquise.

La névrite optique grippale est rare par rapport aux grandes épidémies qui se présentent toutes les années et dans tous les pays. Dans la littérature ophtalmologique, on ne trouve publiés que quelques cas d'inflammation du nerf optique causée par la grippe.

Pour cette raison, j'ai cru intéressante l'observation suivante :

M. F..., âgé de 38 ans, propriétaire d'un bar, marié. Très bonne santé générale. Pas d'antécédents héréditaires ou personnels notables.

Vision antérieure parfaite aux deux yeux.

Le 23 décembre 1907, il se présente dans notre clini-

que, se plaignant de sentir depuis quatre jours une céphalalgie sus-orbitaire avec une autre sensation pénible et étrange, comme si son œil gauche cherchait à sortir de l'orbite, qui s'accentuaient vers le soir.

La vision de son œil gauche a commencé à diminuer.

Examen du malade. — A l'extérieur, les deux yeux sont absolument normaux : leurs mouvements ne sont pas douloureux. Les pupilles des deux yeux égales et leurs réactions normales.

A l'examen ophtalmoscopique, l'œil droit est normal. Hypermétropie d'une dioptrie. Acuité visuelle normale. Œil gauche : milieux transparents. Choroïde et rétine normales.

On s'aperçoit que les limites du nerf optique sont devenues indistinctes et surtout celles des parties supérieures et internes où les bords sont flous. Aucune modification notable des artères et veines rétiniennes. La teinte de la papille légèrement changée.

Hypermétropie d'une dioptrie.

Acuité visuelle 1/2 (sans verres).

Champ visuel rétréci à la partie inférieure et externe.

Diagnostic : névrite optique simple commençante.

24-26 décembre : la névrite optique est plus marquée.

L'examen des urines ne donne rien sauf quelques traces indosables de glycose.

Le 28 décembre, il se plaint d'avoir senti la veille un frisson avec fièvre assez forte et l'état de son œil gauche s'est aggravé.

L'examen ophtalmoscopique de l'œil gauche montre que la névrite optique est plus prononcée ; qu'une infiltration exsudative change la teinte de la papille, qui ne fait point de saillie notable et les vaisseaux de la rétine sont modifiés : les artères sont devenues plus minces et les veines sont engorgées ; en somme, l'aspect classique d'une névrite optique simple.

V. : 1/4 avec obscurcissement subit de la vue ne

UOFM

durant qu'un instant et qui revient plusieurs fois par jour.

Le champ visuel est plus rétréci, peu à la partie supérieure et interne et beaucoup en dehors et en bas, où il arrive jusqu'à le 10°.

Le 28 décembre-1er janvier 1908, le frisson et la fièvre continuent et la névrite optique est plus marquée. La rétine autour du nerf optique est envahie par une légère infiltration. V. : 1/6.

Le champ visuel se rétrécit davantage, surtout en dehors et en bas, où il s'approche du point de fixation.

Un second examen des urines montre des traces d'albumine et pas de glycose.

Le 2 janvier, même état.

La vision de l'œil droit commence à être un peu troublée et l'examen ophtalmoscopique montre que les bords de la papille droite sont légèrement troublés.

Le 3 juin, le frisson et la fièvre ont cessé.

Du 4 au 11, il est sans fièvre.

L'œil droit prend de nouveau son aspect normal.

L'œil gauche s'améliore, l'infiltration exsudative s'absorbe graduellement en laissant la papille blanchâtre.

V. peu améliorée = 1/4.

Le champ visuel s'agrandit en haut et en dedans il est presque physiologique. En dehors, à 20° et en bas à 10°.

Un autre examen des urines montre encore des traces d'albumine et pas de glycose.

Le 12 janvier, urines normales.

Les jours suivants, l'infiltration continue à être résorbée, mais la papille prend l'aspect d'une atrophie post-neuritique.

L'acuité visuelle s'améliore lentement.

Le champ visuel arrive aux limites physiologiques en haut et en dedans, il s'agrandit peu en dehors et reste le même en bas.

Le 12 mars, la papille est blanche, un peu mate, pas excavée et mal limitée: artères plutôt rétrécies et veines presque normales. L'artère supéro-interne est entourée d'un liséré blanc à une distance de 2 millimètres de la pupille.

V. = 2/3.

Le champ visuel en dehors s'améliore ; en bas, il reste presque le même.

Traitement. — Bien que le malade n'ait jamais eu la syphilis et que l'examen attentif au point de vue de cette maladie ne nous ait donné aucun résultat, nous avons cru bon de soumettre le malade au traitement mercuriel par injections intramusculaires de 0,01 de cyanure de mercure pendant 5 jours.

Le 28 décembre, arrêt du traitement mercuriel.

Le malade est soumis au traitement suivant (du 28 décembre au 12 janvier 1908) :

1° Chlorhyd. de quinine (1 gramme par jour).

2° Injection hypodermique quotidienne de 0,01 de chlorhydrate de pilocarpine.

3° Bains de pieds sinapisés.

4° (le 29 décembre), application de 4 sangsues à l'apophyse mastoïdienne.

5° (le 3 janvier), après une consultation avec le Dr Elim Pacha, j'ai fait l'application de la ventouse d'Heurteloup à la tempe gauche.

Quand l'inflammation a été terminée, nous avons cessé le traitement ci-dessus et avons prescrit le suivant :

1° Iodure de potassium.

2° Sulfate de strychnine.

3° Courant continu.

Régime lacté pendant les jours où il avait l'albumine.

Le frisson, la fièvre, l'albuminurie passagère dont notre malade était atteint montrent qu'il s'agissait d'une maladie infectieuse et puisque, dans ce moment, nous avons une grande épidémie de grippe au Caire, nous admettons cette infection grippale.

UofM

On ne peut pas affirmer si le bacille de Pfeiffer ou ses toxines ont été la cause de la névrite, ni si la porte d'entrée est la muqueuse nasale ou une autre muqueuse.

De ce que le champ visuel, qui, dès le début de la maladie était atteint à la partie inférieure et externe et jusqu'aujourd'hui (3 mois après), continue à être obscur à cet endroit et que les limites surtout supéro-internes de la papille qui étaient au début floues, et dans lesquelles maintenant que l'infiltration est résorbée, on trouve que l'artère rétinienne qui passe par là est entourée d'un liséré blanchâtre, on peut admettre que cette lésion a commencé à cet endroit et qu'il est très probable que comme telle est une artérite.

SOCIÉTÉ D'OPHTALMOLOGIE DE PARIS

Séance du 7 avril 1908

Présidence de M. DE LAPERSONNE.

M. CANTONNET, *secrétaire annuel*, donne lecture du procès-verbal de la dernière séance.

A. POLACK. — Je demande la parole à l'occasion du procès-verbal pour faire quelques remarques relatives à la dernière communication de M. Kalt.

Dans cette communication, M. Kalt nous dit avoir observé un cas de scotome annulaire périmaculaire analogue à celui que je vous ai présenté ici il y a trois mois. Il part de son observation pour critiquer mes conclusions sur la pathogénie du trouble visuel de mon malade. Je crois qu'on ne peut tirer de l'observation de M. Kalt aucun argument ni pour ni contre mes conclusions, car il n'existe aucune analogie entre le cas qu'il a observé et le mien. M. Kalt le prouve déjà lui-même par la description du tableau ophtalmoscopique et, comme on le verra tout à l'heure, par les mensurations du scotome de son malade.

La question soulevée par la discussion à la précédente

séance était de savoir si le scotome annulaire observé par M. Kalt n'était pas simplement simulé ; de sérieuses raisons de le croire étaient présentées par les confrères qui ont eu l'occasion d'examiner son malade. Dans ces conditions, j'ai indiqué le moyen de reconnaître si un scotome est réel ou simulé. Ce moyen consiste à rechercher si les dimensions du scotome présumé varient d'une façon concordante avec la distance de sa projection. Lorsque le scotome est réel, on trouve pour ses dimensions relatives à la distance des résultats concordants lorsqu'il est simulé, cette concordance fait défaut. M. Kalt nous répond qu'il a fait projeter le scotome de son malade à des différentes distances et qu'il a obtenu des résultats concordants. Evidemment, M. Kalt fait erreur, car il est impossible de voir une concordance quelconque dans les chiffres qu'il nous donne. En effet, si le diamètre de l'espace clair du scotome annulaire de son malade mesure 8 mm. dans la projection à 20 cm., ce diamètre doit forcément mesurer 200 mm. dans la projection à 5 mètres. Or, à cette distance, M. Kalt ne trouve que 60 mm. (les 3 lettres que son malade dit percevoir simultanément occupent une ligne longue de 60 mm.).

Il n'y a donc ici aucune concordance, même approximative, le chiffre indiqué par le malade étant de beaucoup trop faible.

La concordance n'est guère meilleure lorsqu'on compare les résultats de la projection à 20 cm. avec les mesures périmétriques faites par M. Kalt : calculé d'après cette projection, l'angle correspondant à l'espace clair mesure 2° et quelques minutes, tandis que M. Kalt lui trouve 6°.

Admettons, devant un désaccord aussi complet, que la projection du scotome à 20 cm. faite par le malade seul soit défectueuse. Rejetons donc les données de cette projection et bornons-nous à l'analyse exclusive des mesures prises par M. Kalt lui-même. Or, cela ne ferait qu'aggraver la situation en augmentant considérablement le désaccord entre les chiffres.

En effet, au périmètre, comme nous l'avons déjà vu, M. Kalt trouve 6° pour le diamètre de l'espace clair du scotome ; dans la projection à 5 m., ce diamètre sera donc représenté par une ligne droite tangente à l'arc de 6° et de 5 m. de rayon, et mesurera par conséquent 500 mm. ; or, d'après l'examen fonctionnel de son malade, M. Kalt ne trouve que 60 mm.

60 mm. et 6° sont ici deux nombres absolument incompatibles.

Si M. Kalt maintient le premier, le second doit être réduit à 0°36', s'il veut, au contraire, maintenir le nombre de 6°, cela n'est possible qu'en remplaçant les 60 mm. par 500 mm.

Il est donc surprenant que M. Kalt ait pu considérer un instant les résultats de ses mesures comme sensiblement concordants.

On ne saurait invoquer ici les mouvements inconscients des yeux. Ceux-ci ne pourraient pas expliquer des écarts aussi considérables. D'ailleurs, ces mouvements inconscients, comme je l'ai déjà dit dans ma communication, ne peuvent qu'augmenter les résultats numériques et nullement les amoindrir comme c'est le cas chez le malade de M. Kalt.

Que doit-on conclure de tous les chiffres nettement contradictoires que nous donne M. Kalt. La conclusion est bien évidente ; c'est que son malade ne présente réellement aucun scotome annulaire ou du moins, que rien ne permet de croire à l'existence de ce scotome. Avec ce scotome disparaît l'apparente analogie entre son malade et le mien. J'espère donc que M. Kalt voudra bien se rendre à l'évidence et considérer que nos deux malades étant très différents, il n'est pas possible de discuter l'étude d'après l'un d'eux sur la pathogénie de l'affection oculaire de l'autre.

D'ailleurs, il me semble que M. Kalt n'a pas dû lire entièrement mon travail, car je n'y ai nullement évoqué, comme il le dit, l'oblitération partielle d'une artériole maculaire, qui aurait déterminé une altération de la rétine au pourtour de la fovea. Je n'ai pas fait pareille évocation, mais j'ai constaté un fait très précis et tous ceux qui ont examiné mon malade l'ont constaté aussi bien que moi, à savoir que toute l'artère maculo-papillaire de son œil droit était atteinte, qu'elle présentait un aspect filiforme et qu'elle n'envoyait aucune ramification dans la région maculaire. Cette macula était donc manifestement ischémique. Au point de vue fonctionnel, elle était complètement aveugle. J'en ai conclu naturellemnt qu'il existait entre l'ischémie totale de la macula et sa cécité complète une relation de cause à effet.

M. Jocqs. — Dans la dernière séance, M. Chevallereau présentait un malade qui avait de l'exophthalmie intermittente unilatérale se produisant à la suite d'un effort. M. Duboys de Lavigerie avait précédemment présenté un cas à peu près semblable. Or, j'ai, dernièrement, chez un malade que je n'ai pas pu vous amener ici, observer le fait suivant : comme les deux précédents sujets, il pouvait à volonté, en faisant un effort, produire une exophtalmie considérable de l'œil droit, sans cependant arriver à la luxation. Ayant eu

l'idée de lui comprimer la veine angulaire quand il faisait un effort pour produire son exophtalmie, j'ai observé que celle-ci se dessinait à peine, mais se produisait au contraire rapidement après que j'avais cessé la compression.

Je rapprocherai ce cas de celui que j'ai publié en 1895 : (contribution au diagnostic des tumeurs vasculaires de l'orbite, Soc. Fr. d'opht., 1895). Il s'agissait d'un cas d'exophtalmie avec souffle isochrone aux pulsations artérielles et où le souffle était arrêté par la compression de la veine angulaire. C'est la preuve qu'il s'agit bien, dans ces cas, d'une dilatation veineuse qui pousse l'œil en avant et parfois hors de l'orbite.

A propos du malade de M. Chevallereau, M. E. Landolt a émis l'opinion que les petites dimensions du globe oculaire hypermétrope et une ancienne ténotomie exagérée, favorisaient fortement la luxation du globe. Je partage son avis, mais je crois qu'il faut admettre en principe une propulsion vasculaire d'arrière en avant.

A propos de ce cas, M. E. Landolt faisait encore remarquer que si le malade désirait être délivré de son infirmité, on n'aurait pas recours à la tarsorraphie, comme cela a été proposé, mais bien à l'avancement du muscle droit interne malencontreusement reculé.

Il est possible, en effet, que l'avancement puisse atténuer l'exophtalmie, sinon la guérir, mais je me demande comment ferait M. E. Landolt, malgré son habileté, pour aller chercher à coup sûr le bout central d'un muscle fortement tenotomisé et peut-être même myotomisé depuis de nombreuses années ?

C'est en présence d'un cas semblable, ayant produit un strabisme externe énorme que j'ai été amené à pratiquer pour la première fois l'avancement musculo-capsulaire au lieu de l'avancement musculaire, et que, depuis, j'emploie régulièrement chaque fois que je veux faire un avancement. Ce cas m'avait appris, en effet, qu'il est inutile de s'occuper du muscle si on avance la capsule, puisque celui-ci est compris dans celle-là et qu'on obtient, par ce procédé, une puissance énorme d'avancement. (Je rappelle que ce qui différencie ce procédé de l'avancement capsulaire de de Wecker, c'est qu'au lieu de laisser l'insertion musculaire en place, je la détache en même temps que la capsule).

M. Morax, secrétaire général, dépouille la correspondance qui comprend une lettre de remerciements de M. Bettremieux, élu membre correspondant national.

M. le Dr Frugiuele a adressé une lettre de candidature, de Naples, pour une place de membre correspondant étranger ; à l'appui de sa candidature, un travail sur « les tumeurs épipulbaires ». La commission d'examen de cette candidature est constituée par MM. Jocqs, Dupuy-Dutemps, Antonelli (rapporteur).

M. de Lapersonne souhaite la bienvenue au Dr Demicheri (Montevidéo), qui assiste à la séance.

MM. Sauvineau et Morax. — *Un nouveau cas de kératite lépreuse hyperplasique.* — M. N..., âgé de 43 ans, vient consulter le 28 novembre 1906. C'est un mulâtre de Haïti, bien constitué, mais atteint depuis longtemps déjà de manifestations lépreuses diverses. Les mains, en particulier, sont mutilées par la lèpre : mains en « griffes », rétraction des doigts, paralysie des extenseurs ; anesthésie cutanée remontant jusqu'au-dessus du poignet.

Depuis environ 10 ans, les yeux sont intéressés, notamment l'œil droit, qui présente des traces de kératite et d'iritis anciennes. La pupille de ce côté est déformée et soudée au cristallin par une synéchie totale, annulaire.

L'œil gauche a conservé intacts son iris et sa cornée, sauf que celle-ci commence à être envahie par la tête d'un petit ptérygion interne.

Il existe de chaque côté une conjonctivite lacrymale, avec une petite fistule cutanée occupant la partie supérieure du sac lacrymal droit.

Ce n'est pas pour ces diverses lésions existant d'ancienne date que le malade vient consulter, mais pour une sorte de petit abcès cornéen, situé à la périphérie de la cornée droite, près du limbe, en bas et en dehors. Sous l'influence d'un traitement approprié, la situation reste assez satisfaisante jusqu'au milieu de décembre, époque à laquelle la lésion cornéenne ulcérée s'aggrave par la production d'une poussée d'iritis de moyenne intensité.

Soignée par des lotions chaudes avec une solution de cyanure, un collyre à l'atropine, des applications d'argyrol, des frictions hydrargyriques et au collargol, l'état du malade ne s'aggrave pas et s'améliore même, de telle sorte qu'il reste plus de deux mois sans se présenter à la consultation.

Il revient le 5 avril 1907 et l'on constate à ce moment une aggravation considérable de son état : il semble s'être fait à l'endroit de l'abcès cornéen une perforation dans laquelle est venue se jeter l'iris. La pupille, attirée en bas et en de-

hors, a disparu à peu près complètement. Très vive réaction inflammatoire.

Cet état s'aggrave lentement, la lésion devient de plus en plus saillante, la vision est abolie, l'œil très enflammé est douloureux. L'énucléation paraît s'imposer.

A ce moment, l'aspect de l'œil est le suivant :

La tumeur, située dans la partie inféro-externe de la cornée droite, occupe un peu plus du tiers de cette membrane ; elle est de forme arrondie, légèrement ovalaire, à grand axe dirigé obliquement en dedans et en bas; aspect fongueux. Les parties centrales sont exfoliées et s'éliminent, de sorte que la tumeur présente une ombilication ; le bourrelet externe fait une saillie de 4 millimètres.

La cornée, trouble, laisse voir, à travers une chambre antérieure peu profonde, un vestige de pupille, de 2 mill. 1/2 environ de largeur, qui s'enfonce dans le néoplasme. La tension est très élevée. La vision est totalement abolie.

Au pourtour de la tumeur, dans les parties qui ne correspondent pas à la cornée, c'est-à-dire en bas, en dehors et en dedans, il existe une vascularisation intense, avec de nombreux vaisseaux néoformés qui se prolongent dans le cul-de-sac conjonctival.

La partie supéro-externe de la conjonctive est également sillonnée de vaisseaux variqueux, qui se dirigent en bas et en dedans, à travers la partie supéro-externe de la cornée vers la tumeur.

En dehors et en haut, dans l'espace intermédiaire, vers la partie postérieure du muscle ciliaire, la sclérotique fait une ectasie assez marquée.

L'œil gauche présente un ptérygion interne empiétant sur la cornée.

L'énucléation est pratiquée, sous chloroforme, le 31 janvier 1908.

Les suites opératoires sont simples. Malgré un gonflement inusité des tissus, la cicatrisation se fait régulièrement.

A l'heure actuelle, on peut constater l'existence d'une cavité conjonctivale régulière, et très propre au port d'une pièce artificielle.

Mais l'œil gauche, à son tour, est atteint d'iritis. Celle-ci a débuté, il y a environ un mois. Il existe une injection périkératique assez intense, la pupille est déformée et en partie adhérente. Douleurs assez vives.

Ce qui nous paraît justifier la publication de ce fait, c'est le petit nombre relatif d'examens anatomiques de cette forme hyperplasique de kératite lépreuse.

Cet examen nous a confirmé la nature lépreuse de la lésion et l'infiltration extrêmement dense des couches cornéennes et de la région voisine du limbe. Au niveau de ce léprôme, la densité microbienne est considérable. Les lésions sont presque uniquement développées au niveau du segment antérieur du globe.

Examen histologique. — Sur les coupes antéro-postérieures, on constate un épaississement considérable de la région correspondant à la cornée et au limbe. Les lames cornéennes sont dissociées par une infiltration cellulaire dense dont la disposition rappelle vaguement celle du sarcome fuso-cellulaire. L'épithélium cornéen est conservé et recouvre toute l'étendue de la lésion hyperplasique. Sa surface est irrégulière. Le membrane de Bowman a disparu presque partout. En se rapprochant de la face postérieure de la cornée, on voit quelques lésions cornéennes à disposition moins irrégulière ; on retrouve en certains points des lambeaux de membrane de Descemet.

L'iris infiltré est généralement accolé à la face postérieure de la cornée et on ne trouve plus que des vestiges de la chambre antérieure. L'infiltration cellulaire hyperplasique est traversée par de nombreux vaisseaux, dans ses couches antérieures surtout. A un fort grossissement, on y reconnaît des cellules du type des gros lymphocytes, à noyau unique et à protoplasma assez abondant. Ces cellules sont bourrées de bacilles de Hansen et leur nombre est tel que sur les coupes traités par la fuchsine et décolorées pour ne mettre en évidence que les bacilles, toute l'étendue du léprôme apparaît d'un rouge vif à l'œil nu. L'infiltration lépreuse de la cornée se continue, mais d'une manière très discrète dans les régions de la sclérotique voisines du limbe, dans l'iris et le corps ciliaire. Le segment postérieur ne présente pas de lésions lépreuses et l'on n'a pu retrouver qu'un ou deux rares foyers de cellules lépreuses dans les couches de la sclérotique voisine de la choroïde.

M. A. Terson. — Les cas de léprome cornéen sont classiques. J'ai eu l'occasion d'en examiner un où la cornée, formant une pyramide lardacée de plus d'un centimètre de hauteur, avait la structure caractéristique et les microbes habituels. Le segment postérieur de l'œil avait une intégrité remarquable. Les cas vraiment dignes d'intérêt sont ceux où la lèpre cornéenne a été la première manifestation de la maladie.

A. Polack. — *Dermo-épithéliome de la conjonctive bul-*

baire ? (présentation de malade). — Depuis Parinaud qui a donné en 1884 la première description du dermo-épithéliome de la conjonctive, les auteurs ont publié quelques nouvelles observations de cette variété rare des tumeurs conjonctivales, mais ils l'ont désignée sous des dénominations très différentes. C'est ainsi que Kalt qualifie cette tumeur d'épithélioma bénin, Schapringer et Best, d'épithélioma kystique bénin, Ginsberg l'appelle kyste séreux et Oatman kystome.

Le diagnostic du dermo-épithéliome ne peut être établi avec certitude qu'après examen anatomique de la tumeur ; mais il m'a paru intéressant de vous présenter le malade avant l'intervention chirurgicale, avec toute l'intégrité de son aspect clinique. Nous ne pouvons donc qu'essayer aujourd'hui un diagnostic purement clinique, avec toutes les réserves qu'il comporte. L'étude clinique de ce malade présente un intérêt d'autant plus grand que ses deux yeux sont atteints, mais à

FIGURE 1 OG.

des degrés très différents ; tandis que dans l'œil gauche la tumeur est très développée, elle ne se montre dans l'œil droit qu'à un stade d'évolution peu avancé.

Notre malade est âgé de 19 ans ; il est garçon boucher et jouit d'un parfait état de santé générale.

Il présente dans l'angle interne de son œil gauche une tumeur assez volumineuse dont il ne connaît l'existence que

depuis le mois d'août 1907, sa belle-sœur en ayant fait la constatation à cette époque.

Depuis, cette tumeur paraît avoir augmenté légèrement de volume. Elle se présente actuellement sous forme d'un cône à sommet antérieur et à base ovalaire, dirigée en arrière et appliquée contre la sclérotique.

Le diamètre vertical de la base mesure 9 à 10 mm. Son diamètre horizontal 7 ou 8 millim. La hauteur du cône est de 5 mm. environ. La tumeur dépend de la conjonctive; elle est mobile sur la sclérotique. Il semble, de prime abord, qu'elle part de la caroncule même, mais en l'examinant dans l'adduction complète de l'œil, on constate facilement qu'elle est séparée de la caroncule par un intervalle d'un millimètre et même davantage.

La *couleur* de la tumeur est d'un rouge jaunâtre, sa *surface* est lisse et légèrement translucide, sauf dans la partie la plus antérieure de la tumeur, où l'on constate une légère

FIGURE 2 OD.

dépression ombiliquée et une coloration gris-blanchâtre.

Vers ce point ombiliqué, converge un certain nombre de petits vaisseaux sinueux.

La consistance de la tumeur est assez ferme au centre et facilement dépressible sur ses côtés, comme si elle contenait une masse demi-molle ou même liquide.

Elle est absolument indolore et ne provoque aucune gêne.

Autour d'elle, aucune réaction inflammatoire, aucune irritation ni du côté du bulbe, ni du côté des paupières, on voit seulement un gros vaisseau conjonctival partir de la base de la tumeur et se diriger vers la cornée.

On ne constate aucune tuméfaction des ganglions préauriculaires ou autres.

Dans l'œil droit, la tumeur est notablement plus petite. Elle y siège également dans l'angle interne entre la caroncule et la cornée. Elle est irrégulièrement lobulée et chaque lobe présente les dimensions d'une grosse tête d'épingle.

Le lobe le plus interne est irrégulièrement triangulaire et sa couleur est rouge ; le lobe externe est presque circulaire et de coloration beaucoup plus jaunâtre. On voit à l'aide d'une loupe qu'il est composé d'un stroma jaune,contenant de nombreux vaisseaux. Il existe un troisième lobule qui est presque incolore ou légèrement jaunâtre. L'ensemble des trois lobes forme une tumeur qui s'étale en nappe et qui est mobile sur la sclérotique.

L'affection que je viens de décrire ne diffère du dermo-épithéliome de Parinaud que par le siège dans l'angle interne et par la saillie en avant que la tumeur forme dans l'œil gauche.

Parinaud a vu,en effet,le dermo-épithéliome se placer près du bord externe de la cornée, tandis que la tumeur de notre malade occupe l'angle interne de l'œil tout près de la caroncule et assez loin du bord cornéen. En ceci, notre observation se rapproche de celle publiée par Oatman. Dans les observations de Parinaud, la tumeur avait tendance à s'étaler en nappe ; chez notre malade, cette tendance ne se montre que dans l'œil droit, tandis que dans l'œil gauche, la tumeur proémine franchement en avant et forme une saillie de 5 millimètres environ.

Par tous ses autres caractères, l'affection que présente mon malade répond exactement au dermo-épithéliome de Parinaud et il me paraît possible de porter ce diagnostic en attendant que l'examen anatomique vienne le confirmer ou le rectifier.

M. Morax. — Autant que j'en puis juger à la lumière artificielle, la lésion très curieuse du malade de M. Polack, présente une coloration très différente de la teinte chamois du dermo-épithéliome de Parinaud ; elle est aussi beaucoup plus saillante. Cliniquement, je crois qu'il s'agit d'un fait différent, mais l'examen histologique nous renseigne d'une manière précise.

M. Polack. — En ce qui concerne la coloration de la tu-

meur elle est effectivement un peu plus rosée dans l'œil gauche ; mais Parinaud lui-même, dans sa description, dit que cette coloration est variable suivant le degré de vascularisation et qu'elle est en général d'un rouge jaunâtre rappelant la couleur du jambon. D'un autre côté, la tumeur de l'œil gauche présente exactement la couleur jaune dont parle M. Morax. Dans l'idée que la nature de la tumeur est identique aux deux yeux, on peut donc admettre que la coloration dans l'œil gauche est simplement en rapport avec le degré de développement. Quant au siège de la tumeur dans l'angle interne de l'œil, il ressort de l'observation de M. Oatman que le dermo-épithéliome peut occuper ce siège. Reste la saillie de la tumeur gauche qui est le seul caractère clinique en désaccord avec la description du dermo-épithéliome. Si j'ai risqué quand même le diagnostic de dermo-épithéliome, c'est parce que la tumeur que présente mon malade ne ressemble à aucune autre des tumeurs connues.

M. Ch. Drouin. *Amblyopie congénitale avec strabisme externe.* — Messieurs, je vous présente Mlle X..., 32 ans, qui atteinte d'amblyopie, depuis l'enfance, de l'œil droit, avec strabisme externe, est arrivée en l'espace de deux mois à recouvrer une vision binoculaire parfaite. Ce résultat est dû à l'emploi du diploscope de Rémy, et vient démontrer une fois de plus les résultats vraiment extraordinaires obtenus par cette méthode.

Cette malade s'est présentée à la clinique de l'Hôtel-Dieu pour la première fois le 20 janvier 1908, se plaignant de voir mal.

Elle avait en effet un astigmatisme des deux yeux avec hypermétropie. Son acuité était de :

V. O. G. = 0,7 avec (180° — 2) + 2
V. O. D. = 0,1 avec (180° — 3) + 4

L'examen ophtalmoscopique ne nous ayant rien révélé d'anormal, nous lui avons conseillé avec les plus grandes réserves, quant au résultat optique, de porter la louchette sur l'œil gauche. La malade exécuta correctement sa prescription, et en un mois et demi son acuité de O. D. remonte jusqu'à 0,4. C'est alors que je lui fis commencer les exercices au diploscope de Rémy. Elle eut quelque mal à détruire sa neutralisation, mais à la troisième séance, elle réussit l'expérience à 2 lettres verticales, puis celles à 3 lettres, à 4 lettres et celles à 11 lettres au petit diploscope.

Enfin le 23 mars elle arrivait à se servir du gril de Javal,

et réussit correctement tous les exercices stéréoscopiques de Javal. Son acuité actuelle est de V. O. D. G. = 0,8.

Nous considérons le cas de cette malade comme exceptionnel, en raison de ses 32 ans. Nous avions bien eu quelquefois l'occasion de faire remonter l'acuité visuelle même chez des malades ayant dépassé cet âge, de 0,3 à 0,4, en particulier un malade de 52 ans, chez lequel l'acuité primitive de 0,1 arrive à 0,5 ; mais nous n'étions jamais parvenus à obtenir une vision binoculaire parfaite chez des malades de cet âge.

Aussi nous croyons rendre justice au merveilleux instrument de Rémy en lui attribuant cette cure, tant au point de vue du résultat, que de sa rapidité.

M. Morax. — Sans vouloir méconnaître l'intérêt du diploscope, je ferai quelques réserves sur son rôle dans l'amélioration de l'acuité chez le malade de M. Drouin. D'ailleurs, cette acuité avait passé de 1/10 à 4/10 avant l'utilisation du diploscope et par le seul fait de la correction astigmatique. J'ai vu parfois des améliorations d'acuité de ce genre, mais il s'agissait toujours d'acuité initialement supérieure à 1/10. Je cherche des faits nettement contrôlés où l'acuité de 1/10 ou au-dessous se serait en quelque sorte développée dans la suite. Nous avons cependant fréquemment l'occasion d'observer des amblyopies de ce genre chez des strabiques et cependant, je n'ai pu, malgré la correction optique ou l'opération du strabisme, enregistrer un changement favorable dans la fonction de l'œil amblyope. A-t-on déterminé l'acuité de près et de loin, et comparé ces résultats ? A-t-on recherché le scotome central, car une acuité de 1/10 coïncide souvent avec un scotome central.

M. Jocqs. — Je n'ai pas eu la même impression que M. Morax en entendant la communication de M. Drouin et, par suite, je n'émettrai pas les mêmes doutes. Je trouve, il est vrai, comme M. Morax, que le fait est exceptionnel par la rapidité du rétablissement de la vision d'un œil amblyope par l'exercice. Mais je n'ai pas compris que M. Drouin ait voulu en attribuer tout le bénéfice au diploscope. La correction de l'amétropie favorisant l'exercice de la vision a d'abord amené l'acuité visuelle à 0,4. C'est ensuite qu'est intervenu le diploscope pour rétablir la vision binoculaire ; et c'est grâce à cette vision binoculaire que l'acuité visuelle s'est améliorée rapidement. Encore ici, le diploscope n'a pas failli à son rôle qui est déjà considérable. de corriger la neutralisation et de provoquer la vision binoculaire.

M.M. A. Poulard et P. Canque. — *Pigmentation unilatérale du globe oculaire, des paupières et des régions périorbitaires.* — Le malade que je présente devant vous, au nom du Dr Poulard et au mien, présente une pigmentation, une sorte de mélanose unilatérale du globe oculaire, des paupières et des régions périorbitaires, apparue ces dernières années.

B... Victor, âgé de 27 ans, est venu consulter à l'hôpital Beaujon, dans le courant du mois de janvier. Toute la partie supérieure de la moitié droite de la face présente une coloration brune. Cette coloration, plus accentuée au niveau de

Figure 3.

l'œil, va en s'atténuant à mesure qu'elle s'étend vers les régions périorbitaires. Les paupières sont pigmentées aussi bien du côté de la conjonctive que sur la face cutanée. La pigmentation s'étend sur la partie correspondante du nez où elle est très nettement accusée, et dépasse même la ligne médiane ; elle s'avance également vers la tempe et fort loin en s'atténuant progressivement. Notons que dans la région temporale, se voit une série de petits points plus foncés de teinte ardoisée, qui parviennent jusque sur le cuir chevelu ; notons également qu'en cet endroit les cheveux sont décolorés et que quelques-uns sont blancs. Le globe oculaire est fortement pigmenté. La sclérotique a une teinte noirâtre ainsi que la conjonctive qui la recouvre. La coloration est plus mar-

qués vers le bas. L'iris comparé à celui du côté opposé est nettement plus foncé.

Cette pigmentation apparut il y a 2 ans. Notre malade, alors soldat, reçut un jour dans l'œil droit ce qu'il appelle un « paquet de boue », projeté par un cheval qui galopait devant lui. Deux ou trois jours après, il « perd la vue » de l'œil atteint. Puis, quelques semaines après l'accident, il re-

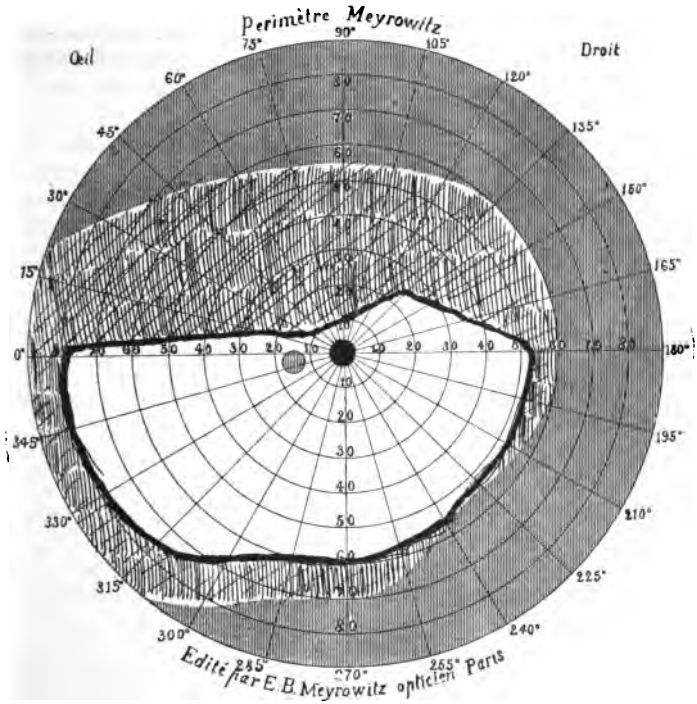

FIGURE 4.

marque que son œil commence à prendre une coloration rousse. Cette coloration de l'œil et des paupières a augmenté progressivement et s'est étendue peu à peu depuis cette époque en allant de l'œil vers les parties avoisinantes de la face.

L'examen des yeux nous montre que l'œil gauche est parfaitement normal.

L'œil droit ne présente extérieurement aucune trace de traumatisme, aucune cicatrice appréciable.

L'acuité visuelle est de 1/10.

Toute la moitié supérieure du champ visuel manque comme on le voit sur le schéma que nous vous présentons.

Les milieux de l'œil, parfaitement transparents, permettent de constater que la papille et la partie supérieure du fond de l'œil ont un aspect normal. En bas, au contraire, on constate des lésions qui expliquent la disparition de la moitié supérieure du champ visuel. Il existe là un décollement très particulier.

Lorsque le malade regarde en bas, on voit encore en un certain point un tractus ressemblant à une rétinite proliférante, mais d'un aspect beaucoup plus brillant, qui pourrait faire penser à une imprégnation métallique.

La radiographie ne nous a point donné de résultats. Nous aurions voulu, comme nous le lui avons demandé, explorer son œil avec le sidéroscope. Il eut été utile également de prélever une parcelle des tissus pigmentés pour y rechercher la substance colorante.

Il ne s'agit point ici de *chromhydrose*, affection dans laquelle la vision est intacte et la sclérotique indemne de pigmentation. D'ailleurs, ni le savon, ni les substances oléagineuses n'ont pu faire disparaître la pigmentation.

La *mélanose congénitale* est localisée à la sclérotique et stationnaire.

En 1901, M. Valude montra à notre Société un cas de *mélanose acquise* des deux paupières de l'œil droit chez une femme de 53 ans, qui présentait cette altération depuis 23 ans. La pigmentation s'était développée lentement et progressivement. Elle s'étendait jusque sur la face latérale du nez. Il existait en outre une tache bleuâtre sur la conjonctive du cul-de-sac inférieur, près de l'angle externe. La peau des paupières était sèche et écailleuse. De plus, il y avait un papillome sur la paupière inférieure et un cancroïde du nez, les deux compris dans la zone pigmentaire. La Société de dermatologie regarda cette affection comme un *lentigo malin des vieillards* ou une *mélanose en taches progressives*, qui provient souvent de taches nœviques pigmentaires et aboutit fréquemment à une tumeur maligne. Fromaget a présenté un cas analogue en janvier 1902, à la Société de médecine de Bordeaux.

Comme celui de M. Valude, notre malade présente une pigmentation acquise des paupières, mais c'est là le seul point de ressemblance. Dans le cas actuel, cette pigmentation des paupières s'est développée rapidement chez un sujet jeune. Nous avons constaté nous-même que depuis un mois,

la zone de pigmentation s'était étendue ; elle a été précédée d'une pigmentation de la sclérotique ; la peau ne présente aucune altération. Nous devons tenir compte enfin de l'altération de l'œil, du traumatisme qui a précédé l'apparition de la pigmentation, et de ce décollement aux reflets métalliques. Bien qu'il soit impossible de retrouver sur le globe oculaire une cicatrice dénotant la pénétration d'un corps étranger, malgré le résultat négatif de la radiographie, on peut penser qu'il s'agit ici d'une sidérose du globe oculaire et des paupières. La sidéroscopie, et s'il est permis, l'examen d'une parcelle des tissus pigmentés, nous permettront peut-être d'établir ce diagnostic. Et cependant, le cas actuel est bien différent des cas habituels de sidérosis. Dans la sidérose habituelle, la pigmentation se localise au globe oculaire, dont elle pigmente fortement l'iris. Dans le cas actuel, la pigmentation s'est étendue bien au-delà des limites du globe sans atteindre beaucoup l'iris qui conserve sa coloration presque normale.

MM. A. Cantonnet et A. Offret. — *Angiome caverneux de l'orbite opéré 19 ans auparavant ; atrophie optique. Présentation de pièces.* — Le 27 janvier dernier, nous recevons au laboratoire de la clinique ophtalmologique de l'Hôtel-Dieu les globes oculaires, les nerfs optiques, le chiasma provenant de l'autopsie du nommé G... A..., garçon épicier, âgé de 24 ans, mort dans le service du prof. Dieulafoy, à la suite d'une paraplégie due à un mal de Pott sous-occipital.

Ce malade n'y voyait pas de l'œil gauche ; il aurait été opéré, à l'âge de cinq ans, d'un angiome de l'orbite par le professeur Panas, à l'Hôtel-Dieu. De fait, une cicatrice a été constatée du côté de l'angle externe de l'œil, et la religieuse, alors à la salle St-Julien, se rappelle encore d'un enfant très malade, délirant, avec un œil énorme, en saillie, opéré sans espoir, qu'elle a soigné 8 mois ; il y a de cela 19 ans (1889).

A l'examen macroscopique, l'œil droit est normal. L'œil gauche présente, au pôle postérieur, à la partie externe du nerf optique, une petite masse, brunâtre, très adhérente à la sclérotique et au nerf optique. Elle mesure 6 mm. environ de largeur et 10 mm. de hauteur. Elle s'étend jusqu'à 6 mm. en arrière sur le nerf optique.

Le nerf optique gauche apparaît sur toute sa longueur d'un volume bien moindre que celui du côté opposé. Sa gaîne durale est plus épaisse ; l'espace sous-arachnoïdien est très dilaté.

Rien à noter au segment antérieur.

Le chiasma, les bandelettes optiques, surtout la droite sont diminués de volume.

Examen des coupes.

1. *Segment postérieur de l'œil gauche avec 4 mm. de nerf optique.* Coupes horizontales. Coloration hématéïne. Van Gieson :

Dans l'angle formé par la sclérotique et le nerf optique, à la partie externe du pôle postérieur, se trouve une tumeur, composée de grands alvéoles, de formes irrégulières, remplis de globules sanguins, entourés de tissu fibreux. On reconnaît immédiatement la structure d'un angiome caverneux. Le tissu fibreux, très dense, se confond intimement, au sommet de l'angle, avec la sclérotique et la gaîne durale du nerf optique.

La dure-mère offre une épaisseur double de celle de l'autre nerf ; l'espace sous-arachnoïdien est très large ; il est parcouru çà et là par de gros tractus conjonctifs, allant de la dure-mère à la gaîne piale ; le reste de l'espace sous-arachnoïdien est rempli d'un tissu réticulé très lâche.

La gaîne piale forme autour du nerf une couronne fibreuse très épaissie. Presque toute la moitié du nerf optique, située du côté de l'angiome, n'est plus constitué que par des amas de faisceaux fibreux, coupés en différents sens. L'autre partie présente encore le carrelage normal du nerf ; cependant, comparées à celles de l'autre nerf, les travées conjonctives y sont épaisses et plissées, denses et irrégulières. Au niveau de la papille, l'excavation physiologique est légèrement plus accusée ; du reste, à ce niveau, la couche des fibres optiques est plus mince que celle du côté opposé. Les vaisseaux de la choroïde sont un peu dilatés.

2. *Traitées par la méthode de Weigert*, les coupes transversales du nerf optique permettent de constater une dégénérescence complète, sans qu'elle soit sur toute la coupe arrivée au même degré. On peut reconnaître, en effet, deux zones : l'une, ayant conservé une teinte assez foncée, disposée en croissant autour de l'autre plus claire, cette dernière correspondant à la partie du nerf transformée totalement en tissu conjonctif.

3. *Au niveau du chiasma*, les coupes horizontales, colorées par le même procédé, ont montré également une dégénérescence complète du nerf optique gauche.

Le chiasma présente une prédominance marquée des fibres

allant du nerf optique droit à la bandelette gauche sur les fibres allant du nerf optique gauche à la bandelette droite. La bandelette droite est beaucoup plus riche en fibres dans sa partie externe que dans l'interne.

La bandelette gauche présente aussi, mais moins nettement, une prédominance de fibres dans sa partie interne ; toutefois, cette prédominance n'existe qu'au début même de la bandelette ; à 5 ou 6 mm. du chiasma, cette différence disparaît, et c'est alors tout l'ensemble de la bandelette droite qui est un peu moins foncé que normalement. Nous n'avons pu avoir les noyaux gris de la base.

Cette atrophie optique est donc complète et offre un intérêt analogue à celui d'une lésion expérimentale des voies optiques périphériques.

Cette observation d'angiome, opéré il y a près de 20 ans, nous a semblé digne, à différents points de vue, d'être rapportée.

L'angiome, malgré son ancienneté, malgré l'intervention, n'a subi aucune des transformations que l'on signale parfois dans ces cas, dégénérescences fibreuse, graisseuse, transformation kystique, etc...

Le point le plus intéressant à étudier est l'atrophie optique.

L'angiome caverneux ne donne pas lieu, ordinairement, à l'atrophie optique ; c'est un fait qui ne doit pas nous étonner. Nous savons, en effet, que l'angiome caverneux, tumeur bénigne, à évolution très lente, s'entoure le plus souvent d'une capsule qui la limite des organes voisins et ne présente ainsi avec eux que des rapports de contiguité. Dans notre cas spécial, nous ne rencontrons pas de capsule ; nous voyons au contraire le tissu fibreux de la tumeur se confondre avec celui de la dure-mère et de la sclérotique. Remarquons de plus la situation toute particulière de la tumeur ; juste au niveau du point où la dure-mère se replie, pour se continuer avec la sclérotique, éperon immédiatement en rapport avec la lame criblée et la papille. Il est tout à fait vraisemblable que la tumeur a directement comprimé à ce niveau le nerf optique et que c'est là la cause de l'atrophie optique. Nous admettons volontiers cette hypothèse ; d'autant plus que le nerf optique est dégénéré sur toute sa longueur, *dès la lame criblée*. Cette constatation semble devoir éliminer absolument l'hypothèse d'une section du nerf optique au cours de l'opération, car le traumatisme opératoire aurait porté à quelque distance de la lame criblée. Le maximum d'atrophie se trouvant du côté temporal du nerf, c'est

à-dire du côté de l'angle, confirme encore cette hypothèse de compression.

L'atrophie optique par tumeur, même bénigne, est bien connue, mais elle est très rare dans l'angiome ; en effet, dans le traité de Lagrange (Tumeurs de l'œil et de l'orbite), une seule observation de ce genre est citée sur 83 cas d'angiome de l'orbite ; c'est l'observation n° 73 de Defrège, en 1892, (Société des sciences médicales et naturelles de Bruxelles. Novembre 1897). Il y avait atrophie du nerf optique, ce dernier étant compris dans la tumeur. Malgré nos recherches, nous n'avons pu trouver plus de détails concernant cette observation.

M. Valude. *A propos de l'irido-sclérotomie.* — Je vous communique un cas où l'irido-sclérotomie a été faite très largement, si largement, qu'après la section de l'iris, une gouttelette de vitreux est sortie, et qu'il en est résulté une large ouverture sclérale. Et néanmoins, au bout de huit jours, est survenu un accès d'hypertension qui a duré de 10 à 15 jours.

Cette observation n'enlève rien à la valeur de l'opération de Lagrange dont je me déclare extrêmement partisan. Elle prouve seulement que la pathogénie du glaucome et de l'hypertension n'est pas encore connue, et que l'on n'est pas garanti contre elle lorsqu'on a créé une fistule sclérale. D'ailleurs on reconnaît maintenant combien étaient spécieux les raisonnements de de Wecker à ce sujet. La résection sclérale est donc certainement un bon appoint à l'iridectomie dans le glaucome, mais le pourquoi du succès de cette opération n'est pas encore clairement expliqué.

M. Monthus. — Rapport sur un travail du Dr Cerise : *Etude clinique sur la valeur des signes de De Graefe et de Stellwag.* Après avoir rappelé les caractères et toute l'importance du signe de de Graefe dans la symptomatologie du goitre exophtalmique, M. Cerise rapporte une série de faits où ce symptôme se présenta tout au début de l'affection. Parmi les faits intéressants relatés dans son travail, je veux seulement vous résumer une observation concernant un malade suivi par le Dr Cerise pendant plus de 10 mois. X..., âgé de 34 ans, se présente en août 1907 à la Clinique ophthalmologique de l'Hôtel-Dieu. Il a toujours été bien portant. De-

puis 6 ou 7 ans, il est devenu nerveux, irritable. On lui fait remarquer dans son entourage qu'il présente quelque chose d'étrange dans le regard. Au mois de novembre de la même année, il éprouva quelques troubles visuels, surtout à droite ; fatigue rapide, nécessité d'exécuter par instant une série de clignements pour reposer son œil. A l'examen, le malade présente l'aspect d'une rétraction unilatérale de la paupière supérieure droite. Il existe une occlusion incomplète de la fente palpébrale. Pas de modifications dans les mouvements synergiques du globe et de la paupière. Il s'agit, en somme, d'un signe de Stellwag, sans signe de de Graefe. Pas de tachycardie, pas d'hypertrophie thyroïdienne, pas de tremblement. Au mois de janvier 1908, au signe de Stellwag vient s'adjoindre le signe de de Graefe. On constate alors un léger tremblement et une tachycardie manifeste (90-100). Le diagnostic de goitre exophthalmique est confirmé par les examens de MM. de Lapersonne, Rochon-Duvigneaud, Brissaud, Péchin.

M. Cerise insiste sur l'importance du signe de de Graefe et il pense avec Mooren, Mauthner, etc., qu'il peut être suffisant à lui seul pour porter le diagnostic de maladie de Basedow. Après avoir rappelé le très intéressant travail de J. Terson, de Toulouse, sur les signes oculaires unilatéraux du goître exophtalmique, M. Cerise revient sur ce fait que dans une de ses observations, l'affection, tout au début, se présentait sous l'aspect d'une rétraction de la paupière ne doit être porté qu'avec beaucoup de circonspection et que l'on doit toujours penser, dans ces cas, au goitre exophtalmique.

M. Cerise, dans une de nos dernières séances, vous a présenté un ingénieux instrument construit par lui-même et destiné à la mesure de la sensibilité cornéenne. Cet esthésiomètre lui a permis de mesurer les troubles de la sensibilité cornéenne dans les différentes affections locales ou générales, avec une précision qu'on ne pouvait obtenir jusqu'ici qu'avec de pénibles recherches par le procédé de Frey. Les conclusions de ses travaux ont été consignées dans sa thèse inaugurale : « De la sensibilité cornéenne. »

Je vous rappelle en terminant que le Dr Cerise a fait à notre Société plusieurs présentations : varicocèle de l'orbite, anévrysme artérioso-veineux de l'orbite, etc...

Dans ce court rapport, je n'ai pu que vous faire entrevoir les très grandes qualités scientifiques du Dr Cerise que vous pourrez encore mieux apprécier lorsque vos suffrages l'auront fait admettre parmi les membres de notre Société.

Elections d'un membre titulaire.

Votants : 21; majorité absolue : 12.

1er tour. —	M. Galezowski	11 voix.
—	M. Duclos	10 voix.
2e tour. —	M. Galezowski	12 voix.
—	M. Duclos	9 voix.

M. Galezowski est proclamé élu.

BIBLIOGRAPHIE

V

IRIS-CHOROIDE — CORPS VITRÉ — GLAUCOME (*suite*) CRISTALLIN

Résultats éloignés de la sclérochoriotomie dans le traitement du glaucome, par F. Querenchi (Milan). (*Annali di Ottalmologia*, vol. XXXVI, 1907, fasc. 12, p. 946.) — La *sclérochoriotomie* de Querenghi consiste en une paracenthèse de la chambre postérieure pratiquée à l'aide d'un couteau de Graefe tout à fait linéaire, par ponction et contre-ponction immédiatement en arrière de l'insertion irienne. Par cette intervention l'on viendrait à rétablir une communication entre les chambres aqueuses et l'espace péricho-roïdien, et à compenser ainsi l'hydropisie active ou passive de cet espace, qui serait cause de l'hypertension oculaire. Cette théorie pathogénique du glaucome, assez ancienne (Le Fort) et remise en honneur par Querenghi (1902), se trouverait confirmée par l'expérience clinique de ce dernier. Il résume ses observations des cinq dernières années (glaucome aigu, glaucome chronique, glaucome consécutif à choroïdite, buphtalmos, glaucome par atropine), en fait, 43 malades suivis pendant un laps de temps plus ou moins long et 54 yeux opérés. Un seul de ces cas fut réfractaire, tandis que tous les autres furent ramenés à la tension normale. L'opération est en tout cas sans gravité, sans danger, ne déforme nullement l'œil et peut être répétée en cas d'un premier insuccès. — A. Antonelli.

Le Gérant : Félix Alcan.

Paris. — Imprimerie A. Davy, 52, rue Madame. — *Téléphone.*

VERRES A DOUBLE FOYER

M. TSCHERNING.

On sait que Franklin, ennuyé d'être obligé de changer de lunettes à chaque instant, imagina les verres qui portent son nom. Il combinait la moitié supérieure du verre pour loin avec la moitié inférieure du verre pour près ; les deux morceaux étaient réunis uniquement au moyen de la monture. Vers 1860, l'opticien Moussier à Nantes, commença à fabriquer des verres à double foyer en un seul morceau. Avec la méthode ordinaire de tailler des verres, en les frottant contre un bassin à courbure opposée, il est bien possible de tailler, sur une surface convexe, une facette à courbure moins forte, mais non une facette plus courbe. On était donc obligé de prendre le verre pour voir de près, et d'y tailler, à la partie supérieure, une facette convenable pour la vision au loin. Le procédé présente l'inconvénient assez sérieux de restreindre le champ pour la vision au loin, alors que c'est justement pour la vision au loin, que nous avons besoin d'un champ étendu. On était obligé de faire descendre la ligne de démarcation jusqu'au centre du verre ou encore plus bas, ce qui donna à ces verres un aspect bizarre. On imagina alors de coller une petite lentille supplémentaire sur la partie inférieure du verre pour loin. Pour la rendre invisible, l'opticien Strübin, de Bâle, creusa une concavité à la surface antérieure du verre (ménisque) de manière à pouvoir y loger une petite lentille de *flint*. La courbure de la surface concave était calculée de manière à ce que la petite lentille pouvait avoir la même courbure extérieure que le grand verre, de sorte qu'elle était en effet presque invisible. Mais le procédé avait un certain nombre d'inconvénients. Le *flint* se raye facilement ; si la presbytie est forte, on est obligé, soit de prendre un *flint* très dense, soit de rendre la courbure interne très forte ;

dans les deux cas l'aberration chromatique se fait sentir. Il y avait aussi l'inconvénient qu'une secousse pouvait facilement décoller la petite lentille. Cet inconvénient est pourtant maintenant écarté, grâce au nouveau procédé de M. Borsch.

Mais le grand écueil des verres à double foyer est la question de centrage. Les opticiens tiennent beaucoup à ce que la partie du verre qui sert habituellement, ne présente pas d'effet prismatique, et ils ont raison, non seulement à cause du déplacement apparent de l'objet regardé, mais aussi à cause de l'astigmatisme par incidence, qui, le plus souvent, l'accompagne. Ils déterminent le « centre » du verre, c'est-à-dire l'endroit exempt d'effet prismatique, en regardant à travers le verre, tenu à quelque distance, une droite assez longue pour pouvoir être vue, à la fois, à travers le verre et des deux côtés. En déplaçant le verre, on trouve la position dans laquelle la droite est vue sans brisure. On marque cette direction par un trait d'encre et on répète l'opération après avoir fait subir au verre une rotation de 90°. Le point d'entrecroisement des deux traits indique l'endroit du « centre ».

Pour des verres de lunettes ordinaires la tâche de l'opticien est très simple. Le centre du verre est en général placé au milieu de l'ovale. Si la distance entre les deux centres est égale à la distance séparant les deux yeux, les verres sont centrés. Pour les verres à double foyer, le problème se complique. Il faudrait que chaque partie du verre soit « centré ». Comme, d'autre part, il est important que la ligne de séparation ne se place pas devant la pupille, il faudrait que les deux centres soient placés à une distance l'un de l'autre qui soit au moins égale au diamètre pupillaire, et que la ligne de démarcation soit placée à peu près à milieu de distance entre les deux. De cette manière, l'œil peut se servir de l'un ou de l'autre centre, sans que la ligne de séparation vienne gêner, au moins à la vision directe.

C'est là un résultat qu'il n'est pas facile d'atteindre. Prenons par exemple deux verres + 3 dans la boîte d'essai et plaçons-les l'un contre l'autre, de sorte qu'ils se couvrent en partie. On aurait ainsi une sorte de verre à double foyer, la partie libre d'un des verres pouvant servir pour loin, la partie où ils se couvrent pouvant servir de près. Mais il ne serait pas bien centré. Le centre de la partie forte est, en effet, situé sur la droite qui joint les deux intersections des circonférences des deux verres, de sorte que la distance séparant les deux « centres » serait trop grande. Si les deux verres n'ont pas la même force, le centre se trouve rejeté vers le plus fort, souvent près de l'un ou l'autre bord de la facette, ou quelquefois même en dehors de celle-ci. Quelquefois on peut remédier au défaut en diminuant le diamètre de la facette, mais on ne peut pas aller loin dans cette voie sans diminuer trop le champ.

Le problème a été résolu par un procédé imaginé par l'opticien anglais Sutcliffe. Ce procédé a produit toute une petite révolution dans le monde de l'optique. Depuis les quatre ou cinq siècles qu'on fabrique des verres de lunettes, on n'avait en effet pas pu trouver d'autre moyen pratique pour tailler des surfaces optiques, que de frotter le verre contre un bassin présentant la courbure opposée à celle qu'on désirait. Le procédé Sutcliffe est tout différent. Sans entrer dans les détails de la fabrication, il est possible de se faire une idée du principe de la manière suivante :

Le cercle A B, fig. 1, représente la plaque de verre dont on veut tailler la surface. Il est placé horizontalement, et tourne autour d'un axe vertical passant par C. Le petit cercle A C représente l'extrémité inférieure d'un petit tube placé verticalement, de sorte qu'il puisse frotter sur le verre. Il tourne autour de son axe à lui, avec la même vitesse, et dans la même direction que le verre. Il est d'ailleurs suspendu librement de manière à pouvoir prendre n'importe quelle position. Il est facile à

voir que le tube ne produit aucune usure du verre en A,

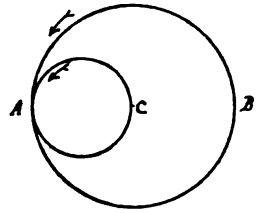

FIGURE 1.

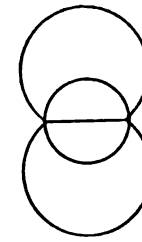

FIGURE 2.

puisqu'ils tournent tous les deux avec la même vitesse, et dans la même direction. Dans le voisinage de C, le tube usera au contraire le verre, puisque la direction de son mouvement est à cet endroit, opposé à celui du verre; celui-ci se creusera donc vers le milieu, et le tube, ver-

FIFURE 3.

tical, au commencement, s'inclinera de plus en plus vers le milieu du verre. Pour obtenir une surface convexe, il faut donner au tube une rotation dans la direction opposée à celle du verre. Quoique cela puisse paraître surprenant, on obtient de cette manière des surfaces parfaitement sphériques ; la courbure dépend de la vitesse relative des deux mouvements.

C'est ce procédé qu'emploie la Société U. B. F. (Unibifocal) de Londres, pour ses verres à double foyer. Les verres sont toujours fabriqués par paires ; on prend deux lentilles ordinaires, et après avoir enlevé un segment de chacune, on les place à côté l'une de l'autre, comme il est indiqué sur la fig. 2. Ensuite la petite surface est travaillée d'après la méthode Sutcliffe. Mais si, pour tailler la facette, on plaçait les deux lentilles sur un plan, on aurait le défaut de centrage dont j'ai déjà parlé. Pour l'éviter, on place les deux verres sur une sorte de

FÉLIX ALCAN, Éditeur
108, BOULEVARD SAINT-GERMAIN, PARIS, 6e.

Bibliothèque Utile

HISTOIRE — GÉOGRAPHIE — SCIENCES PHYSIQUES ET NATURELLES
ENSEIGNEMENT — ÉCONOMIE POLITIQUE ET DOMESTIQUE
ARTS — DROIT USUEL.

125 élégants volumes in-32, de 192 pages

Chaque volume broché, **60** centimes; en cartonnage anglais, **1** franc.

Derniers volumes parus :

Les lois ouvrières, par PAUL LOUIS.
L'homme préhistorique, par ZABOROWSKI, 7e édit. refondue.
Abrégé de l'histoire des rapports de l'Eglise et de l'Etat en France, de 1789 à 1871, de A. DEBIDOUR, par MM. DUBOIS et SARTHOU.
Petite chimie de l'agriculteur, par V. VAILLANT (avec grav.).
Les vins de France, *manuel du consommateur*, par A. BERGET, agrégé de l'Université (avec gravures).
La pratique des vins, par *le même*. 2e édit.
La viticulture nouvelle, *manuel du vigneron*, par *le même*.
L'assistance publique en France, par le Dr LARRIVÉ.
Histoire de l'art, par G. MEUNIER, agrégé de l'Université (avec grav.)
La tuberculose et son traitement hygiénique, par P. MERKLEN.
Histoire de la littérature française, par G. MEUNIER, agrégé de l'Univ. 2e édit.
Les insectes nuisibles, par ACLOQUE, avec gravures.
L'hygiène de la cuisine, suivi d'une notice sur l'*Alimentation du soldat*, par le Dr LAUMONIER.
L'alcool et la lutte contre l'alcoolisme, par les Drs SÉRIEUX et MATHIEU. 4e édit.

Par son esprit démocratique, son format commode et son prix modeste, la *Bibliothèque Utile* est à la portée de tous.

Les noms des auteurs qui ont collaboré à cette collection montrent l'importance attachée par les savants de tout ordre à cette œuvre de vulgarisation. La plupart des volumes sont recommandés par le *Ministère de l'Instruction publique*, pour les bibliothèques populaires et scolaires, les bibliothèques des écoles normales, des lycées et des collèges; par le *Ministère de la Guerre*, pour les bibliothèques de garnisons; par le *Ministère de la Marine*, pour les bibliothèques des équipages; par la *Ville de Paris*; par la *Ligue de l'Enseignement* et par les diverses Sociétés dont le but est de propager l'enseignement à tous les degrés.

Envoi franco contre timbres ou mandat-poste.

rétine paraît soulevée et plissée ; la tension oculaire est très abaissée (T-2). L'œil gauche est normal.

Le malade n'a pas d'antécédents héréditaires à retenir. Il a joui d'une excellente santé jusqu'en juillet 1905 ; à cette époque, il se plaignit d'un point de côté à droite avec gêne respiratoire, mais sans dyspnée, ni fièvre. Son médecin porta le diagnostic de pleurésie sèche et ordonna l'application de vésicatoires. Quelques jours après apparurent des expectorations épaisses et rougeâtres, couleur confiture de prunes ; bientôt les crachats devinrent jaunâtres, franchement purulents et plus abondants ; pendant un certain temps, ils furent même très fétides. En même temps que l'affection pulmonaire apparurent de vives douleurs gastriques, survenant après les repas, avec vive sensibilité au creux épigastrique. Le médecin pensa à un ulcère et mit le malade au régime lacté. Ce traitement amena un agaigrissement rapide avec perte des forces.

Le malade n'étant pas myope et n'ayant pas reçu de traumatisme sur l'œil, ce décollement rétinien était-il dû à une tumeur intra-oculaire ou à une infection endogène dépendant du mauvais état général ? L'hypotonie et l'absence de douleur nous fit pencher pour cette dernière hypothèse.

Au début de novembre apparaissent des douleurs irradiées à tout le côté droit de la tête ; elles surviennent par crises paroxystiques, durant environ vingtquatre heures et revenant à peu près tous les huit jours. Nous ne revoyons le malade que le 5 décembre, en dehors d'une crise douloureuse ; le décollement est devenu total et la vision a complètement disparu ; la pupille est en dilatation moyenne et immobile ; à part une légère injection localisée aux culs-de-sac, les membranes externes sont normales ; l'œil est toujours mou (T-2). Malgré cette hypotonie, l'apparition de la douleur ramène notre attention sur la possibilité d'une tumeur et nous conseillons l'énucléation, que le malade accepte en principe ; mais son mauvais état général fait ajourner l'opération. Nous prescrivons l'application de compresses chaudes et de sangsues à la tempe ; les douleurs disparaissent, l'alimentation devient plus facile et les forces reviennent.

Vers le 15 février 1906, les douleurs reparaissent très violentes. Nous revoyons le malade le 21 et nous constatons l'existence d'une exophtalmie directe qui, d'après les dires de son entourage, aurait débuté vers la fin de janvier ; la mobilité du globe est limitée dans toutes les directions et les mouvements ne sont pas douloureux, sauf l'abduction forcée ; léger œdème des paupières ; la conjonctive bulbaire est

sillonnée par de gros vaisseaux qui vont du limbe aux culs-de-sac ; dilatation maximale de l'iris ; la cornée a conservé sa transparence ; hypotonie légère (T-1) ; la palpation du globe est douloureuse, ainsi que la pression à l'émergence du nerf sous-orbitaire ; on ne sent pas de tumeur dans le sillon orbitaire.

En présence de ces symptômes, on ne peut plus douter de l'existence d'une tumeur intra-oculaire, qui a perforé la sclérotique au pôle postérieur et s'est propagée à l'intérieur du cône musculaire. A chacune de nos visites, nous avons trouvé l'œil hypotone ; il paraît certain que les crises douloureuses, auxquelles nous n'avons jamais pu assister, étaient dues à des poussées glaucomateuses.

2 mars. L'exophtalmie augmente rapidement ; le globe se dévie en dedans. Chémosis séreux en dehors et en bas ; pour la première fois, nous constatons de l'hypertonie (T-1).

3 mars. Exentération de l'orbite ; l'opération est faite très régulièrement, sans aucun incident.

Les suites opératoires furent des plus simples ; la cavité orbitaire bourgeonna rapidement et la température ne dépassa jamais 37°.

Examen anatomique. — Le globe oculaire est coiffé sur son pôle postérieur par une tumeur grosse comme une noix, à surface mamelonnée ; elle adhère fortement à la sclérotique et engaîne le nerf optique. La pièce est fixée par le formol à 10 0/0 et traitée par les alcools. Après durcissement, nous pratiquons une coupe horizontale antéro-postérieure passant par le nerf optique. La rétine entièrement décollée n'adhère plus qu'à la papille et à l'ora serata. Il existe une tumeur choroïdienne, qui ne dépasse pas la papille en dedans, mais qui s'avance en dehors jusqu'au niveau de la région équatoriale, exactement jusqu'à 8 millimètres de l'angle irido-cornéen. La masse néoplasique a la forme d'une cupule, de 24 millimètres de long. Son épaisseur moyenne est de 1 mm. 5; au niveau du pôle postérieur, elle atteint 2 mm. 5. La tumeur extra-orbitaire a sur la coupe une couleur blanc grisâtre homogène ; elle s'étend en dedans jusqu'à 7 mm. du nerf optique et en dehors jusqu'à 15 mm.

La pièce est incluse dans la paraffine et les coupes colorées par diverses méthodes. Au niveau de la tumeur intra-oculaire, la choroïde n'est microscopiquement reconnaissable qu'auprès de la papille. Le néoplasme paraît s'être développé aux dépens de la couche des gros vaisseaux, refoulant en avant la chorio-capillaire ; il est constitué par de grandes cellules à type épithélial, polyédriques par pression

réciproque. Quand on s'éloigne de la papille, ce tissu perd rapidement ses caractères nets ; des travées conjonctives irrégulièrement disposées forment des alvéoles de grandeurs diverses remplies par un tissu nécrosé, parsemé de noyaux en voie de dégénérescence, souvent à peine reconnaissables : parfois au bord des travées conjonctives, on voit des cellules encore colorables ; ce sont des éléments épithéliaux polygonaux centrés par un gros noyau arrondi. Le pigment de la choroïde est dispersé dans ce tissu néoplasique.

La sclérotique a conservé ses caractères normaux. Cependant, entre les lames les plus internes commence à se produire une infiltration de cellules néoplasiques ; on en trouve de petits nids qui comptent jusqu'à 8 et 10 éléments. La sclérotique n'est rompue en aucun point et il est facile de se rendre compte que la propagation orbitaire s'est faite le long des vaisseaux du pôle postérieur ; sur les coupes, on voit parfois des boyaux de cellules épithéliales, qui traversent perpendiculairement la coque fibreuse. En somme, il s'agit d'un carcinome de la choroïde propagé à l'orbite.

La tumeur orbitaire a les caractères très nets du carcinome alvéolaire ; les travées conjonctives limitent des amas de grandes cellules épithéliales très atypiques ; leur prolifération est très active, car on voit un grand nombre de mitoses. Dans certains alvéoles, on observe des phénomènes de nécrose analogues à ceux que nous avons signalés dans la portion intra-oculaire, mais plus discret ; ici le centre seul est dégénéré et il est entouré par une zone périphérique de cellules encore intactes.

Le nerf optique a conservé ses caractères normaux ; il n'est pas envahi et se creuse un canal dans la tumeur ; ses gaines sont épaissies et elles se prolongent avec le tissu conjonctif néoplasique.

En résumé, nous portons le diagnostic de carcinome métastatique de la choroïde.

Pour découvrir le siège de la tumeur primitive, nous faisons subir au malade un examen somatique minutieux.

A l'amaigrissement et à la perte des forces, que nous avons signalés, vient s'ajouter le teint jaune terreux, qui s'accuse de jour en jour.

Les urines ne contiennent ni sucre, ni albumine, mais on y trouve environ cinq fois plus d'indican que normalement, et on note la présence de scatol.

Le cœur est normal, mais la tension vasculaire est très faible et le pouls bat à 140 par minute, sans qu'il y ait de tachycardie paroxystique.

L'examen du sang, pratiqué par M. le professeur agrégé Sabrazès, donne les résultats suivants :

Hémoglobine : 90 0/0.

Globules blancs : environ 4 fois plus que normalement ;

Formule leucocytaire :

Polynucléés neutrophiles.	91,19 0/0
Lymphocytes	5,60
Mononucléés	2,80
Eosinophiles	1
Formes de transition.....	0,4

Pas de poïkilocytes ; quelques polychromatiques ; beaucoup de plaquettes sanguines ; réaction iodophile nette dans quelques rares polynucléés.

A l'inspection du thorax, on ne constate ni œdème, ni circulation collatérale. L'hémithorax droit est déprimé en avant ; son sommet est un peu fuyant et la ligne ombilico-mamelonnaire de ce côté est plus courte qu'à gauche. A la palpation, on ne perçoit pas de tumeur, mais on trouve des ganglions suspects dans les aisselles. En avant, les vibrations sont plus fortes et la respiration est plus soufflante à droite qu'à gauche. En arrière, les vibrations sont également exagérées à droite ; il existe en outre de la sub-matité dans la fosse sous-épineuse et de la matité à la base ; la respiration est plus soufflante et il existe de la bronchophonie. Le malade a des quintes de toux sèche, subites, venant par explosion ; il expectore des crachats très purulents ne sentant pas mauvais. Depuis le début de sa maladie, il ne peut plus dormir sur le côté gauche ; il est obligé de se coucher sur le côté malade. L'examen microscopique des crachats a montré leur purulence, l'absence de fibres élastiques et d'éléments figurés anormaux ; beaucoup de microbes pyogènes, mais pas de bacilles de Koch.

Le malade a la langue saburrale et l'haleine fétide ; pas de ptyalisme. Il a perdu l'appétit depuis le début de sa maladie et il a surtout du dégoût pour les aliments gras, qu'il aimait autrefois. Il avait auparavant des renvois aigres qui ont disparu et, depuis qu'il est malade, il n'a eu ni vomissement, ni régurgitation. Spontanément il n'a pas de douleur vive au creux épigastrique, mais les aliments lui pèsent beaucoup dès qu'il les a absorbés ; cette région est excavée et la moindre pression en ce point provoque une vive douleur ; il existe un véritable bouton épigastrique. La pression du paquet vasculo-nerveux du cou est douloureuse à droite et le malade se plaint parfois d'être enroué. Ni constipation, ni

diarrhée ; jamais de matières noires.

En somme, les divers symptômes généraux confirment l'hypothèse d'un cancer viscéral. Les commémoratifs (crachats confiture de prune), les signes physiques et fonctionnels permettent de localiser la tumeur à la base du poumon droit : il s'agit d'un cancer alvéolaire massif, d'un carcinome du poumon. Les phénomènes gastriques doivent être attribués soit à des lésions de voisinage (périgastrite), soit plutôt à des compressions nerveuses par la tumeur elle-même ou par des ganglions néoplasiques.

Le malade quitte la maison de santé le 8 avril. La cavité orbitaire bourgeonne régulièrement et il n'y a pas de trace de récidive locale. L'état général est très amélioré. Depuis quelques jours ont apparu des douleurs lombaires. Enfin, nous constatons une augmentation en masse du volume de l'os malaire droit, avec quelques douleurs fugaces à ce niveau ; nous pensons à une nouvelle métastase.

29 juin. Nous apprenons que, depuis son départ, le malade éprouve de très violentes douleurs lombaires, s'irradiant à la verge et aux testicules; la métastase malaire s'est beaucoup développée.

Le malade meurt le 29 juillet.

Avant de souligner les particularités intéressantes de notre observation, nous croyons devoir rappeler quelques généralités sur la question qui nous occupe.

Le carcinome primitif de la choroïde existe-t-il ? La plupart des auteurs nient sa possibilité et contestent les observations qui ont été publiées sous ce titre. Au contraire, l'existence du carcinome métastatique ne saurait être mise en doute et, sans être fréquente, cette affection commence à être bien connue.

En comptant notre observation, nous connaissons le siège de la tumeur primitive dans 56 cas ; le carcinome a pris naissance 35 fois dans le sein, 6 fois dans le poumon, 1 fois dans la trachée, 1 fois dans le médiastin (?), 3 fois dans la glande thyroïde, 7 fois dans l'estomac ou peut-être dans un autre organe de la cavité abdominale, 1 fois dans le foie, 1 fois dans la capsule surrénale et 1 fois dans la prostate. On n'a jamais donné de raison satisfaisante pour expliquer la fréquence relative des

métastases choroïdiennes dans le cancer du sein ; notons en passant que Mitvalsky (1) en observe un exemple dans le cours d'un carcinome mammaire chez un homme.

La métastase choroïdienne reproduit naturellement le type anatomique de la tumeur primitive, car elle a pour origine une embolie artérielle ; c'est ce qui explique pourquoi la tumeur oculaire se développe en général au niveau du pôle postérieur.

Contrairement au sarcome de la choroïde, qui affecte le plus souvent une forme nodulaire, le carcinome métastatique envahit le membrane vasculaire en nappe et le néoplasme a dans son ensemble la forme d'une cupule. C'est probablement pour cette raison que la rétine ne se décolle que lentement et tardivement.

Le diagnostic clinique du carcinome métastatique de la choroïde est certainement la partie la plus intéressante de son histoire.

Kowalewski (1) pense qu'il est possible de reconnaître l'affection chez le vivant en s'appuyant sur la localisation de la tumeur dans la région du pôle postérieur, sur sa forme en gâteau ou en coupe, sur sa croissance rapide, sur la bilatéralité fréquente, sur la faible tendance au glaucome secondaire et sur la connaissance de la tumeur primitive.

Il est certain qu'avec ces divers éléments on doit porter le diagnostic ; mais il est rare de pouvoir les observer tous sur le même malade. Nous allons analyser la valeur de ces symptômes.

La connaissance de la tumeur primitive est un des éléments essentiels du diagnostic ; quand une malade, atteinte d'un cancer du sein par exemple, présente un décollement rétinien compliqué d'hypertonie, on ne peut guère se tromper. Mais on peut ignorer l'existence de la tumeur primitive, surtout s'il s'agit d'un cancer viscé-

(1) Mitvalsky, *Ueber Karzinomatöse Augapfelmetastasen* (*Archiv für Augenheilkunde*, XXI, 1889).

(2) Kowalewski, *Ueber metastatischen Aderhautkrebs* (*Zeitschrift für Augenheilkunde*, XV, 1906).

ral, et l'on est alors conduit à porter le diagnostic de néoplasme primitif de la choroïde, c'est-à-dire de sarcome : l'erreur est alors reconnue soit à l'examen histologique de l'œil énucléé, soit à l'autopsie du malade. C'est ce qui est arrivé dans notre cas : la constatation d'un carcinome de la choroïde nous a permis d'affirmer l'existence d'une tumeur primitive identique, située quelque part dans l'économie. Des erreurs analogues sont assez fréquentes ; sans parler de Perls (1), qui publia la première observation de carcinome métastatique de l'œil (cancer primitif du poumon), nous pouvons citer les cas de Gayet (2) (cancer de l'estomac), Oatman (3) (cancer du foie), Bentzon (4) (cancer de la capsule surrénale), Gelpke (5) (cancer du corps thyroïde) ; dans les cas de Komaki (6) et de Lagrange (7), l'autopsie ne put être faite et l'on ne peut que supposer l'existence d'un cancer de l'estomac. Dans le cas de V. Michel (8), on avait porté le diagnostic de métastases oculaires dans un cas de maladie de Hodgkin ; l'examen histologique montra que les tumeurs choroïdiennes étaient de nature carcinomateuses ; on reconnut alors que les ganglions sus-claviculaires, cause de l'erreur, étaient symptomatiques d'un carcinome situé probablement dans le médiastin.

La bilatéralité, exceptionnelle pour les tumeurs primitives, est fréquente dans le carcinome métastatique. Dans la statistique de Lagrange, elle est mentionnée 8 fois sur 25 cas et encore, sur ce nombre, ne fut-elle bilatérale d emblée que 6 fois. Aussi, pour le diagnostic.

(1) Perls, *Virchows Archiv*, LVI, 1872.
(2) Gayet, *Archives d'ophtalmologie*, IX, 1889.
(3) Oatman, *Americ. Journal of the med. sc.*, 1903.
(4) Bentzon, *Hospitals Tidente*, IX, 1900.
(5) Gelpke, *loc. cit.*
(6) Komaki, *Archiv für Augenheilkunde*, XXVII, 1893.
(7) Lagrange, *loc. cit.*
(8) Michel, *Metastatische Aderhaut-Geschwulst bei vermutlicher Hodgkinscher Krankheit* (*Zeitsch für Augenheilk.*, XIV, 1905).

cette double localisation n'a de valeur que lorsqu'elle existe ; le développement de la tumeur dans un seul œil ne peut être invoqué pour différencier le sarcome du carcinome métastatique.

La localisation du néoplasme au pôle postérieur ne peut être qu'une présomption, car beaucoup de sarcomes prennent naissance au même niveau. La forme de la tumeur en gâteau ou en cupule est un signe qui a beaucoup plus de valeur, car il est très rare qu'un sarcome affecte cette disposition. Malheureusement, pour pouvoir apprécier la situation et la forme du néoplasme, il faut que la rétine ne soit pas encore totalement décollée, mais seulement soulevée, et que les milieux aient conservé leur transparence. On peut cependant tirer qulques indications utiles de l'évolution du décollement. Dans le sarcome, la rétine se détache en général brusquement et totalement. Dans le carcinome métastatique au contraire, le tissu de nouvelle formation se développe en nappe et repousse au-devant de lui la rétine, qui conserve une partie au moins de sa fonction ; c'est de là que proviennent les troubles de réfraction et la métamorphopsie que l'on observe au début pendant une période parfois assez longue ; le décollement ne devient total que lorsque la tumeur a atteint un gros volume.

Enfin le carcinome métastatique a moins de tendance à provoquer du glaucome secondaire que le sarcome. Cette absence d'hypertension peut même rendre très difficile le diagnostic de tumeur intra-oculaire ; c'est ainsi que dans notre cas, l'augmentation de tension survenait par crises d'environ vingt-quatre heures, qui disparaissaient spontanément pour faire place à l'hypotonie ; il existait entre elles des périodes de rémission qui duraient de sept à huit jours ; elles ont même disparu pendant près de deux mois et demi. Dans le sarcome, l'évolution du glaucome, est en général différente ; quand l'hypertonie a fait son apparition, elle a peu de tendance à régresser spontanément. Cette règle est cependant loin

d'être absolue et nous avons publié l'observation d'un malade atteint d'un sarcome mélanique de la choroïde, chez lequel l'augmentation du tonus présenta deux rémissions, l'une de trois ans et l'autre de dix-huit mois (1).

En somme, quand on ignore l'existence de la tumeur primitive, le diagnostic de carcinome métastatique est très difficile, sinon impossible à établir ; jusqu'à présent, dans tous les cas analogues, la nature de la tumeur oculaire n'a été reconnue qu'à l'examen anatomique.

Quant à sa structure histologique, notre carcinome métastatique se présente avec ses caractères habituels ; il y a cependant un point sur lequel nous voulons insister : c'est le processus de nécrose des éléments épithéliaux Mitvalsky (2) et Von Michel (3) pensent que les portions nécrosées correspondent à de vieilles hémorrhagies interstitielles ; dans notre cas, on ne peut accepter cette pathogénie, car on ne trouve aucun reliquat d'hémorragie (débris d'hématies, macrophages, pigment, hématoïdine, etc.). Pour Uhthoff (4), au contraire, il s'agirait d'une nécrose simple des éléments cancéreux. Avec Kowalewski (5), nous croyons à une nécrose par ischémie ; il est vraisemblable d'admettre que la pression intra-oculaire (normale et surtout glaucomateuse) a provoqué des troubles circulatoires dans les vaisseaux chargés d'irriguer la tumeur ; cela a suffi pour produire la nécrose d'éléments aussi délicats que le sont les cellules épithéliales de nouvelle formation. On sait, en effet, qu'au centre des grandes alvéoles carcinomateuses, les cellules, insuffisamment nourries, subissent la mortification ; ce processus existait déjà dans quelques points de la tumeur extra-oculaire.

(1) Lafon et Villemonte, *Bul. de la Soc. d'Anat. de Bordeaux*, 1905.

(2) Mitvalsky, *loc. cit.*

(3) Michel, *Beitrage zur Onkologie des Auges* (*Festchrift der phys. med. Gesellsch.*, Würzburg, 1899).

(4) Uhthoff, *Zur Lehre von dem metastatischen Karzinom der Chorioidea* (*Festchrift, R. Virchow gewidmet zur Vollendung seines*, 70. *Lebensjahres*, II, 1891)

(5) Kowalewski, *loc. cit.*

DE L'EMPLOI SIMULTANÉ

DE

PLUSIEURS EXPÉRIENCES DIPLOSCOPIQUES

PAR

Le Dr REMY

Il est parfois utile de mettre les malades dont on veut corriger les défauts de vision binoculaire, en présence de plusieurs épreuves combinées.

L'application de cette idée se trouve réalisée depuis longtemps dans le Diploscope classique à 11 ou 12 lettres, qu'il est facile de diminuer ou de porter à 15 lettres et même plus.

Ce Diploscope n'est que la combinaison de plusieurs dispositifs.

L'écran à 8 trous, suivant qu'il est déplacé de 90°, permet de voir 11 ou 12 lettres. Avec le Diploscope à 12 lettres, le Dr Valby fait voir ces mêmes 12 lettres à travers 8 trous ou 6 seulement, selon les nécessités de l'expérience à faire.

Beaucoup de combinaisons sont facilement réalisables et employées journellement.

Le Dr Joseph a combiné l'expérience à 4 lettres avec une ou deux épreuves à 3 lettres.

Dans ma clinique de Dijon, le Dr Valby a trouvé avantage, dans des cas de strabisme vertical, associé à du strabisme latéral, à combiner l'expérience verticale avec l'expérience à une seule lettre. Cette dernière n'est que l'expérience à 3 lettres privées des 2 lettres latérales par l'abaissement de la barrette.

Je lui ai construit, à cet effet, une plaque métallique perforée, où 4 trous sont placés, d'une part, comme les 2 trous rapprochés de l'expérience à 3 lettres, d'autre part, comme ceux de l'expérience verticale, de telle fa-

çon que les trous du haut et du bas alternent à droite ou à gauche et *vice versa*, selon la position de la plaque.

1° O 2° O
O O O O
O O

On peut, sans avoir une plaque spéciale, réaliser cette combinaison de l'expérience verticale avec l'expérience à une lettre, au moyen du Diploscope à 11 lettres.

Il suffit d'obstruer les orifices 2, 6, 3 et 7.

1 O 2 ●
3 ● 4 O 5 O 6 ●
7 ● 8 O

Des opercules placés à droite et à gauche réalisent facilement ce but.

J'ai fait construire ces deux dispositifs chez M. Peuchot, opticien. Mais, comme on le voit, le dernier peut servir à deux fins.

Le même carton de lettres peut servir aussi aux deux expériences.

Les avantages de cette association d'expériences sont les suivants :

1° Dans les cas de strabisme vertical, j'ai déjà indiqué qu'il était logique de faire regarder au malade la lettre du haut de l'expérience verticale par l'œil abaissé et celle d'en bas par l'œil élevé.

On ne doit pas oublier que les épreuves à 3 ou 4 lettres horizontales renseignent sur ce point, c'est-à-dire par exemple pour l'expérience à 4 lettres, les consonnes vues par l'œil droit paraissent plus élevées que les voyelles vues par l'œil gauche, si l'œil droit est abaissé par rapport à l'œil gauche. Dans ce cas, on doit faire regarder à l'œil droit la lettre du haut de l'épreuve verticale et à l'œil gauche celle du bas. Il est facile de déduire l'autre combinaison.

Pour constater l'effet utile, il fallait, après un certain

temps de cette gymnastique, recourir à une des expériences à lettres horizontalement placées.

Il est aisé de comprendre que si, entre les deux lettres verticales, il existe une trosième lettre, qui peut être vue double latéralement, verticalement ou de ces deux manières à la fois, on sera renseigné d'une façon très précise sur les divers défauts de la vision binoculaire du sujet.

2° Souvent dans l'épreuve à 3 lettres où la lettre médiane est dédoublée, il est difficile d'être renseigné par le malade. Il ne sait dire s'il voit des images homonymes ou croisées. Il comprend mal les questions qui lui sont posées. Ses erreurs sont multiples. On est alors obligé de recourir à des expériences probantes et, en particulier, à l'expérience verticale. Mais on ne doit pas donner un excès de convergence. Il peut donc diverger en premier lieu et converger dans l'épreuve verticale. L'indication sera mauvaise et le traitement fatigant, inutile ou plus long.

3° Il existe des cas dont je me propose de publier le mécanisme et l'explication, cas où, malgré un strabisme bien visible, les réponses du sujet au diploscope indiquent nettement une vision binoculaire à l'épreuve à 3 lettres. Au moyen d'artifices, je suis arrivé à trouver pourquoi et comment le malade se trompait et à le convaincre de son erreur.

Je crois pouvoir affirmer qu'avec l'expérience combinée que je viens d'indiquer, les causes d'erreur auront bien moins raison d'exister, car les lettres supérieures et inférieures n'étant vues que par un seul œil, chaque œil les verra se déplacer latéralement par rapport à la lettre centrale.

4° Quelquefois, avec l'épreuve à 3 lettres, la lettre médiane est dédoublée, mais le malade n'en voit qu'une parce que l'autre est cachée sous la 1re ou la 3e. L'abaissement de la barrette peut faire naître la diplopie, comme aussi on peut ne voir qu'une lettre (la médiane), mais

on ne sait pas si ce n'est pas l'effet d'une neutralisation qui vient de réapparaître. Au contraire, la combinaison de l'expérience verticale avec celle à une lettre permet de savoir si les deux yeux voient en même temps, puisque c'est un œil qui voit la lettre du haut et un autre qui voit celle du bas.

Dans les cas de strabisme convergent, pour corriger l'effet de la déviation, on tient une règle de prisme (ou un prisme variable) devant un des yeux. Le malade regarde un mot à 3 lettres ; comme il en voit 4, il fait passer devant son œil un prisme de plus en plus fort jusqu'à ce qu'il fasse fusionner la lettre dédoublée en une seule. Il arrive fréquemment qu'il dépasse le but en mettant un prisme trop fort sans s'en apercevoir, car au lieu de produire une diplopie croisée, il fusionne les 2 lettres au moment où elles allaient se croiser, et cela, grâce à un excès de convergence non pas précisément volontaire, car il n'en a pas conscience ; mais qu'on peut appeler convergence active. C'est donc une gymnastique plutôt nuisible qu'utile et il est bon que le malade voie le moment précis où il ne doit plus augmenter le degré de prismes. Le vacillement alternatif des lettres supérieure et inférieure remplira facilement ce but ; il agira à la façon de l'aiguille d'une balance qui, en oscillant à droite ou à gauche, indique en l'amplifiant, l'élévation ou l'abaissement des plateaux.

Les expériences associées peuvent rendre, comme on le voit, de grands services, mais pour cela, il faut des malades déjà bien au courant du maniement du diploscope. Au contraire, avec des débutants, elles ne feraient que les embrouiller davantage et rendre le travail plus pénible.

CONGRÈS

DE LA

SOCIÉTÉ FRANÇAISE D'OPTALMOLOGIE, 1908

Compte rendu par les Drs CARRA *et* J. GALEZOWSKI.

Dimanche 3 mai, fêtes jubilaires, pour célébrer le 25e anniversaire de la fondation de la Société.

Le matin a eu lieu la réception des délégués à la Faculté de médecine :

MM. HESS (Allemagne) ;
JESSOP (Angleterre) ;
ANGELUCCI (Italie) ;
VERDEREAU (Espagne), Société hispano-américaine.

La Société mexicaine s'était fait représenter par MM. J. GALEZOWSKI et BEAWOIS.

La Société de médecine de Paris, les médecins des hôpitaux, l'Académie de médecine, les Sociétés de neurologie et d'oto-rhino-laryngologie s'étaient fait représenter.

La séance était présidée par M. BAYET, directeur de l'enseignement supérieur. Après la séance, le Doyen de la Faculté a fait visiter la Faculté de médecine. L'après-midi, les membres du Congrès se sont réunis à Saint-Germain. Le Dr Terson a fait une conférence sur les instruments employés en oculistique à l'époque gallo-romaine. Puis un banquet a été servi au Pavillon Henri IV.

Dr A. TERSON (Paris). — *Traitement des plaies de l'œil* (Rapport présenté le 4 mai 1908). — En ophthalmologie, les plaies de l'œil doivent être traitées avec le plus grand soin, vu la complexité et l'importance fonctionnelle de l'organe blessé, qui, à son tour, peut influencer son congénère et conduire le malade à la plus complète cécité.

1° *Le traitement topique d'urgence* variera avec la nature de la plaie infectée ou non, pénétrante ou non. Il sera toujours aseptique, ou antiseptique selon la gravité des cas.

2° *La protection chirurgicale des plaies de l'œil* revêt trois formes : la suture directe, la suture conjonctivale avec ou sans autoplastie, la tarsorrhaphie.

3° *Quand il y a hernie de l'iris*, il faut la réduire ou l'exciser en cas d'insuccès.

4° *La plaie avec lésion cristallinienne* comporte différents traitements. Le cristallin, luxé dans l'œil, sera enlevé s'il

gène la cooptation de la plaie, ou provoque des accidents hypertoniques.

Luxé sous la conjonctive, il sera enlevé après la cicatrisation de la plaie.

5° *Les plaies compliquées de corps étrangers* comportent l'extraction méthodique d'urgence du corps étranger. La radiographie rend de grands services en pareil cas.

6° *Le traitement des ruptures* s'inspirera du traitement des plaies par pénétration. L'infection y est moins fréquente.

7° *Les plaies complexes* (grands écrasements) nécessitent une conduite très variable. La tarsorraphie préventive et curative rend de grands services. L'énucléation est quelquefois nécessaire.

8° Contre l'ophtalmie sympathique, l'énucléation est quelquefois le seul remède préventif et curatif. Actuellement, on évite de la pratiquer hâtivement ; on essaye au contraire, de conserver les yeux traumatisés, vu les progrès de l'antisepsie, mais il faut être avant tout éclectique. Il est des cas graves où il faut d'emblée énucléer pour conjurer une attaque de cécité sympathique.

9° *En cas de panophtalmie*, on devra aider le traitement palliatif (applications chaudes, sédatifs), par des interventions chirurgicales. L'ablation de la cornée avec des pointes de feu profondes donne du calme et conjure les accidents les plus graves. L'ablation de la cornée avec exentération ignée totale ou le curatage total, une anesthésie générale, sont préférables à l'énucléation. En face de l'ophtalmie sympathique, l'énucléation avec résection étendue du nerf optique est la seule opération recommandable, combinée au traitement mercuriel et salicylé intensif.

10° *La recherche du critérium* de la tendance sympathisante est la terminaison obligatoire de toute étude thérapeutique des plaies graves de l'œil.

Actuellement, elle est moins fréquente qu'autrefois. Pour établir le bilan dans cet ordre de recherches, il faut étudier trois points :

Quels sont les yeux traumatisés qui prédisposent à l'ophtalmie sympathique? quel est le délai de l'exentération et quel est le délai reconnu du pouvoir préventif de l'énucléation?

En réponse à la première question, il faut une iridocyclite de l'œil sympathisant, consécutive à des plaies mal soignées ;

A la seconde, il faut au minimum un délai de trois semaines.

Pour Dianoux, des accidents observés sur l'autre œil, après sept semaines d'énucléation, ne peuvent être attribués à la lésion du premier.

Mais ces règles n'ont rien d'absolu.

L'oculiste doit être, avant tout, clinicien, et savoir intervenir à temps pour prévenir une poussée d'ophtalmie sympathique qui entraînerait après elle les conséquences les plus graves. Dans le doute, il vaut mieux sacrifier un mauvais organe et prévenir la cécité. — Dr P. Carra.

Discussion du rapport

M. Trousseau n'emploie jamais, dans les plaies de l'œil, d'anesthésiques locaux, l'immobilité de l'œil suffit à faire cesser la douleur. Lorsqu'il y a à craindre une panophtalmie, il fait de fréquents lavages avec une solution de cyanure à 1/4.000 et s'efforce de détruire dans les voies lacrymales son foyer infectieux (spécialement par le curettage du sac). Il ne préconise pas l'emploi des collyres, ni les injections sous-conjonctivales, mais pense que le mercure, en injections ou en frictions est un très utile adjuvant du traitement local. Il est très avéré, qu'à moins d'être très superficielles, elles prédisposent à l'ophtalmie sympathique.

Pour éviter l'ophtalmie sympathique, le seul procédé certain est l'énucléation qui, peut être faite : 1° soit d'urgence (quand il ne resterait qu'un moignon douloureux et difforme, quand il y a un corps étranger qui ne peut être extrait, à l'exception des grains de plomb et quand il y a panophtalmie). Dans ce dernier cas, on peut pratiquer l'exentération à la curette.

2° Soit après une période d'observation ;

3° Soit tardivement, à la moindre réapparition de troubles sympathiques.

Le Dr Antonelli est partisan de la cautérisation ignée faite sur la plaie, le plus tôt et le plus largement possible. La lésion cornéenne centrale est toujours la plus longue à guérir.

On instillera le collyre à l'atropine pour vaincre le myosis réflexe.

La sérothérapie est indiquée. Elle atténue la douleur et rend le sommeil au malade. Au lieu de l'énucléation, l'amputation du segment antérieur accompagné ou non d'éviscération du globe est souvent suffisante dans le cas de panophtalmie.

Le Dr Parisotti recommande la suture conjonctivale dans tous les cas de blessure scléro-cornéenne. Il faut faire celle que préconisait le professeur Panas dans l'opération du ptosis.

Le grain de plomb intra-oculaire ne réclame pas l'énucléa-

tion hâtive. Il est des cas nombreux où il est parfaitement bien toléré.

Dr Fromaget. — Quand il existe une dacryocystite suppurée, il faut faire l'ablation du sac le plus tôt possible.

Pour l'ulcère cornéen, le collyre à l'argyrol ou au formol est indiqué. Le sérum antidiphtérique ou de cheval non immunisé est conseillé ; mais il ne peut assurer le succès. Quand il existe une hernie irienne, il faut la réséquer ou la brûler au thermocautère, qui ne peut, à lui tout seul, provoquer une attaque d'ophtalmie sympathique.

Quand l'œil est à tout jamais perdu, il faut l'énucléer au plus vite. La conduite sera la même dans le cas d'ophtalmie sympathique précoce.

Dr de Lapersonne. — Chez l'ouvrier, il est partisan de l'énucléation hâtive et non d'opérations partielles. En cas de panophtalmie, l'exentération ignée et non l'éviscération est seule recommandée.

Dr Vacher. — Le collyre doit toujours être aseptique. Dans nos ordonnances, le terme d'infusion doit être remplacé par celui de décoction. Ainsi, le public comprendra mieux ce que demande le chirurgien. La solution alcaline est préférable à celle à l'acide borique.

Pour l'énucléation, se servir de l'anse chaude, qui fait en même temps l'hémostase et l'aseptie.

M. le Dr Rohmer préconise l'atropine pour calmer la douleur par spasme du sphincter irien et la suture conjonctivale pour assurer et hâter la guérison des plaies de l'hémisphère antérieur de l'œil.

L'ophtalmie sympathique est surtout fréquente chez les malades peu soigneux de leur personne : les paysans, chiffonniers et ouvriers de certaines usines.

M. le Dr Lagrange prescrit l'eucaïne et non la cocaïne qui a une action nocive sur l'épithéliome cornéen. Il préconise la solution saline, l'iodoforme et le sulfate de zinc pour le traitement des plaies suppurées de la cornée. L'injection intracavitaire du cyanure d'Hg est capable de prévenir une attaque de suppuration généralisée.

Dans le cas de hernie irienne, il faut exciser largement le processus au thermocautère et faire la suture conjonctivale mais non la tarsorrhaphie. Le cristallin, luxé dans la chambre antérieure, sera enlevé sous chloroforme. Après une éviscération, on peut observer une ophtalmie sympatyique. Dans ce cas, l'éviscération a été incomplète ; il faut énucléer au plus vite. L'ophtalmie sympathique est surtout à craindre chez les malades nerveux et névropathes.

M. le Dr GALLEMAERTS applique les agrafes de Michel et ne fait pas la suture conjonctivale. La radiographie n'arrive pas quelquefois à décéler la présence du corps étranger ; la magnétométrie lui est préférable. Elle peut être faite par le médecin et ses résultats sont plus certains.

Dr ARMAIGNAC. — A la suture conjonctivale ou palpébrale il préfère le pansement au taffetas français.

Le Dr NUEL recommande les pansements antiseptiques minutieux, capables de prévenir les attaques d'ophtalmie sympathique.

Dr ABADIE. — Dans tous les cas d'ophtalmie purulente, il faut d'abord faire une large et profonde cautérisation; si elle ne suffit pas, on fera l'énucléation trois ou quatre jours après.

Dr SAUVINEAU. — Pour calmer la douleur par spasme du muscle irien, il faut instiller de l'atropine.

L'injection au cyanure d'Hg à 1 0/00 peut enrayer un processus suppuratif menaçant.

Jusqu'à présent on ne peut établir une loi pour dire quand il faut énucléer en cas d'ophtalmie sympathique; mais ce que l'on peut affirmer,c'est qu'il n'est jamais trop tard pour énucléer.

Dr MORAX. — En cas de panophtalmie, il faut faire l'énucléation rapide. Elle calme aussitôt la douleur et guérit en huit jours.

Le Dr DOR (Louis) emploie le sachet de glace,appliqué aussitôt après l'accident, sur l'œil sinistré. Jusqu'à présent il n'a eu qu'à se louer de cette méthode.

Le Dr DARIER préconise en cas de plaie suppurée de la cornée, la dionine, qui est à la fois analgésique et antiseptique.

M. A. TERSON. — Le rapporteur vous remercie sincèrement, car votre discussion a réalisé ses espérances.

M. Trousseau, avec un sens clinique excellent, a résumé sa thérapeutique simple et sincère. Il a été trop sceptique sur les instillations de sels mercuriels et la dionine, précieux au moment opportun. MM. Sauvineau et Fromaget nous ont montré de beaux cas de guérison par l'énucléation dans l'ophtalmie sympathique déclarée, combattue aussi heureusement dans les cas rebelles par les injections intraorbitaires de M. Abadie.

Les opérations partielles (amputations partielles, reprises par MM. Morax et Antonelli, exentération par M. Rohmer), ne conviennent pas ici. C'est *tout* ou *rien*, énucléation ou conservation qu'il faudra.

De très utiles conseils sont ceux de MM. Parisotti, Vacher, Gallemaerts, Nuel, Armaignac. Dans les usines, l'application, avec une asepsie dont l'eau et le savon feraient les frais, d'un pansement-cartouche serait possible.

M. de Lapersonne a eu raison, avec sa grande expérience, de préférer les opérations partielles et ignées à l'énucléation dans la panophtalmie, dont MM. Morax et Lagrange ne sont pas encore revenus. Le fait brutal, contre lequel aucune opinion n'est valable, est qu'on meurt parfois pour une énucléation dans la panophtalmie. A Moorfields Hospital, sur plus de *six mille* énucléations, sept malades sont morts, *tous les sept pour énucléation dans la panophtalmie*. On trouverait actuellement un total considérable de morts de ce genre.

Les opérateurs doivent agir ici suivant leur conscience. L'opération est faisable, mais on doit, avec de Graefe, la repousser parce qu'elle est dangereuse, tout comme l'appendicectomie à chaud, l'ablation des dents en plein phlegmon péridentaire, l'extirpation des anthrax, et tant d'autres pratiques évitables, puisqu'il suffit d'une opération partielle pour soulager le malade et écarter tout danger.

Dr Von Pfluck (Dresde).— *Accommodation des tortues.*— L'auteur a expérimenté sur 60 tortues. Au moyen de l'électricité et de la photographie, il est arrivé à fixer sur de nombreuses et très belles épreuves le cristallin de ces animaux en état d'accommodation. Dans cet état, le cristallin présente un lenticône antérieur très net et non pas une lentille plus ou moins sphéroïdale. Ces expériences confirment les notions déjà acquises sur la forme du cristallin en état d'accommodation. Les docteurs Nuel et Tscherning prennent part à la discussion.

M. Tscherning. — Les travaux de Pfluck sont du plus haut intérêt pour l'étude du mécanisme de l'accommodation. Il a réussi, en effet, le premier à fixer la forme accommodative du cristallin, ce qui permet de vérifier les résultats obtenus sur l'œil vivant.

Antérieurement, il a montré que chez certains animaux, la surface postérieure du cristallin présente souvent une concavité circulaire non loin du bord, qui s'accentue pendant l'accommodation. Or, si cette concavité existe, l'image de réflexion doit se dédoubler à cet endroit.

Dans mon laboratoire, M. Zeeman a vérifié le fait sur l'œil humain; il a constaté qu'un tel dédoublement de l'image, non loin du bord, se rencontre assez souvent.

Professeur Monoyer (de Lyon). — *La théorie des sys-*

tèmes dioptriques stratifiés appliquée à la détermination du pouvoir dioptrique du cristallin. — Par des calculs mathématiques fort longs et méticuleux, l'auteur est arrivé à déterminer le chiffre de 15,5 dioptries comme distance focale du cristallin, correspondantes aux 11 dioptries que l'on prescrit aux opérés de cataractes.

Tscherning admet le chiffre de 16. Parent fait observer que ce chiffre de 16 dioptries est depuis longtemps admis comme chiffre à peu près exact de la distance focale du cristallin.

Dr Chavasse. — *Note sur un cas d'hypermétropie forte avec mensurations optiques.* — Chez un jeune homme de 21 ans, mésaticéphale,atteint d'une hypermétropie de 18 dioptries, la cornée avait deux centimètres de diamètre avec un rayon de courbure de 6 mm. 55 à l'ophtalmomètre de Javal et Schiotz; les rayons de courbure du cristallin mesurés avec l'ophtalmophakomètre de Tscherning étaient de 6 mm. 8 pour la surface antérieure et de 4 mm. pour la surface postérieure, c'est-à-dire sensiblement plus courts que chez l'emmétrope. La force réfringente de cet œil était de 79 dioptries ; sa longueur optique de 14 mm. 9, en supposant la correction avec + 20 placé à un centimètre.

Rapprochant ce fait de ceux d'hypermétropie forte déjà publiés, dans lesquels les mensurations ont montré des rayons de courbure de la cornée plus courts qu'à l'état normal et de celui d'Auverbach, dans lequel les rayons de courbure du cristallin étaient également plus courts que normalement, on peut conclure que, dans les degrés élevés d'hypermétropie, les courbures des surfaces de la cornée et du cristallin sont plus fortes que dans l'emmétropie, que de tels yeux se rapprochent de celui du nouveau-né et que le défaut ou l'arrêt de développement porte sur toutes les parties constituantes du globe oculaire, la brièveté de l'axe optique restant la cause essentielle de cette anomalie de la réfraction.

M. Antonelli fait remarquer que, dans ces hypermétropies énormes, la cornée est normale et ne présente pas d'astigmatisme.

M. Ostwalt prétend que ces malades ne se servent jamais de leur muscle accommodateur et regardent de près comme les myopes.

M. Parisotti. — *Recherches expérimentales sur l'ophtalmie sympathique.* — L'existence d'irritation consensuelle dans l'œil après blessure de son congénère a été constatée

sur 12 lapins. L'humeur aqueuse examinée par la méthode des pesées successives avait toujours une augmentation remarquable des substances albuminoïdes dans l'œil traumatisé aussi bien que dans l'autre. L'irritation consensuelle est donc un fait constant à la suite d'un traumatisme intéressant surtout le corps ciliaire de l'un des deux yeux. Elle existe même lorsque nous ne pouvons pas l'apprécier cliniquement.

Cette irritation consensuelle est même le fait constant essentiel, qui prépare toutes les autres manifestations d'ophtalmie sympathique.

Soit qu'on veuille admettre pour la pathogénie l'origine bactérique, la neurobactérique ou les théories de Golovine ou de Bellarminew, l'irritation consensuelle, l'irritation transmise peut toujours être le premier pas vers la maladie. Elle est la condition *sine qua non* de l'ophtalmie sympathique et peut rester même comme fait unique et inaperçu de transmission. Elle peut devenir irritation évidente, et peut enfin donner lieu à toutes les formes, même les plus graves d'ophtalmie sympathique par l'adjonction de l'élément infectieux.

Dr E. Valude (Paris). — *Le moment de l'énucléation dans l'ophtalmie sympathique.* — Deux observations d'ophtalmie sympathique, dont l'une a trait à un enfant blessé à l'œil droit par une fourchette. Des accidents très nets d'ophtalmie sympathique se déclarèrent à l'autre œil à plusieurs reprises, mais, comme l'œil blessé, sympathisant, était encore doué de vision, l'énucléation ne fut pas pratiquée. Le traitement ordinaire de l'ophtalmie sympathique fut seul pratiqué avec adjonction d'injections hydrargyriques sous-conjonctivales, et l'ophtalmie fut conjurée. Ce fait ne prouve pas que l'énucléation doive être évitée, mais simplement qu'il convient de la différer, *tant que l'œil sympathisant reste capable de vision.*

L'auteur déclare que la vraie formule de l'intervention, dans l'ophtalmie sympathique, doit être la suivante : être radical, si l'œil blessé est définitivement perdu, énucléer toujours en ce cas et avant tout accident ; être, au contraire, conservateur ou réservé si l'œil sympathique est capable d'une vision utilisable.

Dr Kalt. — *Un cas particulier d'ophtalmie sympathique à la suite d'un traumatisme oculaire.* — Dans un cas d'ophtalmie sympathique survenue un mois après un traumatisme grave d'un œil, j'ai fait dès le deuxième jour après l'apparition de l'iritis sympathique, l'énucléation de l'œil blessé. Le résultat fut nul. Rapidement l'iris se souda à la cristalloïde

et n'obéit plus à l'atropine. Le corps vitré était très trouble. Trois jours après, je recherchai au fond de l'orbite le moignon du nerf optique sectionné et poussai dans ses gaînes un tiers de centimètre cube de solution de cyanure de mercure à 1 pour 3000. Au bout de quarante-huit heures, l'œdème péricornéen de l'œil sympathisé et l'hyperhémie irienne avaient disparu. L'atropine donnait une dilatation maximale de la pupille et l'acuité remontait à un tiers. Quelques jours après survenait de l'hypertonie que l'iridectomie fit disparaître. Le résultat resta excellent pendant quinze jours ; puis survint une nouvelle poussée d'ophtalmie. Comme le tronçon de nerf optique était englobé dans du tissu cicatriciel, je ne pus pas réitérer l'injection et dus me contenter de l'exentération de l'orbite. Néanmoins, l'œil se perdit complètement par irido-choroïdite glaucomateuse,

Il est permis de conclure de cette observation à l'efficacité très grande, au moins momentanée, de l'injection dans les gaînes. Au point de vue de la pathogénie de l'ophtalmie on fera donc bien de ne pas abandonner trop vite l'hypothèse d'une transmission par les gaînes.

Le Dr Lagrange est partisan de l'énucléation qui fait toujours merveille, calme la douleur et enraye très rapidement et définitivement le processus sympathique. Dans un œil sympathisé, il ne faut jamais faire d'opération : c'est à cette opération qu'il faut trouver la cause du sinistre relaté dans l'observation de M. Kalt. On n'a jamais trouvé de microbe dans l'œil sympathisant ou le bout de nerf réséqué.

M. Abadie parle des cas où l'ophtalmie sympathique peut éclater plusieurs mois après l'accident arrivé à l'œil sympathisant. Par les injections intra-orbitaires ou périoculaires au sublimé à 1 0/00 ou 1 pour 500 ou 1 0/0, de 3 ou 4 gouttes chaque fois et plusieurs fois répétées, on peut conjurer la crise. Dans le cas d'insuccès, pratiquer de larges débridements de la plaie infectée au thermocautère et si la guérison n'arrive pas, pratiquer l'énucléation.

Le Dr Terson rapporte l'observation d'une ophtalmie sympathique tardive guérie par des injections *intra-oculaires* de sublimé à 1 0/00.

M. Sauvineau pratique le plus souvent l'énucléation d'emblée. Ce fut le seul moyen de guérir une ophtalmie sympathique survenant chez une malade dont l'œil sympathisant avait été blessé six ans auparavant.

Dr Demets (Anvers). — *Lésions oculaires dans le myxœdème.* — Outre les lésions d'ordre général déjà relevées chez

le myxœdémateux, on peut en trouver d'autres très nombreuses intéressant l'œil. Il est nécessaire de les énumérer.

Chez le *dysthyroïdien*, on peut observer des lésions congénitales comme l'anophtalmie, les colobomes, la myopie congénitale et progressive, la rétinite pigmentaire, le strabisme. l'albinisme, l'héméralopie, les cataractes zonulaires ; dans la seconde liste, la kératite interstitielle, les neuro-rétinites chez les enfants, les irido-choroïdites, les conjonctivites phlycténulaires; enfin l'artério-sclérose, les cataractes et atrophie optique chez le vieillard. Tous ces malades se trouvent bien du traitement thyroïdien. Il faut donc le leur prescrire; en agissant ainsi, on leur est toujours utile.

M. Terson père (Toulouse). — *Dilatations artério-veineuses anévrysmales de la rétine en rapport avec une lésion très probablement tuberculeuse.* — Ces cas sont très rares et ont été différemment interprétés (traumatisme, anomalie congénitale, tuberculose, angiome). Etant donnée la grande similitude d'aspect de la lésion, Terson pense qu'il s'agit probablement dans tous ces cas de tuberculose. Il en rapporte un cas, chez une jeune fille de 26 ans ; son œil droit avait été perdu à l'âge de 10 ans (décollement et irido-choroïdite). Dans l'œil gauche, il a observé des dilatations anévrysmales extraordinaires de la branche principale inférieure de l'artère centrale de la rétine et de la veine correspondante semblables à celles reproduites dans la planche de Fuchs. La mère et les deux frères de la malade étaient morts tuberculeux. M. Terson admet l'origine tuberculeuse de cette affection, opinion déjà émise par M. Hippel.

Dr Jacqueau (de Lyon). — *Kératites parenchymateuses et arthrites concomitantes.* — La kératite parenchymateuse est associée environ dans la moitié des cas à des lésions mono ou polyarticulaires. Celles-ci s'accompagnent ordinairement d'hydarthrose, n'épargnent à peu près jamais le genou et sont à peine douloureuses.

Il faut y songer et les rechercher, sans quoi elles passent inaperçues, les malades n'appelant qu'exceptionnellement l'attention sur elles.

La présence simultanée de la kératite et de l'arthrite facilite le diagnostic d'hérédo-syphilis, et le traitement mercuriel, en particulier la vieille préparation de Gibert, semble influencer très favorablement la guérison.

MM. Sauvineau et Terson ont souvent observé la kératite interstitielle chez les chats ou les animaux domesti-

ques, tenus enfermés ou servant aux expériences de laboratoire.

M. Terrien remarque chez des enfants des arthrites du genou *douloureuses* concomitantes avec une kératite interstitielle d'ordre syphilitique. L'arthrite peut s'observer encore au coude, dit Antonelli, ou au genou, mais est surtout localisée à l'extrémité supérieure du tibia au dire du Dr Lagrange.

MM. Fromaget et Terson font remarquer que cette coïncidence d'arthrite et de kératite sont, depuis longtemps, connues et établies. Elles sont facteurs du diagnostic de kératite interstitielle syphilitique.

Le professeur Panas faisait toujours découvrir le genou de son malade et l'examinait avec soin quand ce dernier était porteur de kératite.

M. Opin (Toulon). — *Altérations des vaisseaux centraux du nerf optique dans le glaucome.* — Présentation de nombreuses préparations microscopiques fort bien faites et permettant de suivre les diverses lésions dans plusieurs cas de glaucome.

M. Cantonnet (Paris). — *Solution chlorurique isotonique aux larmes pour lavages et bains d'œil.* — Pour l'auteur, la meilleure et la moins douloureuse solution saline est celle de 14 0/00. Elle est isotonique aux larmes; par définition, elle est très bien tolérée par les conjonctives et la cornée; tout en étant très antiseptique.

Professeur Truc (Montpellier). — *Un cas exceptionnel d'abaissement de la cataracte avec iridectomie préparatoire.*

M. Vacher (Orléans). — *L'irido-ectomie et la capsulo-iridectomie à l'emporte-pièce.* — Les résultats obtenus par l'emploi de la pince à l'emporte-pièce construite par Collin sur les indications de l'auteur sont très remarquables, à condition de n'opérer que sur des yeux où il n'y a plus aucun phénomène inflammatoire, sans quoi la perte de substance se comble à nouveau. Les résultats sont surtout très bons dans les cas de traumatismes oculaires suivis de cataracte avec synéchie totale ou dans les cataractes secondaires tardives.

Dr H. Coppez (Bruxelles). — *Rupture spontanée du globe oculaire dans le glaucome.* — L'observation rapportée par H. Coppez concerne un homme âgé de 69 ans, atteint de glaucome. La cornée se rompit au cours d'un accès de colère.

Enucléation neuf mois après l'hémorrhagie expulsive.

L'examen du globe révéla qu'il n'y avait plus trace de sang, mais que l'espace sous-choroïdien était occupé par un tissu conjonctif jeune. La recherche de la sidérose hématogène donna des résultats positifs. Il y avait, par les réactifs d'usage, une coloration bleuâtre diffuse de l'épithélium des procès ciliaires, de la zone ciliaire, et des fibres de soutien de la rétine considérablement hypertrophiées. Des cellules, chargées de granulations pigmentaires de même nature, se rencontraient dans les mailles externes de la supra-choroïde et dans le tissu cicatriciel établi au niveau de la rupture.

Enfin l'auteur a constaté une coloration bleue très nette des cellules basales de l'épithélium cornéen et conjonctival. Cette imprégnation d'hémosidérine est due non à l'hémorrhagie intra-oculaire elle-même ou à des épanchements dans l'épaisseur de la cornée ou du tissu épiscléral, mais à des dépôts de sang localisés à la surface même de l'œil lors de l'hémorrhagie expulsive et s'y étant organisés.

Dr L. Dor (Lyon). — *Cysticerque sous-rétinien. Electrolyse. Guérison.* — Il est le premier à obtenir deux cas de guérison par la méthode électrolytique. On l'avait expérimentée avant lui mais sans succès. Il a suivi en pareil cas les indications données par le professeur Lagrange. Il se sert d'une fine aiguille d'or (le pôle positif appliqué dans la loge du cysticerque), avec un courant de 1 milliampère pendant 5 minutes.

Dr A. Darier. — *Avantages et inconvénients de la sérothérapie dans les infections oculaires.* — Darier traite depuis plusieurs années les ulcères infectieux de la cornée par le sérum antidiphtérique. La sérothérapie lui a donné des résultats remarquables dans les infections traumatiques ou post-opératoires. Pour prévenir les inconvénients inhérents à cette méthode, il a renoncé aux injections hypodermiques pour administrer le sérum par la bouche. Depuis lors, il n'a plus observé d'accidents sériques. Dans les cas graves, il fait le premier jour une injection sous-conjonctivale d'un centimètre cube de sérum : il ne faut pas en faire une seconde, car il se produirait une réaction violente.

Drs Péchin et Ducroquet. — *Rôle de l'écriture au point de vue ophtalmologique et orthopédique.* — L'écriture penchée assure une position de repos bifessière : la colonne vertébrale est droite, les épaules à hauteur égale. Dans l'écriture droite, l'attitude est unifessière. La position des yeux est indifférente dans les deux écritures. Dans l'écri-

ture penchée, les yeux sont un peu plus éloignés à la fin de la ligne seulement. Il n'est pas exact de dire que l'écriture droite supprime la cause de la myopie.

Il n'est pas prouvé que la myopie scolaire soit due au spasme du muscle ciliaire et que ce spasme soit dû à la vision trop rapprochée. L'hypothèse la plus vraisemblable est que la vision rapprochée peut déterminer la myopie chez certains sujets prédisposés : les raisons de cette prédisposition nous échappent. Les auteurs terminent leur communication en donnant les conditions d'un bon mobilier scolaire.

M. Sauvineau. — La myopie vraie débute *toujours* par de la myopie spasmodique. Celle-ci est provoquée, à mon avis, par l'astigmatisme cornéen. Lorsque celui-ci est corrigé, l'attitude n'a qu'une importance secondaire.

M. Antonelli. — L'aphorisme de George Sand « *corps droit, tête droite, cahier droit, écriture droite* », ne me paraît juste que pour la première moitié. L'importance capitale me semble se trouver dans les conseils suivants, que je fais suivre à la formule des verres, sur les ordonnances pour des jeunes amétropes. « *Surveiller l'attitude pendant le travail scolaire : corps droit, tête droite, distance de 25 à 30 centimètres au moins, entre les yeux et la page.* »

M. Antonelli (Paris). — *Syphilis et myopie.* — La syphilis peut créer de toute pièce la myopie, elle peut l'aggraver, elle peut la compliquer. — Le premier cas se vérifie pour la syphilis congénitale; car nombre d'hérédo-syphilitiques sont myopes dès leur première enfance, ou deviennent myopes à la suite d'une manifestation telle que la kératite parenchymateuse. Cette myopie congénitale, ou tout au moins infantile, des hérédo-syphilitiques, est parfois monoculaire et souvent anisométropique. Elle se trouve en rapport avec la dystrophie des membranes (stigmates pigmentaires) et avec les lésions du pôle postérieur (chorio-rétinite péripapillaire, faux staphylômes). — La syphilis acquise est plutôt cause d'aggravation et de complications, chez les sujets atteints déjà d'une myopie plus ou moins forte, avec état général mauvais et lésions dites myopiques du fond de l'œil. La myopie peut augmenter de 3 à 4 dioptries, pendant la période secondo-tertiaire de la syphilis. Quant aux complications (chorio-rétinite du pôle postérieur avec retentissement sur la nutrition papillaire, états subatrophiques, hémorrhagies maculaires ou intravitréennes, troubles exsudatifs du vitré, décollements rétiniens), elles surviennent plus souvent chez les an-

ciens myopes devenus syphilitiques; et il est plus facile de prévenir ces complications que de les guérir, par le traitement mercuriel énergique et prolongé.

Prof. Rollet (Lyon). — *Formes cliniques de la syphilis gommeuse de l'iris.* — L'auteur distingue : 1° les gommes circonscrites ; 2° le pseudo-hypopion ; 3° l'infiltration syphilitique diffuse. Dans un de ces derniers cas, l'œil fut énucléé à la suite de l'envahissement rapide de la cornée, du corps ciliaire de la choroïde et de la sclérotique. Malgré cela, le second œil fut pris et le malade succomba par suite d'une infiltration gommeuse des poumons et des gommes des reins et du foie.

Prof. Rohmer (Nancy). — *Traitement de certaines kératites par la tuberculine* T. — Le prof. Rohmer étudie d'abord les deux formes de tuberculose oculaire : la tuberculose postérieure et la tuberculose du segment antérieur (kératites pa renchymateuses et iritis et irido-cyclites). Ces dernières seront distinguées des mêmes affections dues à la syphilis, grâce aux injections de tuberculine et à la cuti et l'ophtalmo-réaction.

La tuberculine T. R. de Koch est sans danger pour le malade, mais elle agit d'une façon très remraquable sur la lésion oculaire (fonte d'un tubercule limité à l'iris, disparition d'infiltrations parenchymateuses, guérisons d'iritis rebelles).

Au point de vue de l'état général, le résultat du traitement a été excellent ; il s'agissait, il est vrai, de malades chez lesquels on n'aurait pu soupçonner de lésion pulmonaire, si on ne l'avait recherchée de parti pris.

Dr Fage (d'Amiens). — *Tuberculose secondaire de la conjonctive.* — Jeune fille de 23 ans, sans antécédents tuberculeux, guérit d'une tuberculose du sac lacrymal et du sinus maxillaire droits, et présente quatre ans plus tard de la tuberculose conjonctivale de l'œil gauche. Il s'agit d'une forme fongueuse, variété plus rare que la tuberculose nodulaire ou ulcérative. Ces altérations profondes de la conjonctive coïncidant avec quelques placards lupiques du nez et un engorgement du ganglion préauriculaire ne pouvaient laisser de doute sur la nature tuberculeuse de la lésion qui fut d'ailleurs confirmée par l'examen histologique, l'ophtalmo-réaction et l'inoculation d'un cobaye.

Après excision des masses végétantes, cautérisations de la muqueuse et traitement général, la conjonctivite paraît gué-

rie. Le lupus de la face a été très amélioré par la radiothérapie et le ganglion engorgé s'est spontanément résorbé.

Presque toujours, la tuberculose secondaire de la conjonctive provient d'un foyer voisin, par envahissement de la paupière ou des voies lacrymales.

A cet égard, le lupus de la face, qui n'est souvent lui-même que l'extension d'un lupus des fosses nasales, joue un rôle important. Chez ma malade, étant donnée la localisation des premières lésions tuberculeuses à droite, il est probable que l'infection de la conjonctive s'est faite par transport manuel des produits tuberculeux du lupus facial à la conjonctive de l'œil gauche.

Dr A. Bourgeois (Reims). — *Paralysies alternes de la 6e et de la 7e paires, suites de traumatismes crâniens.* — L'auteur rapporte deux cas de paralysies du droit externe et du facial produites par un choc violent sur le crâne. Bourgeois admet la théorie du refoulement du liquide céphalo-rachidien (Duret), qui a produit un choc sur l'*éminentia teres*. Au point de vue des accidents de travail, il faut se rappeler que ces paralysies ne sont pas toujours dues à une fracture de la base du crâne et qu'elles peuvent guérir parfaitement.

Dr Chaillous (Nantes). — *Paralysie traumatique de la 4e et de la 6e paire, d'origine endocrânienne.* — Il s'agit de deux observations de blessés à la région temporale gauche. On constate une paralysie intéressant surtout la 4e paire, très légèrement la 6e.

Les troubles persistent plusieurs mois après le traumatisme. Parésie plutôt que paralysie dont le pronostic est à réserver.

Aubineau (Brest). — *Sur les symptômes et les complications de l'ophtalmo-réaction à la tuberculine.* — Sur 69 ophtalmo-réactions chez des individus sans passé oculaire, Aubineau a observé un cas d'iritis. Sur 13 cas d'instillation de tuberculine chez des individus portant des traces d'une affection oculaire aiguë ou ancienne, il a relaté 7 complications : 3 fois la vision a été compromise. La méthode est donc contre-indiquée, lorsqu'il y a une lésion oculaire susceptible d'être rattachée à la tuberculose.

Morax (Paris). — *Syphilis orbitaire.*

J. Chaillous (Paris). — *Atrophie des nerfs optiques consécutive à l'emploi de l'atoxyl chez une syphilitique.*

LAGRANGE (Bordeaux). — *Pronostic et traitement de la tuberculose oculaire.* — Dans le travail que je présente à la Société sont discutées les opinions des abstentionnistes et des interventionnistes, et il résulte des observations recueillies par moi à l'hôpital des Enfants de Bordeaux, que les abstentionnistes exagèrent le danger de l'énucléation et ne tiennent pas suffisamment compte que, lorsque l'œil a été détruit par la tuberculose, il en résulte, le plus souvent, un vilain moignon, petit, informe et douloureux.

Lorsqu'il existe encore la moindre vision dans un œil tuberculeux, il faut le respecter ; lorsque la vision de cet œil est tout à fait et définitivement nulle, il faut le supprimer. On sera absolument sûr de ne s'exposer à aucune généralisation en employant le procédé d'exentération ignée de de Lapersonne.

DUCLOS (Paris). — *Statistique d'examens bactériologiques de sécrétions de conjonctivites.*

Dr ARMAIGNAC (Bordeaux). — *La résorption spontanée du cristallin chez l'adulte à la suite des cataractes traumatiques ou de l'opération de la discision* (sera publié intégralement).

GOLESCEANO (Paris). — *L'atrophie progressive du nerf optique après l'opération de la cataracte* (sera publié intégralement).

BORSCH (Paris). — *Les verres toxiques.*

BOURDEAUX (Amiens). — *Correction des amétropies et vision binoculaire.*

VILLARD (Montpellier). — *Un cas de mort subite dans le cours d'une irido-cyclite traumatique.* — A la suite d'une blessure de la cornée par un petit éclat de fer qui n'a probablement pas pénétré dans l'œil, et qui paraît sans gravité, il se produit ,le douzième jour, une irido-cyclite suppurée : injections sous-conjonctivales de cyanure de Hg à 1 p. 2.000, sangsues et frictions mercurielles. Il ne se produit pas de véritable panophtalmie ; pas de symptômes de méningite. Le 25e jour, mort subite due sans doute à une embolie.

DEHENNE et BAILLIART (Paris). — *Evaluation de la diminution de capacité professionnelle après les accidents de travail.*

Prof. TRUC (Montpellier). — *Complément généalogique et ophtalmoscopique à une grande et célèbre famille d'héméralopes.*

BEAUVOIS (Paris). — *Considérations sur le traitement des kératites infectieuses consécutives aux accidents de travail*

Dr J. GALEZOWSKI (Paris). — *Traitement des taies de la cornée par la thiosinamine* (sera publié intégralement).

Dr CARRA (Paris). — Je ne puis qu'approuver les conclusions de la fort intéressante communication du Dr Galezowski. De mon côté, avec la même formule, j'ai expérimenté sur de nombreux malades porteurs de taies anciennes. Chez trois d'entre eux, j'ai eu des résultats fort appréciables: Mme M. I..., cuisinière, présentant des taies et cicatrices palpébro-cornéennes multiples, suites de granulations, présentait avant le topique une acuité = à 1/20. Après trois semaines de traitement consciencieux, elle présenta 1/10. M. C. R..., enfant de 15 ans, avec taies à droite, à acuité visuelle = à 0,25, monte à 0,55 après quatre semaines de traitement. Mme M. A..., 40 ans, taies aux deux yeux, acuité à D.=0,4,à G.=0,6,gagne 2 dixièmes à D. et 1 dixième à G. Le traitement n'est pas douloureux et très bien toléré. Bien des malades ne le continuent pas assez longtemps. Ils manquent de patience : ce qui peut expliquer les insuccès.

Le même principe thérapeutique a été appliqué par nous dans les cas de rétrécissements musculeux ou musculo-membraneux cicatriciels des voies lacrymales. Avec grand soin, nous avons expérimenté sur quatre cas typiques (dont un syphilitique). Jusqu'à présent, nous n'avons pas obtenu de guérison radicale. La fibrolysine était administrée à l'intérieur par injections intra-musculaires, localement en collyre instillé dans les culs-de-sac palpébraux et sac lacrymal. De nombreux, longs et progressifs cathétérismes étaient pratiqués en même temps. Avant de nous prononcer définitivement, il est nécessaire d'expérimenter encore sur des cas plus nombreux ; mais nous doutons réussir. Il est vraiment regrettable de ne pas être en présence du topique spécifique des rétrécissements des voies lacrymales. Il aurait été le bien venu pour nombre de malades qui présentent une affection à peu près, pour ne pas dire toujours au-dessus de l'art actuel de guérir.

Dr FROMAGET (Bordeaux). — *Traitement des phlegmons orbitaires dus aux polysinusites.* — Les conclusions de ce travail sont basées sur l'observation de quatre cas de phlegmons orbitaires dus à des sinusites fronto-ethmoïdo-maxillaires et dans lesquels on put observer la papillite de stase.

L'intervention doit être *précoce* et *large* ; elle comprend la cure radicale de toutes les sinusites.

Elle commencera par le *temps ethmoïdo-frontal*, suivant le procédé de Killian ; on agira aussi économiquement que possible du côté frontal, en commençant par la trépanation de la paroi antérieure, si la chose est indispensable, en respectant l'arcade orbitaire.

Du côté ethmoïdal, on sera aussi radical que possible et on établira une large communication avec le sinus frontal.

L'intervention sera terminée par le *temps maxillaire* qui consistera dans la cure radicale par la fosse canine suivant le procédé Caldwell-Luc.

Chez les quatre malades, la vision compromise chez tous est revenue à la normale, sauf chez l'enfant, opéré trop tard.

L'exophtalmie et l'œdème de l'orbite disparurent au bout de 48 heures.

La diplopie qui résulte de l'acte opératoire dura à peine quelques jours et n'a jamais reparu.

Quant à la déformation causée par l'opération, elle est nulle ou tellement insignifiante qu'elle passe inaperçue.

La trépanation par le plancher du sinus avec conservation de l'arcade orbitaire ne saurait laisser de traces. La résection de l'apophyse du maxillaire ne laisse aucune dépression visible.

Du côté des voies lacrymales, il n'y a pas eu le moindre larmoiement.

Ces deux opérations doivent être faites dans la même séance.

Il est dangereux de les faire en deux fois, parce qu'il importe d'enlever de suite tous les foyers purulents qui enveloppent l'orbite.

MAZET (Marseille). — *Dermatolysie palpébrale ou ptose cutanée bilatérale. Opération.*

Prof. THILLIEZ (de Lille). — *Traitement des kystes de l'iris par l'électrolyse.* — La thérapeutique des kystes de l'iris ne comprend que la ponction simple, l'ablation avec iridectomie, l'extirpation de la totalité ou le plus souvent de la paroi antérieure. La ponction simple expose aux récidives, elle n'est guère plus employée, l'ablation avec iridectomie ne se rapporte qu'aux kystes de petites dimensions, l'extirpation totale des poches volumineuses est difficile et, le plus souvent, incomplète. L'auteur ayant eu à traiter un kyste irien occupant les 2/3 de la chambre antérieure a essayé l'électrolyse. Au moyen d'une aiguille en platine reliée au pôle

positif, il a piqué la poche à sa partie supérieure et a fait passer un courant de 4 milliampères pendant 2 minutes, puis de 2 milliampères pendant le même temps. Le kyste n'a pas récidivé depuis 5 mois. L'auteur engage ses confrères à expérimenter ce procédé facile et inoffensif, puisque l'électrolyse a été employée par de nombreux praticiens pour le décollement de la rétine et même le trouble du corps vitré.

Drs E. Délord et Revel (Nîmes). — *Traitement de l'entropion et du trichiasis par le procédé en vanne.* — Il s'agit d'une nouvelle opération du trichiasis appliquée depuis dix ans par le prof. Truc à la clinique de Montpellier et pratiquée par les auteurs à Nîmes depuis quelques années.

Elle consiste en un dédoublement très complet des paupières en deux lames, l'une musculo-cutanée, l'autre tarso-muqueuse, puis en un glissement de ces deux « vannes » et en leur fixation par des sutures.

Dr E. Landolt (Paris). — *Présentation de malades opérés de différentes formes de strabisme.* — Landolt pratique toujours l'avancement musculaire. Le résultat est d'autant plus satisfaisant que le muscle est inséré plus près du bord cornéen. L'excursion des yeux est parfaite.

Dr Ch. Lafon (Périgueux). — *Pseudo-tumeur de l'orbite consécutive à des hémorragies récidivantes spontanées.* — Un homme de 34 ans, sans antécédents, voit évoluer en une nuit une exophtalmie droite spontanée, directe, irréductible; on ne sent ni tumeur, ni battement, ni bruit d'aucune sorte.

La protrusion disparaît progressivement les jours suivants. En deux ans, l'exophtalmie s'est reproduite une dizaine de fois et à chaque poussée nouvelle, les symptômes sont devenus plus sévères et la régression plus lente. L'auteur porte le diagnostic d'hémorrhagies récidivantes spontanées de l'orbite. L'examen somatique ne révèle qu'une légère hypertension artérielle, un faible degré d'anémie, un retard de la coagulation et une rétraction lente et incomplète du caillot sanguin. La dernière récidive fut plus grave que les autres : disparition immédiate de la vision, persistance de l'exophtalmie, empâtement dur. Enucléation; derrière l'œil enlevé, l'auteur trouve une tumeur dure, mal limitée, remplissant l'orbite sans adhérer aux parois ; exentération sous-conjonctivale ; guérison ; pas de récidive depuis un an.

Sur les coupes, on voit de très nombreux foyers hémorragiques, de dimensions variables et plus ou moins récents, sans trace de réseau fibrineux. Ces hémorragies ont provo-

qué une réaction du tissu cellulo-graisseux et du tissu interstitiel des muscles, qui a abouti à la formation d'une fibromatose pseudo-néoplasique.

L'auteur n'a trouvé dans la littérature qu'une seule observation analogue, celle de Fischer (1846).

Dr Domec (Dijon). — *Quelques résultats éloignés du traitement de la myopie progressive par le massage-pression.* — Le Dr Domec a, par ce procédé, arrêté le développement de la myopie progressive chez un certain nombre d'enfants et d'adolescents.

M. Sauvineau (Paris). — *Evhelle centésimale pour la mensuration du sens chromatique.* — Sauvineau a pu établir, par l'examen d'un grand nombre de sujets, que l'unité de mesure chromatique peut être représentée par un diaphragme de un millimètre de diamètre, placé à 5 mètres du sujet, devant une lampe munie de verres colorés. L'échelle construite par lui, en partant de cette unité, ne pouvait être en progression décimale, puisqu'il s'agit, non pas de mesures linéaires, mais bien de *surfaces*, dont la numération doit, comme le veut l'arithmétique, être *centésimale*.

Par conséquent, la surface exprimant la dixième partie de la vision chromatique, devra être cent fois plus grande que la surface correspondant à l'unité. Ce sera un diaphragme de 10 millimètres de diamètre. Entre ces deux diaphragmes extrêmes, huit autres, calculés sur le même principe, sont intercalés, constituant une échelle de surfaces à progression centésimale, mais divisée au point de vue pratique, en 10/10, comme les échelles optométriques.

M. Antonelli. — Je signale à M. Sauvineau le diaphragme iris de mon *scotomètre*, qui permet d'obtenir des disques colorés de diamètre variable, allant de un à dix millimètres, automatiquement indiqués sur une échelle. Mon instrument, destiné surtout à l'examen des amblyopies toxiques, et pouvant aussi servir de test-objet le long de l'arc périmétrique, se prêterait parfaitement aux expériences de visibilité des différentes couleurs, en rapport avec la dimension du point coloré et de la distance.

Dr Borsch (Paris). — *Technique de l'extirpation du sac lacrymal.* — L'auteur injecte de la paraffine dans le sac.

Dr Vacher (Orléans). — *Moyen pratique d'avoir toujours des instruments stériles pour une opération d'urgence.* —

Vacher se sert de tubes à fermeture de cannettes, dans lesquels il place les instruments, dans une solution de borate de soude à 2 0/0. Les tubes sont portés (le couvercle légèrement ouvert), dans un récipient contenant la même solution.

Après vingt à trente minutes d'ébullition, les tubes sont fermés : on peut conserver ainsi les instruments stérilisés sans crainte de rouille.

Dr E. Rolland (Toulouse). — *Table et chaise à quatre graduateurs très différentiels pour la lecture, l'écriture, dites « Optostat intégral »*.

Le sujet du rapport pour le Congrès de 1909 est : *Le kératocône.*

BIBLIOGRAPHIE

VI

CRISTALLIN

Cataracte avec formation de cholestérine aux dépens du cristallin rompu, par M. Konigstein. (*Société Império-Royale des Médecins de Vienne*, Séance du 7 Juin 1907). — Observation et présentation d'un cas fort rare, fort curieux, fort intéressant de cette rarissime lésion, qui se caractérise par les symptômes suivants : toute la chambre antérieure de l'œil atteint est remplie par une masse qui, à l'éclairage latéral, miroite, étincelle, brille comme si la cornée était parsemée de paillettes d'or rouge.

On suppose, et il est fort probable, que cet aspect singulier est la conséquence de l'accolement sur la membrane de Descemet de parcelles de cholestérine, peut-être même de l'incrustation de ces dernières dans l'épaisseur de la cornée : leur coloration spéciale, tout à fait exceptionnelle, tenant sans doute à leur mélange avec une certaine quantité d'hémoglobine.

Quant au mécanisme de ce processus, à la pathogénie de cette affection bizarre, on peut, selon toute probabilité, les rapporter à la lésion suivante : à un moment donné, la cap-

sule du cristallin, distendue, outre mesure, s'est rompue en un point et a déterminé l'épanchement, dans la chambre antérieure, d'une partie de la substance cristallinienne,qui a subi consécutivement une métamorphose régressive, sous forme de masses de cholestérine ; lesquelles mélangées plus ou moins intimement avec la matière colorante du sang, provenant de petites hémorragies à répétition, produisent cette singulière symptomatologie.

Toujours est-il que cette curieuse observation méritait bien, assurément, une mention spéciale. — Dr A. Yvert.

VII

RÉTINE — NERF OPTIQUE — CENTRES NERVEUX

Réaction hémiopique de Wernicke, par M. Dupuy-Dutemps. (*Société de neurologie*, Séance du 4 Juillet 1907). — Présentation par l'auteur d'une acromégalique qui offre un véritable type de la dite réaction, laquelle consiste en ce fait, à savoir : que la pupille ne réagit pas par l'éclairement de la moitié anesthésiée de la rétine.

Chemin faisant, il démontre comment l'on doit s'y prendre, pour rechercher ce symptôme, et pourquoi dans certains yeux clairs, diffusant et impressionnant les parties sensibles de la rétine, cette réaction est absolument impossible à déceler.

Il rappelle, en finissant, que la sus dite réaction se rencontre lorsque l'hémianopsie reconnaît comme cause une lésion des voies optiques antérieures, en avant des corps genouillés.

Ce à quoi, M. Déjerine de répondre qu'il l'a cependant vue très nette dans un cas de lésion calcarine. — Dr A. Yvert.

Méningo-myélite syphilitique avec hémianopsie et réaction hémiopique, par MM. Laignel-Lavastine et Jean Troisier. (*Société médicale des Hôpitaux*, Séance du 18 Octobre 1907). — Présentation d'une malade fort intéressante à tous points de vue, mais surtout en ce qui concerne l'ophtalmologie : aussi bien, s'agit-il, en effet, d'une syphilis du neuraxe, caractérisée par trois groupes de symptômes absolument nets et précis.

Pour ce qui a trait, tout d'abord, à la pathologie générale : 1° signes de myélite transverse, avec paraplégie spasmolique et ébauche du syndrome de Brown-Séquard, clonus des pieds, signes de Babinski, troubles des sphincters ; 2° signes

de méningite chronique, fournis par l'examen du liquide céphalo-rachidien (albumine, mononucléose).

Ophtalmologiquement parlant : 3° signes de névrite optique (hémianopsie bitemporale, atrophie blanche des papilles, et réflexe hémiopique de Wernicke on ne peut plus caractéristique).

D'où ressort, ainsi que le font fort justement remarquer les présentateurs, par suite de la parfaite netteté de la réaction hémiopique de Wernicke, coïncidant avec l'hémianopsie bitemporale, la localisation indiscutable de la lésion visuelle au chiasma.

A noter surtout, dans cette curieuse observation, que, non seulement la réaction hémiopique est directe, consistant en la disparition du réflexe lumineux après éclairage de la partie aveugle du champ visuel, tandis que la réaction est normale quand on éclaire la partie intacte; mais que cette même réaction hémiopique est encore consensuelle.

Ce qui prouve donc, à n'en pas douter, qu'il existe bien réellement un réflexe hémiopique consensuel. — Dr A. Yvert.

Cécité par ramollissement symétrique des sphères visuelles, par MM. E. Toulouse et L. Marchand. (*Société Anatomique*, Séance du 25 Octobre 1907). — Présentation du cerveau d'une démente sénile qui devint aveugle à l'âge de 70 ans. On n'avait constaté, la vie durant, aucune lésion appréciable, soit des globes oculaires, soit des nerfs optiques. Or, la nécropsie permit de constater sur chaque hémisphère un foyer de ramollissement à la fois cortical et sous-cortical au niveau du cunéus. — Dr A. Yvert.

Les cécités corticales, par Marimo (*Parme*). (*Annali di Ottalmologia*. Vol. XXXVI, 1907, fasc. 12, p. 891 à 905). — L'article de Marimo est une revue synthétique de l'anatomie des centres nerveux et de la sémiologie des cécités corticales, se prêtant mal au résumé.Le substratum anatomique de la cécité psychique, qui représente la plus importante des agnoscies, doit être recherchée dans une lésion des centres mnémoniques de la vision ou des fibres d'association entre ces centres et les centres de la perception optique. L'amaurose hystérique peut être considérée comme une variété de cécité psychique. — A. Antonelli.

Sur quelques formes d'atrophie et de névrite optique de causes rares ou non faciles à reconnaître.A.Bietti (Padova). (*Annali di Ottalmologia*, Vol. XXXVI, 1907, fasc. 6 à 8, p. 551 à 584 et fasc. 9 à 11, p. 670 à 712). — Des observations cli-

niques relatées par Bietti, la première est un cas d'amblyopie par ankylostomiase (amblyopie très avancée, aspect ophtalmoscopique et dyschromatopsie comme dans l'amblyopie ethylo-nicotinique, amélioration très lente après le traitement). L'auteur fait suivre un intéressant résumé des lésions oculaires signalées par différents auteurs en rapport avec la présence d'ankylostomes dans le duodénum et les troubles hématologiques et nutritifs que le parasite provoque. La seconde observation signale une papillite double dans un cas de purpura hémorrhagique, chez un garçon de 9 ans, tuberculeux, et l'auteur passe en revue ce qui a été publié jusqu'ici sur les affections du nerf optique après les hémorragies profuses, dans la maladie de Werlhof, à la suite d'hémathémèse, etc. La troisième observation comporte un diagnostic douteux, de tuberculose unilatérale du nerf optique (petits nodules blanc-jaunâtres, visibles à l'examen ophtalmoscopique, tout près du bord papillaire). Les deux derniers cas sont des névrites optiques retrobulbaires bilatérales, représentant très probablement un symptôme précoce et isolé de sclérose disséminée. Une bibliographie de 133 citations termine le travail de Bietti, dont la lecture est des plus instructives. — A. Antonelli.

Idiotie amaurotique familiale, par MM. Apert et Dubois. (*Société de Pédiatrie*, Séance du 19 Novembre 1907). — Présentation d'un enfant de 11 mois, bien dûment atteint d'idiotie amaurotique familiale, fait d'autant plus intéressant qu'il s'agit, en la circonstance, du premier cas authentique observé en France, et que, de plus, le petit malade, en question, offre absolument au complet tous les symptômes classiques de cette curieuse affection.

Aussi bien, n'est-il pas paralysé, mais ses mouvements sont désordonnés, sa physionomie est morne, et l'examen ophtalmoscopique du fond de l'œil, pratiqué par notre distingué collègue, M. Dupuy-Dutemps, montre tous les signes ordinairement attribués à ce genre de maladie.

Autre particularité digne d'être notée : un de ses frères est mort, il y a quelques années, après avoir présenté des symptômes identiques.

A l'heure actuelle, on a relevé en tout 68 observations de cette idiotie amaurotique spéciale ; chose bizarre : 61 se rapportent à des israëlites polonais ou russes. — Dr A. Yvert.

Nouveau procédé de traitement du décollement de la rétine, par M. Sachs. (*Société Império-Royale des médecins de Vienne*, Séance du 18 Octobre 1907). — Il s'agit d'après notre

distingué confrère, d'un procédé qui, employé déjà dans cinq cas de décollement rétinien, compliqué de cécité complète ou presque complète, aurait fourni cinq succès.

Il consiste, après cocaïnisation, en une incision de la conjonctive, en la désinsertion de l'un ou l'autre des muscles oculaires et finalement en une section équatoriale, de petite dimension, de la sclérotique. Après que, par cette ouverture, s'est écoulé le liquide épanché entre la rétine et les membranes sous-jacentes du globe oculaire, on réintègre le muscle sectionné, en son point d'attache ordinaire, on pratique la suture de la plaie conjonctivale et on applique un pansement occlusif. Dans les vingt-quatre heures se produit ordinairement le recollement de la rétine.

En cas de reproduction de l'épanchement, on fait une nouvelle incision sclérale équatoriale identique, après avoir désinséré un autre muscle ; et on peut, au besoin, recourir plusieurs fois à la même intervention.

Les adhérences au niveau de la zône équatoriale sectionnée préviennent les rechutes, ou en limitent, tout au moins, suffisamment l'étendue, pour que la vision ne puisse plus être compromise. — Dr A. Yvert.

Décolement de la rétine ; Guérison à la suite d'un traumatisme, par le Dr Remak. (*Centralblatt für Augenheilkunde*, n° 9, 1907). — Histoire assez bizarre d'une femme atteinte d'un vaste décollement de la rétine et qui avait été traitée sans résultat, par les moyens habituellement utilisés en semblable occurrence, durant tout l'automne 1905.

Or, en l'examinant avec grand soin, au mois de janvier de l'anée suivante, notre confrère fut complètement étonné de constater qu'elle était guérie : cette cure, sinon miraculeuse, tout au moins assez extraordinaire, serait, au dire de la malade la conséquence d'un violent traumatisme crânien survenu dans l'intervalle.

Cette observation ne présente certainement pas toutes les garanties d'authenticité exigibles en pareille matière ; mais le fait vaut au moins la peine d'être noté en passant. — Dr A. Yvert.

VIII

Sur l'ophtalmoplégie intrinsèque d'origine traumatique par contusion du globe, par D. Basso (Gênes), *Annali di Ottalmologia*, vol. XXXVI (1907), fasc. 9 à 11, p. 730 à 745.

Nous savons combien discutée est encore la pathogénie de l'iridoplégie et de la parésie accommodative représentant une suite passagère ou durable de certains traumatismes oculaires. Basso, après avoir rapporté cinq cas personnels de ce genre, après avoir rappelé les travaux précédents, et notamment les recherches expérimentales de Berlin et de Denig, relate brièvement ses expériences sur des lapins, par la compression lente et graduelle ou par la compression brusque et puissante, sur la cornée, sur le limbe ou sur l'équateur du globe. Il résulterait de ces expériences que les contusions du segment antérieur du globe ne portent pas directement atteinte à l'innervation de la pupille, et que les phénomènes traumatiques de l'iris ont une origine vasculaire et se manifestent plutôt par des troubles spastiques que par des troubles paralytiques, en outre, la déformation du globe par compression provoque bien l'ischémie de la rétine, mais ne modifie pas la pupille au moment même de la compression, et la pupille réagit plus tard au traumatisme par des troubles vasculaires et spastiques. En accord avec Ohm, Basso conclut que la cause de l'ophtalmoplégie intrinsèque se trouve dans une lésion traumatique indirecte du pôle postérieur du globe et du nerf optique, intéressant un certain nombre de nerfs ciliaires composés uniquement ou surtout de fibres motrices. — A. Antonelli.

IX

RAPPORTS AVEC LES AFFECTIONS GÉNÉRALES

Une nouvelle fonction du pancréas. — Ses rapports avec le diabète sucré, par M. O. Loewi (*Société Império-Royale des médecins de Vienne*, séance du 14 juin 1907). — Dans cette communication d'une très haute portée physiologique, et de large envergure, notre distingué confrère en arrive à des conclusions de première importance, touchant les rapports qui existent entre la pathologie générale et les affections du globe de l'œil ; conclusions appelées, si le fait était parfaitement confirmé, à jouer un rôle capital dans le diagnostic, si délicat, le plus souvent, des maladies du pancréas.

M. Loewi, en effet, ayant été amené, au cours de ses expériences, à étudier la réaction pupillaire, après instillation conjonctivale d'adrénaline chez 48 sujets atteints d'affections diverses, dont 18 diabétiques, constata que de ces derniers, 10 ont présenté de la mydriase après cette instillation ;

tandis que des 30 autres malades, 2 seulement ont eu cette mydriase. Encore est-il bon de bien remarquer que l'un de ces malades était atteint de maladie de Basedow, et l'autre d'un cancer du foie s'accompagnant d'occlusion du canal de Wirsung.

D'où, d'après l'auteur, cette conclusion toute naturelle, à savoir: que si l'*instillation d'adrénaline dans l'œil détermine de la mydriase, c'est que ce sujet est atteint d'une affection du pancréas ;* à cette restriction près cependant, bien entendu, qu'on puisse exclure chez lui tout hyperfonctionnement du corps thyroïde et tout basedowisme, conditions dans lesquelles il y a, comme on sait, une hyperexcitation du grand sympathique, bien capable, assurément, de changer les données du problème.

Autre remarque non moins importante : la réciproque n'est pas forcément vraie ; c'est-à-dire que de l'absence de mydriase, à la suite de l'instillation conjonctivale d'adrénaline, on n'est pas en droit de conclure que le pancréas n'est pas malade.

Voilà, certes, des données à ne pas négliger dorénavant, au point de vue de la séméiologie clinique. — Dr A. Yvert.

Névrite optique survenue dans le cours d'une fièvre typhoïde, par MM. Reitter et Lauber (*Wiener Klinische Wochenschrift*, n° 7, 1907). — Les complications bien dûment constatées du côté du nerf optique, au cours ou pendant la convalescence de la dothiénentérie, sont loin d'être fréquentes : la meilleure preuve en est, que nos confrères, n'ont pu, malgré leurs recherches bibliographiques assez étendues, en relever guère qu'une vingtaine d'exemples, parfaitement authentiques. A ce titre leur observation méritait, assurément, une mention spéciale.

Aussi bien, en effet, s'agit-il, en la circonstance, d'un malade qui, dans le décours du troisième septenaire d'une fièvre typhoïde, présente tout d'abord les symptômes d'une polynévrite des membres inférieurs. Puis, sa vue se mit à baisser insensiblement : cependant que l'examen ophtalmoscopique du fond de l'œil faisait constater l'existence de tous les signes classiques d'une névrite optique bilatérale.

Il faut donc toujours avoir présent à l'esprit la possibilité d'une semblable complication, et la rechercher avec grand soin, le cas échéant. — Dr A. Yvert.

Signe d'Argyll-Robertson dans la syringomyélie, par MM. Rose et Lemaitre (*Société de Neurologie* · séance du

5 décembre 1907). — On peut poser en thèse générale qu'à l'heure actuelle, ce signe est considéré comme toujours d'origine syphilitique. Cependant Déjerine, Lévi et Sauvineau l'auraient bel et bien constaté, sans doute possible, dans des cas de syringomyélie, sans association aucune de tabès ni de paralysie générale.

Aussi bien, les auteurs en présentent-ils deux nouvelles observations absolument anthentiques : le signe siège, dans les deux cas, du même côté que les symptômes syringomyéliques et a évolué parallèlement à ces derniers. Une fois, sur deux, la ponction lombaire n'a révélé aucune trace de lymphocytose.

Ce à quoi M. *Babinski* de répondre qu'on peut admettre à la rigueur que le signe d'Argyll Robertson puisse exister sans syphilis : mais, toutefois, la démonstration rigoureuse en est encore à faire. — Dr A. Yvert.

Le nystagmus dans l'apoplexie cérébrale, par M. A. Souques (*Société de Neurologie*, séance du 5 décembre 1907). — Notre distingué confrère attire l'attention sur l'apparition, pendant le coma apoplectique, d'une variété toute spéciale de nystagmus caractérisée par : les oscillations horizontales, continues, lentes, régulières, homonymes, c'est-à-dire se faisant uniquement dans les moitiés latérales droite ou gauche du champ visuel.

Ce tremblement serait, d'ailleurs, assez fréquent, puisque M. Souques, pour son compte personnel, a pu en observer 11 cas en moins de 2 ans.

Le plus ordinairement, il coïncidait avec la déviation de la tête ; dans tous les cas, sans exception, avec une déviation conjuguée des yeux et avec une hémiplégie.

Mais, par rapport à l'hémiplégie, il était tantôt croisé, tantôt direct, suivant qu'il était d'ordre convulsif ou d'ordre paralytique.

Il était en tout état de cause, entièrement lié à la déviation des yeux qui le tenait sous sa dépendance et dont il suivait le sens.

Comme lésions causales : hémorragie, ramollissement, etc., sans qu'il soit encore possible, à l'heure actuelle, d'établir le moindre rapport entre la localisation de ces foyers et les centres corticaux moteurs de l'œil.

Au demeurant, il est fort probable que, dans tous les comas, accompagnés d'hémiplégie (comas urémique-pneumonique), ce nystagmus peut survenir ; mais reste à rechercher

s'il manque bien réellement dans les comas sans hémiplégie ? S'il faisait défaut, il y aurait là un précieux élément de diagnostic différentiel avec l'apoplexie cérébrale proprement dite. — Dr A. Yvert.

X

THÉRAPEUTIQUE

Action du radium sur les tissus oculaires, par R. Roselli (Roma). (*Annali di Ottalmologia*, vol. XXXVI, 1907, fasc. 12, p. 914.) — D'après une triple série d'expériences faites par Roselli sur des lapins, le radium, à la quantité d'un milligramme, placé à 3 ou 4 millim. de distance de l'œil, pendant une demi-heure, un seul jour, deux jours consécutifs ou même trois, n'exerce absolument aucune action, ni macroscopique, ni histologique, sur les différents organes de l'appareil de la vision. L'auteur se réserve d'expérimenter avec des quantités plus considérables. — A. Antonelli.

Le procédé de Guaita pour le traitement de la dacryocystite chronique, par A. Casali (Florence). (*Annali di Ottalmologia*, vol. XXXVI, 1907, fasc. 12, p. 955.) — La méthode de Guaita (1821) consiste à rétablir la perméabilité lacrymale par l'adaptation perdue d'une canule de substance organique (fémur de grenouille décalcifié). Casali insiste sur les bons résultats du procédé, à condition de l'appliquer à des cas ne présentant pas de lésions osseuses, ni de sécrétion purulente trop abondante, ni de véritable ectasie du sac ou d'altérations profondes et étendues de la muqueuse, manifestes au moment de l'incision du sac. Sur cent malades, ainsi opérés, 80 fois environ l'on obtint guérison par première intention, 11 fois il y eut récidive. — A. Antonelli.

Traitement du goître exophtalmique par le sérum antidiphtérique, par M. Bukkard (*Journal American Medical Association*, du 3 novembre 1906.) — Cas fort intéressant de maladie de Basedow notablement améliorée à la suite et comme conséquence d'une injection de sérum antidiphtérique. Dans l'espace de cinq semaines, en effet, la circonférence du cou a diminué de 36 millimètres, le poids est tombé de 135 à 80, le tremblement est devenu à peu près imperceptible, et l'exophtalmie a disparu totalement.

Or, il ne s'agit pas là d'un fait isolé et exceptionnel ; attendu que dans quatre autres observations du même genre

connues de l'auteur, et dans lesquelles un traitement identique avait été appliqué, le résultat fut bon, même excellent trois fois.

On ne saurait donc, à l'avenir, négliger semblable thérapeutique ; alors surtout qu'on aurait en vain épuisé toute la série des médications justement classiques en pareille occurence.

Le sérum antidiphtérique aura, du moins, s'il ne fait pas de bien, l'immense avantage de ne pas aggraver la situation. — Dr A. Yvert.

L'électro-aimant de Volkmann en chirurgie oculaire, par A. Casali et G. Pasetti (Florence). (*Annali di Ottalmologia*, vol. XXXVI, 1907, fasc. 12, p. 907.) — Parmi sept cas de pénétration d'éclat de fer dans le globe, opérés par les auteurs, à l'électro-aimant, deux cas furent énucléés plus tard à cause d'ophtalmie sympathique, un fut évidé à cause de panophtalmie, deux présentèrent cataracte et perception lumineuse dans un champ rétréci, un conserva aspect normal, mais vision presque nulle, à cause de décollement rétinien, un seul garda 0.15 d'acuité visuelle. Le pronostic est donc toujours grave, surtout lorsque le traumatisme intéresse le corps ciliaire. Il est préférable d'opérer non pas en approchant simplement l'électro-aimant du globe, mais en introduisant une pointe effilée, comme celle de l'appareil de Hirschberg, à l'intérieur même de la plaie, ce qui facilite de beaucoup l'extraction, avec le minimum possible de dégâts dans les membranes profondes du globe. — A. Antonelli.

NOUVELLES

Congrès international d'hygiène scolaire, Paris. 1910. — Le troisième des Congrès internationaux d'hygiène scolaire aura lieu à Paris, du 29 mars au 2 avril 1910, sous la présidence de M. le ministre de l'Instruction publique. Il fera suite aux Congrès de Nuremberg (1904) et de Londres (1907), qui ont été très importants. Une exposition de tout ce qui concerne l'hygiène des écoles aura lieu en même temps.

Pour les renseignements relatifs au Congrès, s'adresser à M. le Dr R. Dinet, 11 *bis*, rue Cernuschi (17e) ; pour les renseignements relatifs à l'exposition, à M. V. Friedel, au Musée pédagogique, 41, rue Gay-Lussac.

Le Gérant : Félix Alcan.

Paris. — Imprimerie A. Davy, 52, rue Madame. — *Téléphone.*

DE L'ÉVALUATION

DE LA

DIMINUTION DE CAPACITE PROFESSIONNELLE

DANS LES ACCIDENTS OCULAIRES DU TRAVAIL

PAR MM.

DEHENNE et BAILLIART

L'évaluation de la diminution de capacité professionnelle après les accidents du travail est une des questions que l'oculiste a le plus fréquemment à résoudre ; elle n'intéresse pas seulement l'expert chargé de se prononcer devant les tribunaux, ni le médecin de la compagnie d'assurance, mais bien tous les praticiens, qui doivent être à même de conseiller aussi honnêtement et exactement que possible l'ouvrier qui s'est confié à eux.

La question se pose très souvent, d'abord parce que les accidents oculaires du travail sont d'une remarquable fréquence, ensuite, parce que, les accidents intéressant un organe aussi délicat que l'œil, laissent après eux, plus facilement que d'autres, une lésion définitive, qui, si légère soit-elle, peut suffire à constituer une infirmité permanente.

En principe, la loi de 1898 admettait qu'en cas d'incapacité permanente, une rente devait être attribuée, non pas pour indemniser la victime, mais pour parer à la diminution de salaire qu'entraînerait la diminution de capacité professionnelle. Certains accidents qui laissent après eux des défigurations ou des mutilations des plus sérieuses, d'après le principe même de cette loi, ne devaient donner droit à aucune indemnité. L'exemple le plus saisissant d'une pareille interprétation juridique fut donné le jour où un jeune ouvrier ayant subi une émasculation totale, par sa machine, au

cours de son travail, ne se vit allouer aucune indemnité, le tribunal ayant jugé que pareil accident n'avait pas entraîné de diminution de la capacité professionnelle.

Un premier point est d'abord bien établi, c'est que la même lésion, entraînant la même diminution de l'acuité visuelle, n'entraîne pas forcément la même diminution d'acuité professionnelle.

Pour arriver à un résultat tout à fait idéal, il aurait fallu pouvoir établir une liste générale de toutes les professions, et prévoyant, dans chacun des emplois, tous les degrés de la diminution de l'acuité visuelle, prévoir en même temps pour chacun de ces degrés le quantum de réduction. La question de la fixation de la diminution de capacité se serait ainsi trouvée uniformément résolue ; il aurait suffi à l'expert consulté de constater l'état d'acuité pour fournir à coup sûr le chiffre de la réduction. Cette très grande simplicité est malheureusement loin d'être réalisée ; car les professions sont trop nombreuses, et dans chaque profession les emplois trop variables, l'ouvrier variant même dans sa catégorie d'un jour à l'autre, pour qu'une telle table puisse être établie. On a du moins cherché à classer les professions en deux grandes classes : celles qui exigent une acuité visuelle supérieure (ouvriers mécaniciens, horlogers, bijoutiers, etc.), et celles qui exigent une acuité visuelle ordinaire (tailleurs de pierre, charretiers, hommes de peine, etc.). Cette grande division a permis de dresser certains graphiques montrant à quelle acuité professionnelle correspond tel ou tel degré d'acuité physiologique.

Il y a lieu de se demander si tout le problème de la réduction professionnelle est uniquement ou même seulement principalement lié à la diminution d'acuité visuelle. Nous connaissons tous des individus, présentant, soit à la suite de vices de réfraction, ou de taies datant de l'enfance, une acuité visuelle faible, tombant certainement au-dessous de l'acuité inférieure demandée

par la table de Grœnow qui exercent des métiers de la première catégorie exigeant d'après la division que nous signalions tout à l'heure une acuité visuelle supérieure.

Il nous semble que c'est mal comprendre le problème que de réduire l'étude de la diminution d'acuité professionnelle à l'étude de la diminution de l'acuité visuelle de l'œil blessé. L'étude de la vision binoculaire doit jouer, à notre avis, un très grand rôle et constituer la base fondamentale dans une telle question.

Les travaux de Parinaud ont bien mis en évidence que dans l'exercice normal de la vue avec les deux yeux, deux visions interviennent :

1° La vision binoculaire qui nous donne la sensation du relief, place exactement les objets dans l'espace.

2° La vision simultanée qui nous est nécessaire surtout pour nous guider, nous diriger, pour deviner un danger et l'éviter.

Dans la série animale, il paraît y avoir antagonisme entre les deux visions : Un de nous, dans une communication antérieure (1), a montré que, suivant leur rôle dans l'échelle animale, rôle d'attaque ou rôle de défense, les animaux présentent une disposition spéciale de la face, modifiant l'axe des orbites, leur permettant une vision binoculaire plus parfaite ou une vision simultanée plus étendue. Ceux-là ont besoin d'une vision plus nette, plus distincte, ceux-ci ont besoin d'un champ visuel plus large.

Prenons par exemple dans une même classe d'animaux, deux oiseaux, le grand-duc et le faisan ; nous voyons que le grand-duc a ses axes optiques presque parallèles lui permettant une vision binoculaire nette dont il a besoin pour attaquer, pour localiser exactement sa proie. Le faisan, au contraire, par ses axes

(1) Bailliart. Vision binoculaire et vision simultanée. (*Société de Pathologie comparée*, mai 1907.)

optiques, presque opposés, n'a qu'une vision binoculaire restreinte, et au contraire, une vision simultanée, un champ visuel très étendu, lui permettant de voir arriver l'ennemi de loin et d'éviter le danger.

Cette grande division nous paraît devoir être, avec les atténuations nécessaires, adoptée dans l'étude de la vision au point de vue professionnel, et nous sommes ainsi amenés à classer les métiers en deux grandes catégories :

1° *Les professions qui exigent une bonne acuité visuelle binoculaire* (mécaniciens, bijoutiers, joailliers, etc.). Au fond, cette catégorie n'est autre que la catégorie un peu étendue des professions à acuité supérieure dont nous parlions tout à l'heure. Dans les travaux minutieux qu'elle comporte, la sensation du relief, la recherche du détail sont particulièrement nécessaires.

2° *Les professions qui exigent surtout un champ visuel étendu, sans lacunes* (cochers, charretiers, hommes de peine, terrassiers, couvreurs). Les ouvriers de cette catégorie ont moins besoin d'une vision de détails que d'une vision d'ensemble; un couvreur, pour prendre un exemple, n'aura pas la sensation du relief, qu'il pourra cependant, sans grand inconvénient, continuer son métier ; qu'une lacune au contraire se produise dans son champ visuel, l'empêchant ou de voir un danger tel que le vide à côté de lui, ou de savoir exactement où il pose le pied, et son métier lui devient impossible. Prenons en revanche la même lacune dans le champ visuel d'un mécanicien. Si elle est externe ou inférieure, laissant intacte sa vision binoculaire, il ne sera nullement gêné dans son métier. Pour nous faire mieux comprendre encore, choisissons un exemple tout à fait concret : un ouvrier, à la suite d'un traumatisme violent a présenté une hémorragie rétinienne en dedans de la papille ; la lésion est parfaitement consolidée ; à ce niveau, il persiste seulement une plaque d'atrophie rétinienne entraînant un rétrécissement très marqué du

champ visuel en dehors. L'acuité visuelle est restée normale ou à peu près, 8/10 par exemple. En se basant simplement sur la diminution d'acuité visuelle, on serait amené à conclure à l'existence d'une diminution assez faible, s'il s'agissait d'un ouvrier de la catégorie exigeant une acuité supérieure, d'une diminution nulle pour un ouvrier de la catégorie à acuité visuelle inférieure. Envisageons, maintenant la question comme nous venons de le proposer. Une telle blessure chez un mécanicien qui a surtout besoin de sa vision binoculaire n'entraîne aucune réduction d'acuité professionnelle ; chez un maçon, chez un charpentier, chez un charretier même, elle constitue, au contraire, une véritable réduction d'acuité professionnelle en supprimant une partie du champ visuel.

Il nous semble que cette distinction entre les professions envisagées au point de vue de la vision a encore un avantage, c'est qu'il est plus facile à l'expert ou au médecin de dire que tel emploi demande l'exercice de la vision binoculaire ou de la vision simultanée. D'une manière plus pratique encore, et pour que le même procédé puisse s'appliquer aux sujets n'ayant plus qu'un œil, on pourrait peut-être dire que certains métiers exigent une bonne acuité centrale, que les autres au contraire nécessitent surtout un champ visuel étendu; les ouvriers de la première catégorie ont besoin d'une très bonne vision, cette vision n'étant pas forcément très étendue; les ouvriers de la deuxième catégorie, au contraire, ont bien moins besoin d'une vision très distincte que d'une vision étendue.

Il y aurait peut-être dans la pratique, en dehors de certaines professions pour lesquelles il est évident qu'elles doivent être classées dans l'une ou l'autre de ces deux catégories, un moyen de savoir de quel côté classer l'ouvrier. Il suffit de s'informer si, dans le métier exercé, les ouvriers arrivés à l'âge de la presbytie ont l'habitude de porter pour le travail leurs verres cor-

recteurs, c'est ainsi que les bijoutiers, les mécaniciens, les menuisiers, travaillent toujours avec leurs verres convexes lorsqu'ils ont perdu l'accommodation, qu'un charretier, un maçon, un couvreur ne corrigent jamais, au contraire, leur presbytie. Si, pour les exemples que nous venons de choisir, ce simple procédé est inutile, il peut rendre de vrais services pour d'autres cas plus douteux : si dans le métier auquel appartient le blessé, l'ouvrier a l'habitude de corriger sa presbytie, c'est que ce métier exige une bonne vision à courte distance, et que par conséquent, l'acuité binoculaire lui est particulièrement nécessaire ; dans le cas contraire, l'ouvrier appartient à la catégorie où une vision étendue est préférable à une vision de détails, à la sensation de relief et de la profondeur.

Rien n'est plus facile que de dire, grâce au diploscope et au stéréoscope si la visi n binoculaire est ou non conservée. Très souvent, d'ailleurs, la simple constatation d'un écart trop grand entre l'acuité des deux yeux permet d'affirmer que cette vision n'existe plus. Lorsqu'un œil étant normal, l'autre œil n'a qu'une acuité visuelle inférieure à 1/2, la vision binoculaire fait presque constamment défaut. Nous connaissons cependant un cas où l'acuité, ayant été ramenée à la suite d'un leucome de la cornée à 1/3 pour l'œil gauche, l'œil droit étant normal, la vision binoculaire a pu être conservée. Il y a là, d'ailleurs, une indication très nette, particulièrement à la suite d'un accident du travail diminuant brusquement l'acuité d'un œil, de s'efforcer par les exercices au diploscope et au stéréoscope de rétablir l'exercice normal de la vision binoculaire. On y arrive en améliorant si possible pendant ces exercices au moyen d'un verre correcteur l'œil le plus faible, en même temps qu'on diminue, au moyen d'un verre convexe faible, par exemple, l'œil le meilleur.

Quant au champ visuel, il devra être pris pour chaque œil séparément d'abord, puis les deux yeux ouverts,

on aura ainsi l'étendue du champ visuel total, de ce que nous appelions tout à l'heure la vision simultanée, et en même temps, le procédé en déroutant l'observé, permettra de déjouer, au moins en grande partie, la simulation si fréquente dans une épreuve purement objective.

C'est surtout dans les cas de cataracte traumatique qu'une pareille distinction entre les métiers nécessitant ou non la vision binoculaire, doit être adoptée. Si le blessé se présente avec une telle cataracte, l'expert ne doit pas seulement constater la suppression presque complète de l'acuité visuelle de l'œil, il doit encore envisager la question de savoir ce que serait l'acuité visuelle, selon toute vraisemblance, après l'opération ; car il reste entendu que, si le blessé n'est nullement forcé de se laisser opérer, l'opération de la cataracte ne mettait pas la vie en danger, on doit tenir compte dans l'évaluation de la diminution professionnelle de l'amélioration qu'elle aurait pu apporter. Si la cataracte a déjà été opérée au moment où l'expert est consulté, le problème est plus facile à résoudre : pour les métiers qui exigent la vision binoculaire, l'œil aphake ne peut rendre aucun service ; après l'opération même, l'ouvrier de cette catégorie préfère presque toujours placer un verre dépoli devant l'œil opéré qui le gêne beaucoup plus qu'il ne lui sert. Donc, dans cette première catégorie, un œil cataracté, opéré ou non, peut être considéré comme un œil perdu, jusqu'à nouvel ordre, au point de vue professionnel. S'il s'agit d'un métier de la deuxième catégorie, une telle cataracte opérée laissant 2 à 3/10 de la vision et un champ visuel normal, constitue évidemment une infirmité ; mais la diminution de capacité professionnelle est certainement très réduite, la moitié, les deux tiers tout au plus, de ce qu'elle était pour la première catégorie.

Nous voyons donc qu'au moment d'apprécier le quantum de réduction, l'oculiste doit savoir tenir compte de trois facteurs :

1° *La diminution d'acuité visuelle.* Dans les cas où cette diminution est légère, 2 à 3/10, à s'en tenir aux termes mêmes de la loi, elle ne devrait pas donner droit à indemnité, puisqu'à proprement parler, elle ne réduit pas l'acuité professionnelle ; mais la jurisprudence a établi, et cela est parfaitement équitable, qu'au cas même où l'ouvrier gagne après l'accident autant ou plus qu'avant, ses droits à l'indemnité ne restent pas moins établis. Mais, répétons-le, le premier facteur, acuité visuelle, ne nous paraît pas, par lui-même, devoir avoir une importance plus ou moins grande et entraîner une indemnité plus ou moins forte, suivant la profession. Pour tous, à une même diminution doit correspondre la même indemnité ; l'indemnité ne doit varier que s'il y a réduction professionnelle, cette réduction étant basée sur la persistance ou la suppression des deux autres facteurs dont nous allons parler. La diminution d'acuité visuelle prend seulement une importance capitale lorsque l'œil non blessé était déjà perdu pour la vision, pour une raison ou pour une autre.

2° *De la vision binoculaire* qui, utile dans tous les métiers, est presque indispensable dans quelques-uns, ou, du moins, si nécessaire que, sa suppression exige un nouvel apprentissage et souvent diminue nettement la valeur de l'ouvrier.

3° *De l'étendue du champ visuel pour les deux yeux.* Cette vision étendue, cette intégrité de la vision simultanée, est utile encore à tous et sa réduction constitue pour tout le monde une véritable infirmité. Mais, au point de vue professionnel, celui qui, en fin de compte, nous intéresse le plus, il y a un certain antagonisme entre les métiers de la première catégorie, nécessitant la vision binoculaire, et ceux de la deuxième catégorie nécessitant un champ visuel étendu. L'exemple de la cataracte traumatique, opérée avec succès, établit cette différence ; un œil ainsi opéré ne sera d'aucun secours dans sa profession à un mécanicien, il sera très

utile, au contraire, à un charretier ou même à un maçon.

Ainsi, sans vouloir supprimer l'importance de la réduction de l'acuité visuelle en elle-même, nous prétendons qu'elle ne constitue qu'un des facteurs du problème. Demandons-nous maintenant sur quelle base peut se calculer cette diminution. Prenons un exemple ; l'expert doit se prononcer sur le cas suivant : l'œil gauche présentant un leucome central n'a plus qu'une acuité visuelle de 4/10 ; l'œil droit non blessé à 8/10. Doit-il dire que la diminution d'acuité est de 6/10, ou au contraire 4/10 seulement ; autrement dit, doit-on prendre comme unité d'appréciation l'acuité de l'œil resté sain ou l'acuité normale. Par là nous touchons au problème de l'état antérieur qui joue un rôle si important en matière de médecine légale. De plus en plus, on tend à ne pas tenir compte de l'état antérieur ; il semble donc logique, dans le cas qui nous intéresse, de supposer toujours l'œil normal avant l'accident, quel que soit l'état de l'autre œil ; à moins, bien entendu, que l'expert ne puisse rencontrer, en dehors des reliquats du traumatisme, la même taie datant de l'enfance, ou le même vice de réfraction antérieure à l'accident, à la fois sur les deux yeux, lésion lui permettant d'affirmer qu'avant tout accident, les deux yeux présentant les mêmes tares, devaient avoir la même acuité. D'ailleurs, la règle, lorsqu'il y a doute, doit être d'en faire profiter la victime.

A d'autres points de vue, on a déjà eu à étudier, en matière d'oculistique, le rôle de l'état antérieur, c'est ainsi qu'il arrive fréquemment que les myopes ayant présenté un décollement de la rétine, mettent cette lésion sur le compte d'un accident. Bien qu'il soit nettement établi qu'une pareille maladie puisse se produire chez un myope, en dehors de tout traumatisme, il n'en reste pas moins indiscutable et indiscuté, que, si l'enquête a réellement montré l'existence d'un traumatisme, si léger soit-il, l'expert n'a pas le droit de refuser une

telle origine, et tout en faisant ressortir dans ses conclusions la prédisposition que présentait l'œil du fait de sa myopie, il est moralement obligé de reconnaître l'origine traumatique de l'accident.

Il en est en revanche tout autrement pour certaines maladies pour lesquelles le rôle du traumatisme est bien moins nettement démontré, nous voulons parler des tumeurs. Pour les tumeurs oculaires au moins, il ne paraît pas douteux qu'une telle étiologie, contrairement à l'opinion courante, n'a qu'une influence plus que secondaire et qu'elle ne peut être admise de l'expert que dans des cas tout à fait exceptionnels. Un de nous eut à se prononcer devant le tribunal dans un cas de ce genre ; il s'agissait d'un jeune écolier qui, plusieurs mois après avoir reçu un coup sur l'œil pendant une récréation, fut atteint de néoplasme de la choroïde ; nous dûmes conclure dans cette affaire qu'il était impossible de prouver que l'accident invoqué avait produit la lésion.

D'autres cas sont plus épineux encore; dans une affaire devant le tribunal de Versailles, un charpentier, âgé de 56 ans, ayant fait un effort pour soulever une poutre qui lui échappait, ressentit brusquement une douleur à la nuque, puis fut pris de vertige, et dut immédiatement cesser son travail. Dès le lendemain, il présenta les symptômes d'une paralysie d'origine protubérantielle du droit externe. Cette lésion fut définitive ; un de nous, désigné comme expert, arriva à cette conclusion, que l'athérome manifeste prédisposait cet ouvrier à une telle lésion, qu'elle aurait pu peut-être plus ou moins tard se produire spontanément, mais que le traumatisme invoqué pouvait parfaitement avoir provoqué cette apparition. L'ouvrier fut considéré comme atteint d'une incapacité permanente partielle due à son travail, cette incapacité était d'ailleurs élevée, puisqu'il s'agissait d'un charpentier auquel la diplopie persistante rendait son métier très difficile.

Enfin reste un dernier point sur lequel nous n'avons pas à insister, parce qu'il ne fait l'objet d'aucun doute : la question de la perte d'un œil chez un sujet déjà borgne. L'incapacité, de permanente partielle (1/6 au plus du salaire), devient absolue (égale aux 2/3, c'est-à-dire 4 fois plus forte). Il semble que, menacés d'une telle éventualité, les compagnies auraient intérêt à faire prendre l'acuité visuelle à l'embauchage de tous les ouvriers qu'elles assurent ; à part quelques entreprises cependant, elles n'ont pas pris cette mesure. Au point de vue de l'ouvrier, cela ne manque pas d'être préférable, car les borgnes ou les sujets à acuité visuelle très faible, se trouveraient ainsi exclus de la plupart des emplois industriels.

TRAITEMENT DES TAIES DE LA CORNÉE

PAR LA THIOSINAMINE

Par le Dr J. GALEZOWSKI

Les taies de la cornée sont une des causes les plus fréquentes, surtout chez les enfants, de la diminution de l'acuité visuelle. Et cependant, malgré le nombre considérable de cas que nous avons l'occasion d'observer, on n'est pas encore arrivé à les traiter d'une façon certaine. Le grand nombre de moyens, tant chimiques que physiques, qui ont été préconisés, indique suffisamment qu'on n'est pas encore parvenu à trouver une thérapeutique suffisamment efficace.

Dans ces dernières années, on a préconisé un certain nombre de traitements nouveaux.

En 1903, M. Mazet (1) a étudié l'action du benzoate de lithine sur les taies cornéennes contenant des sels

(1) Mazet.. Société Française d'Ophtalmologie, 1903.

calcaires. En 1904, M. Lemeignan (1) a obtenu des résultats par l'emploi des injections sous-conjonctivales d'eau de mer. En 1906, M. Sulzer (2) a traité de sopacités cornéennes par l'électrolyse, la photothérapie et la radiothérapie. L'électrolyse n'a donné que peu de résultats au point de vue du relèvement de l'acuité visuelle. La radiothérapie et la photothérapie, employées à la suite de l'électrolyse, ont produit dans un certain nombre de cas, un relèvement assez notable de l'acuité visuelle.

La thiosinamine a déjà été expérimentée à l'étranger. En 1902, Suker (3) a publié les résultats qu'il a obtenus par l'emploi de ce produit dans le traitement des taies cornéennes.

Je n'ai pas connaissance que ce produit ait été jusqu'à ce jour utilisé en France.

La thiosinamine (allyl-sulfocarbamide) est obtenue en chauffant deux parties d'essence de moutarde avec une partie d'alcool absolu et sept parties d'ammoniaque : au bout de plusieurs heures l'odeur de moutarde et d'ammoniaque disparaît, et il cristallise une substance : la thiosinamine.

Elle se présente sous forme de cristaux blancs, brillants, inodores, de saveur amère, fusibles à 70°, très peu solubles dans l'eau froide, plus solubles dans l'eau bouillante, très solubles dans l'alcool, l'éther, la glycérine. En 1892, Hebra a proposé l'emploi de cette substance en injections pour obtenir le ramollissement des cicatrices consécutives au lupus. Ces solutions étant irritantes pour l'œil, il fallait, pour employer ce produit en thérapeutique oculaire, recourir à un autre procédé pour dissoudre la thiosinamine. J'ai utilisé le procédé dont se sont servis MM. Horeau et Michel, qui consiste à joindre à la thiosinamine de l'antipyrine : il se pro-

(1) Lemeignan. Thèse Bordeaux, 1904.
(2) Sulzer. *Annales d'Oculist.*, nov. 1906.
(3) Suker. *An. med. Améric.*, 1902.

duit, par le mélange de ces deux corps à la température ordinaire, une masse liquide, sirupeuse, permettant d'obtenir des solutions aqueuses indolores et non irritantes.

J'ai employé cette solution en commençant à 5 % et allant jusqu'à 15 % en bains donnés avec une œillère. Ces préparations sont presque toujours bien supportées. Cependant, dans quelques cas, après quelques jours de traitement, il se produit un peu de rougeur : il faut alors suspendre l'emploi du médicament pendant quelques jours. Jamais ces solutions n'ont donné lieu à une irritation violente de la conjonctive ou provoqué des altérations cornéennes.

On peut, au besoin, faire instiller auparavant quelques gouttes de cocaïne, bien que, le plus souvent, les malades ne se plaignent pas. J'ordonne des bains d'œil d'une durée de 5 minutes une ou deux fois par jour, suivant l'importance des opacités. Chez les enfants on peut employer les mêmes solutions en instillation.

Les résultats que j'ai obtenus ont été presque toujours satisfaisants et plusieurs fois excellents. Sur 26 cas de taies où j'ai appliqué ce mode de traitement j'ai obtenu :

Dans 9 cas une amélioration très notable ;

Dans 11 cas une amélioration sensible.

Dans 6 cas l'état est resté stationnaire.

Dans la plupart des cas que j'ai traités il s'agissait de taies anciennes. J'insiste bien sur ce point. Je ne veux pas rapporter ici le détail de toutes ces observations, je veux seulement relater quelques-uns des résultats les plus probants, et montrer quelles sont les améliorations obtenues.

Au point de vue objectif, les résultats sont très nets : en peu de temps, de une à quelques semaines, la taie paraît moins blanche, le leucome est moins visible ; l'opacité ne disparaît pas complètement, mais elle se

laisse traverser beaucoup plus facilement par les rayons lumineux.

Dans plusieurs cas où la cornée présentait un leucome très visible à distance, il a fallu, au bout de plusieurs semaines de traitement, recourir à l'éclairage latéral pour en constater encore la présence.

Dans le cas où j'ai noté une amélioration sensible, l'acuité visuelle est remontée rapidement de quelques fractions. Dans mes observations, je note : Obs. I., V = 1/20 ; après un mois de traitement, V = 1/15. Obs. XI, V = 1/4 ; après 8 jours V = 1/3. Obs. XV, V O. D. = 9/10, V O. G. = 1/3 ; 10 jours après, V. O. D. = 1, V. O. G. = 1/2. Dans tous les cas, les malades trouvent une amélioration sensible dans l'état de leur vue : le brouillard leur paraît moins épais.

Parmi les résultats les plus probants, je citerai celui de l'obs. X, qui concerne une femme âgée de 52 ans ; les taies remontent à vingt-cinq ans. L'œil droit n'a pas de perception lumineuse. De l'œil gauche, l'acuité visuelle est inférieure à 1/50. La malade ne peut se conduire seule. Un mois après le début du traitement, l'acuité visuelle s'est améliorée. Au bout de deux mois, l'amélioration est encore plus notable. Je viens de revoir la malade ces jours-ci. La taie de l'œil gauche a diminué : la malade peut se conduire seule, elle vient seule à la consultation.

Enfin j'ai fait venir pour le présenter aux membres du Congrès un jeune homme de 15 ans qui est en traitement depuis le mois de décembre. Atteint d'ophtalmie des nouveau-nés, il présentait, lorsqu'il fut amené à mon père, des ulcérations des deux cornées, qui, après guérison, laissèrent des leucomes très opaques. Dans l'œil gauche, une iridectomie fut pratiquée. L'acuité visuelle resta très faible, et il se produisit du nystagnus qui subsiste encore aujourd'hui. Ce jeune homme, âgé de 15 ans, ne pouvait pas travailler. Au mois de novembre dernier, les leucomes étaient encore très prononcés :

c'est à peine si on apercevait l'iris à la périphérie de la cornée. Le centre des deux cornées était de la même couleur que la sclérotique. Je commence le traitement le 29 novembre. Au bout d'un mois, l'amélioration était déjà très notable ; les leucomes étaient beaucoup moins opaques, et se laissaient traverser par les rayons lumineux dans toute leur étendue. Le jeune homme a pu alors commencer à travailler. Actuellement, son acuité visuelle est de 1/4 pour l'œil droit, de 1/10 pour l'œil gauche ; les cornées sont très transparentes ; à une certaine distance du malade, on ne les remarque pas ; c'est seulement par un examen attentif et à l'éclairage latéral, qu'on peut en retrouver les traces.

En résumé, le traitement des taies cornéennes par la thiosinamine m'a presque toujours donné des résultats satisfaisants. Si, dans certains cas, il n'y a pas eu d'amélioration, du moins le traitement a été sans inconvénient. Dans les autres cas, l'amélioration a été souvent notable et parfois tout à fait remarquable, même dans des cas d'opacités cornéennes très anciennes.

Pour terminer, je dirai que j'ai employé cette thérapeutique, non seulement dans des taies consécutives à des ulcères cornéens, mais aussi dans des cas de reliquats de kératite interstitielle. Dans ces cas, les résultats m'ont paru plus lents à obtenir. Je reviendrai plus tard sur ce point.

ATROPHIES PROGRESSIVES DE LA PAPILLE

APRÈS L'EXTRACTION DE LA CATARACTE

PAR

Le Dr GOLESCEANO

Depuis quelques années mon attention était portée sur les résultats éloignés de la vision après l'opération de la cataracte, j'ai été particulièrement frappé du fait suivant :

Des sujets âgés, ayant subi et acquis après l'extraction du cristallin une acuité visuelle des plus acceptables par verres prescrits, voient néanmoins après quelques années leur vue baisser au point qu'à un moment donné ils peuvent à peine se conduire.

L'énoncé de ces manifestations subjectives traduites par nos malades était d'autant plus intéressant que dans l'examen local on ne trouvait aucun reliquat capsulaire, ni adhérence pupillo-corticale, le milieu du fond de l'œil était tranparent mais la papille en évolution atrophique.

Les cinq observations suivantes suivies depuis quelques années viennent appuyer ces faits :

Observation I. — Mme V..., âgée de 66 ans, ayant eu une bonne vision, est opérée en 1900 de la cataracte binoculaire. L'opération pratiquée à l'Hôtel-Dieu de Paris est faite avec iridectomie ; le résultat, sans être trop brillant, étant néanmoins acceptable, la prescription de ses verres vérifiée dans mon service au dispensaire de l'Assistance publique, donne :

O. D. + 11. V. = 1/4. O. G. + 11. V. = 1/3, les cylindres, pour la correction de l'astygmie iridectomique, ne donnent pas une meilleure vision.

En novembre 1905, donc cinq années après l'opération, la malade trouve que sa vision avec ses verres est insuffisante et elle nous réclame d'autres lunettes. A l'examen local, on ne distingue nullement une cataracte secondaire ou tout autre reliquat capsulaire. Le champ pupillaire est franc et libre de toute adhérence.

L'ophtalmoscope découvre la pâleur papillaire caractéristique de l'hypermétropie forte, néanmoins les vaisseaux artériels, par rapport aux veines, sont manifestement rétrécis.

O. D. + 11. V. = 1/7. O. G. + V. = 1/10 mal.

Pour de près : $\left.\begin{matrix}\text{O. D.}\\ \text{O. G.}\end{matrix}\right\}$ + 14. V. = n° 8 (Livre de Parinaud).

Revue en septembre 1907, sa vision est la même.

En février 1908, O. D. + 11. V. = 1/10. O. G. + 11. V. = 3/50.

Pour de près : O. D. + 14. V. = n° 8. O. G. + 14. V. = n° 14.

La papille droite est fortement décolorée, la gauche est comme estompée, aucun exsudat péripapillaire.

Pas de trouble dans la circulation rétinienne, pas de pigmentation, ni hémorragies. Pas de scotome annulaire.

Le champ visuel est concentriquement rétréci.

Aucune anomalie dans les parois vasculaires artérielle ou veineuse.

Urines normales. Pas de sucre, ni albumine.

Observation II. — Mme D. R..., âgée de 69 ans, bonne vision antérieure avait été opérée aux Quinze-Vingts des deux yeux ; l'œil droit opéré en 1901, et l'œil gauche en 1904. Le résultat opératoire était des plus satisfaisants, car au moment de notre examen, mai 1905, l'acuité visuelle était : O. D.+11. V.=1/2. O. G.+11. V.=1/4 mal.

Pour de près : O. D.+15. V.= n° 2. O. G.+15. V.=n° 8.

Pas de membranule, pas de cataracte secondaire. Le fond de l'œil absolument normal, urines normales. Etat général bon. La malade revient nous voir en janvier 1906, parce que la vue baisse. En effet : O. D.+11. V.=1/3 mal. O. G.+11. V.=1/4 mal.

Pour de près: O. D.+15. V.+n° 6. O.G.+15. V.=n° 8.

A l'ophtalmoscope, les papilles sont grisâtres, les artères rétrécies, mais le fond de l'œil sensiblement normal.

Champ visuel légèrement rétréci. Urines normales. Etat généralement bon.

Observation III. — Mme B..., âgée de 76 ans, bonne vision, est opérée à Lariboisière en 1904 de son œil gauche ; opération pratiquée avec iridectomie.

En se présentant dans mon service au dispensaire de l'Assistance publique, la prescription ordonnée de +9 donne V.=1/8. L'œil droit présente des opacités corticales. V.

En novembre 1905, ses verres sont insuffisants. O. G.+12. V.=1/4. Pas de membranules, ni adhérence pupillo corticale. Champ pupillaire franc.

A l'ophtalmoscope, la pupille est pâle, les vaisseaux artériels sont rétrécis.

Pas d'hémorragies ni pigmentation rétiniennes.

Aucun trouble circulaire dans la vascularisation oculaire.

Urines normales. Artério-sclérose.

En 1906, elle est opérée dans un hôpital pour sa cataracte de l'œil droit, mais les suites sont désastreuses.

En janvier 1907, nous avons revu cette malade, la situation était :

O. D. irido-choroïdite. V.=0.

O. G. + 12. V. = 1/6, le fond de l'œil identique à celui de 1905.

Février 1908 : la vue de l'œil gauche est fortement baissée. O. G. + 12. V. = 3/50.

Observation IV. — M. P..., âgé de 70 ans, bonne vue habituelle, porte des lunettes pour de près depuis l'âge de 50 ans.

Marié, a eu 4 enfants, dont 2 morts en bas âge, un à 3 ans de méningite, et l'autre à 5 ans de pneumonie.

Cet homme présentait une sclérose cristallinienne *de l'œil droit*, à marche très lente, car suivi à mon service depuis de nombreuses années, l'état cristallinien reste toujours le même.

L'œil gauche atteint de la cataracte est opéré à l'hôpital en 1905.

L'opération pratiquée avec iridectomie donne : O. G. + 14. V. = 1/3 mal. et avec + 17, le malade voit de près le n° 6 du livre de Parinaud.

En 1906, la vue de cet homme est fortement baissée : O. G. + 14. V = 1/10 et le + 17. V. = n° 8 de près.

Rien dans le champ pupillaire, pas de cataracte secondaire, la papille est décolorée, les artères sont rétrécies, bref, même aspect ophtalmoscopique que dans l'observation précédente.

Champ visuel légèrement rétréci. Pas de dyschromatopsie pour le vert.

En février 1908, O. G. + 14. V. = 4/50 et + 17 pour de près. V. = n° 10 du livre Parinaud.

Observation V. — M. C..., âgé de 76 ans, ayant toujours bonne vue, est opéré aux Quinze-Vingts, en 1901, pour son œil gauche et en 1903 pour son œil droit.

Les verres prescrits : O. D. + 12. V. = 1/2. O. G. + 12. V. 1/10.

Objectivement, le champ pupillaire est normal, pas de cataracte secondaire.

La vision de cet homme baisse dans le courant des années suivantes.

En 1906, O. G. + 12. V. = 1/4 mal. O. G. + 12. V. = 3/50.

Le fond de l'œil est normal, aucune altération, vaisseaux normaux et aucune trace d'hémorragie.

Pas de dyschromatopsie.

Champ visuel légèrement rétréci.

Urines normales.

En somme voici cinq observations de cataractes opérées avec des résultats très satisfaisants ne présentant

aucun reliquat capsulaire ou synéchies corticales, les milieux transparents.

Aucun antécédent visuel ; pas d'hypermétropie, ni myopie, pas de trace de glaucome simple ou chronique et pourtant la vision baisse progressivement avec le seul actif ophtalmoscopique de la pâleur papillaire ou rétrécissement des vaisseaux artériels.

Comment faut-il interpréter ces faits ?

A quoi est due cette atrophie progressive de la papille ?

La première idée qui se pose à notre esprit est que ces sujets étant âgés peuvent parfaitement faire une atrophie papillaire indépendante de leur opération subie antérieurement. Or telle ne fut ni la marche, ni l'aspect ophtalmoscopique chez nos malades.

L'interprétation d'une anomalie de la réfraction antérieure à l'opération n'est pas admissible, car ces malades avaient, avec les verres prescrits, après l'opération, une acuité visuelle des plus acceptables, et les modifications de la réfraction produites par l'extraction du cristallin correspondaient très bien aux constantes optiques; ces opérés étaient des emmétropes et l'aphakie produite par l'extraction du cristallin donnait lieu à la correction de + 10,5 ou à + 11, chiffres des verres correcteurs qui, placés en avant du sommet de la cornée donnaient la meilleure acuité visuelle.

L'altération neuro-rétinienne ne pouvait pas incomber à la toxicité urinaire parce que ces malades n'avaient à aucun moment, de l'insuffisance rénale ou hépatique (pas d'albuminurie ni glycosurie), source de lésions oculaires : petites hémorragies, dégénérescence des éléments nerveux ou adhérences papillo-rétiniennes.

La sclérose des vaisseaux rétiniens signalée pour la première fois en 1882 par Hirschberg et que Raehlmann trouve en proportion de 33 0/0 (*Zeitschr. f. Augenheilk.*, 1902) est peut-être soutenable. Nous connaissons, d'après ces auteurs, que dans ces cas, un vaisseau est bordé de

stries blanches, ou même transformé en un cordon blanc et cela sans affection propre de la rétine ; c'est la manifestation *locale d'une artério-sclérose.*

D'autres fois, la paroi des vaisseaux ne révèle aucune anomalie décelable à l'ophtalmoscope, laissant distinguer dans la circulation rétinienne un rétrécissement ou une dilatation, alternatifs dans le courant sanguin, caractères propres de l'endo ou péri-artérite.

Aucun de ces caractères ne se trouvait dans nos observations.

Sans vouloir tirer aucune conclusion sur l'ensemble de faits présentés, nous venons demander à nos confrères de porter attention aux résultats éloignés des opérés âgés, car en suivant mieux la marche des résultats, nous arriverons peut-être à mieux connaître la déception du pronostic funeste que nous venons de signaler chez nos malades.

PERSISTANCE DE L'ACTION DE L'ATROPINE

DANS DES

TRAUMATISMES SUPERFICIELS DE L'ŒIL

Par le Dr A. ANTONELLI.

Je voudrais dire quelques mots d'une suite exceptionnelle et fâcheuse d'accidents oculaires qui, sans cette complication, seraient par eux-mêmes minimes. Un ouvrier reçoit un petit corps éranger dans l'œil ; par exemple un grain de la meule à émeri, qui s'incruste sur la cornée. Il se rend chez l'oculiste, qui opère l'extraction, et qui, le jour même ou le lendemain et jours suivants, en présence d'un cercle périkératique prononcé, d'une réaction cornéenne ou irienne un peu vive, instille avec raison le collyre habituel, à 1 ou 0,5 %, d'atropine. La petite lésion cornéenne se répare, la pupille est bien

dilatée, l'injection périkératique s'efface en quelques jours, en une semaine au plus ; mais, à la grande surprise de l'oculiste et en confirmation des plaintes de son client, l'action de l'atropine — mydriase et paralysie d'accommodation — ne disparaît pas, malgré la cessation du collyre depuis plusieurs jours et semaines.

Ces faits sont rares, mais dans l'espace de quelques mois nous en avons vu deux exemples, le Dr Cruchaudeau et moi, à notre clinique de la Chapelle. Le cas qui m'est personnel, et que j'ai pu suivre de près tout dernièrement, concernait un ouvrier d'une quarantaine d'années, d'une santé parfaite, sans aucune tare, nerveuse ni autre, tout au moins manifeste. Le 18 décembre 1907 il avait reçu dans l'œil gauche un tout petit grain, retiré le jour même par un de nos confrères oculistes. Il avait été atropiné un certain nombre de fois, toute injection bulbaire avait disparu, il avait repris le travail au bout d'une dizaine de jours, espérant que tout reste de trouble visuel s'effacerait ; mais l'œil ne revenait pas à l'état normal. Lors de mon premier examen, le 22 janvier 1908, je constate à l'œil gauche une taie superficielle et minime, dans la zone paracentrale, presque périphérique, de la cornée, au rayon de IV h. En outre, la pupille est dilatée presque au maximum, avec un diamètre de 9 mm. environ, laissant 1,5 à peine de largeur à la couronne irienne. Aucune réaction de l'iris à la lumière. Le fond de l'œil est normal, des deux côtés, avec excavation physiologique assez prononcée de la papille. A droite, l'acuité visuelle est excellente, avec une correction de verres — 1,5—0,75 hor. A gauche l'acuité n'atteint que 0,3 environ, avec la même correction, qui est celle préférée et reconnue exacte à la skiascopie. Il faut ajouter 3 à 4 Diopt. pour permettre à l'O. G. de lire les caractères ordinaires à la distance de 25 cent. environ, ce qui prouve une paralysie complète, ou presque, de l'accommodation. Depuis 15 jours toute instillation de collyres a été supprimée. Le col-

lyre d'ésérine, à 0,5 %, que j'essaie à plusieurs reprises, ne donne qu'une diminution légère du diamètre pupillaire, l'œil devenant un peu rouge et le malade se plaignant de sensations légèrement douloureuse et de tension dans l'œil.

J'ai revu le malade plusieurs fois, dans l'espace de deux mois, sans noter de changement dans son état. La Compagnie qui l'assurait ayant provoqué une expertise, à laquelle j'assistai, le 19 février 1908, l'expert reconnut les faits que je viens de résumer et conclut par une solution élégante et pratique, sinon idéalement juste, du problème. Il affirma que la paralysie ou parésie de la pupille et de l'accommodation étaient destinées à disparaître, il passa outre et alloua une faible indemnité (5 %) uniquement à cause de la petite taie cornéenne persistante.

Cette conclusion *pro bono pacis* était aussi inspirée à l'expert par le doute que l'intéressé puisse tricher, ayant continué à instiller des mydriatiques. Certes, pour avoir une preuve absolue, il eût fallu garder à vue l'ouvrier ou l'hospitaliser dans une clinique, avec pansement occlusif amidonné et surveillance rigoureuse : ce à quoi, d'ailleurs, il se déclarait prêt à se soumettre. Mais, pour ma part, ayant bien étudié l'homme, j'avais l'impression de sa bonne foi absolue, car il avait repris le travail à la date fixée par l'oculiste, sans réserves, sans faire valoir le trouble qui lui restait, car il se prêtait de bonne grâce à tous les examens, sans rien exagérer, et car jamais, à l'examen même inattendu par lui, je n'avais remarqué des changements d'état pupillaire et accommodatif, tels que par une instillation interrompue, puis reprise (1).

(1) Au moment de corriger les épreuves, je puis ajouter que j'ai revu tout dernièrement, le 20 juin, le blessé. Il se présentait pour révision de jugement, affirmant avoir pu reprendre les mêmes occupations qu'auparavant, et se trouver assez amélioré pour laisser réduire l'indemnité à 2 ou 3 0/0 et pouvoir ainsi transformer la

Le cas qui m'a été communiqué par mon ami le Dr Cruchaudeau, est à peu près calqué sur le précédent. La mydriase (diamètre pupillaire de 8 à 9 mm.), et la paralysie d'acc. persistaient après l'extraction d'un petit corps étranger de la cornée de l'œil gauche, malgré la cessation de tout collyre, depuis deux mois. L'ésérine contractait légèrement et fugacement la pupille. Le malade fut suivi pendant un bon mois encore (trois mois en tout). L'application de courant continu (4 à 5 milliampères; un électrode sur le globe oculaire même, après cocaïnisation, et l'autre derrière l'oreille), donnait un myosis relatif, accompagné de sensation douloureuse et ne persistant pas.

En parlant de ces observations avec le Dr Sauvineau, il me disait avoir vu quelques cas analogues. Je ne serais pas surpris de lire, à la suite de cette courte note, des communications confirmatives de la part de quelques confrères s'occupant particulièrement d'accidents de travail ; et j'ajouterai qu'ainsi le but principal de cet article me semblerait atteint.

Reste l'interprétation des faits, qui est assez délicate. Pour exclure la simulation, qui nous semblait absolument hors de cause, dans mon cas personnel et dans celui du Dr Cruchaudeau, d'autres observations viendront peut-être, encore plus rigoureuses. Mais voici une observation dans le même ordre de faits cliniques, et qui prouve d'une façon incontestable la possibilité de persistance extraordinaire d'action locale de certains alcaloïdes : le Dr C.-J. Kœnig a communiqué récemment au Congrès français d'oto-rhyno-laryngologie (13 mai 1908) un cas de surdité soudaine (syndrôme de

rente (rachetée par l'assureur) en capital à toucher. Il aurait donc eu tout intérêt, pour le besoin de la nouvelle cause, à me montrer un œil normal, à ne plus instiller de mydriatiques, si, antérieurement, il avait triché. Or, j'ai constaté absolument le même état, de la pupille et de l'accomodation, ce qui confirme l'authenticité de l'observation et porte à *six mois* la durée persistante d'effet de l'alcaloïde.

Menière à forme apoplectique) et persistante, chez un homme de 25 ans, sans hérédité ni passé auriculaire, à la suite d'une injection de deux centigrammes de cocaïne sans adjonction d'adrénaline, faite dans la mâchoire supérieure gauche pour une extraction dentaire. Le syndrôme de Menière, au complet, se déclara dix minutes après l'injection, et la surdité de l'oreille droite persistait depuis plus de deux mois.

De même que la supercherie, nous éliminons l'hystéro-traumatisme, ou les troubles hystériques de la pupille. A part l'absence de tout autre signe d'hystérie et de toute anesthésie cornéo-conjonctivale chez nos malades, la forme de la mydriase, le défaut absolu de réflexe pupillaire photo-moteur direct ou consensuel, la façon de se comporter de l'iris sous l'action de l'ésérine et de la stimulation électrique, l'association de la mydriase avec la paralysie du muscle ciliaire, portaient à refuser toute analogie entre nos observations et celles bien connues de Borel (1) ou de Block (2), signalant une mydriase prolongée après des traumatismes minimes ayant nécessité l'instillation d'atropine, ou même sans cette dernière, *chez des sujets avec tares hystériques multiples et manifestes*. D'ailleurs, une mydriase hystérique paralytique, comme Karplus et Westphal voulaient l'admettre, et associée à la cycloplégie comme P. Richer, Donath, Weiss, Frank, Mortimer et d'autres l'ont prétendu, ne serait pas prouvée. La mydriase hystérique ne pourrait venir, à notre avis et d'après les conceptions modernes de l'hystérie, que d'un spasme du dilatateur, d'une contracture du muscle radié innervé par le sympathique. Comment expliquer, alors, la paralysie concomittante de l'accommodation et le myosis

(1) Borel. Hystéro-traumatisme oculaire. *Annales d'Oculis.*, 1900. T. CXXIII p. 15.

(2) Block. Paralysie de l'accommodation et mydriase d'origine hystérique. *Annales d'Oculistique*, 1898.

relatif, pénible, obtenu dans nos cas par l'ésérine et l'irritation électrique ?

Je crois qu'il serait inutile d'insister pour conclure qu'il s'agissait, dans les cas en question, d'une véritable *ophtalmoplégie intrinsèque d'origine périphérique locale, par action toxique exceptionnellement puissante, durable, de l'alcaloïde mydriatique et cycloplégique.* Il est connu, et il m'a été donné assez souvent de le remarquer, que l'action de l'atropine est particulièrement lente à se manifester, et encore plus lente à disparaître, en cas de contusions du globe qui commencent par donner du myosis et de l'hypotonie, les deux symptômes que l'oculiste s'empresse de traiter par les mydriatiques. Mais, aucune réelle contusion n'avait eu lieu dans nos cas, le traumatisme en lui-même avait été insignifiant. Il faut donc admettre une véritable idiosyncrasie pour expliquer l'effet fâcheux du mydriatique, et il est bon de penser à cela pour ne pas abuser de l'atropine. Peut-être serait-il prudent de remplacer systématiquement cette dernière, en traumatologie oculaire et pour des cas sans gravité, par la duboisine ou par l'homatropine, dont l'action physiologique a une durée de moitié moins longue en général, que celle de l'atropine. Je me contente, pour ma part, presque toujours de la simple cocaïne, qui suffit à prévenir l'iritis et à vaincre l'iritisme (myosis irritatif, spasme ciliaire), même lorsque le cercle d'injection périkératique est très rouge, à condition toutefois d'employer un collyre assez fort (2 à 3 %) et des instillations plus ou moins rapprochées (toutes les 3 ou 4 heures). On a, avec la cocaïne, l'avantage de ne pas paralyser l'accommodation et de voir disparaître la mydriase quelques heures après la cessation définitive du collyre.

SOCIÉTÉ D'OPHTALMOLOGIE DE PARIS

Séance du 2 juin 1908.

PRÉSIDENCE DE M. DE LAPERSONNE.

M. CANTONNET, *secrétaire annuel*, donne lecture du procès-verbal qui est adopté.

M. J. GALEZOWSKI. — *Rétraction congénitale du droit supérieur et du releveur de la paupière, avec immobilisation du globe.* — En novembre 1906, M. Dupuy-Dutemps présentait à la Société d'Ophtalmologie un cas d'*Enophtalmie ci-*

catricielle congénitale avec immobilisation complète du globe oculaire.

Chez ce malade, un jeune homme de 25 ans, on observait du demi-ptosis, un retrait de toute la région oculaire et de l'étroitesse de la fente palpébrale. L'œil était d'apparence normale : la cornée était fortement dirigée en haut. Les mouvements du globe étaient impossibles. On ne pouvait faire mouvoir l'œil dans aucun sens, même en le saisissant avec une pince.

Le jeune homme, âgé de 16 ans, M. D..., que je présente aujourd'hui est atteint de la même affection à un degré plus prononcé. En effet voici ce qu'on observe chez lui: toute la région oculaire est en retrait. La fente palpébrale est dimi-

nuée. Mais ce qui frappe surtout c'est que l'on ne voit pas du tout la cornée. L'œil paraît complètement blanc. En écartant fortement les paupières, on n'aperçoit même pas le bord inférieur de la cornée. Celle-ci est dirigée directement en haut. Il en était du moins ainsi, lorsque je vis le malade pour la première fois. Actuellement on aperçoit un peu la cornée et on peut même éclairer la région ciliaire du fond de l'œil.

Les mouvements du globe sont à peu près nuls. Il n'existe que quelques très légers déplacements du globe dans la direction horizontale. Dans le sens vertical, il n'y a aucun mouvement. Même en saisissant le globe avec une pince on ne peut le mouvoir.

Il existe aussi des troubles de motilité du releveur de la paupière. En effet la paupière supérieure est rétractée. Elle ne peut s'abaisser. L'occlusion de la fente palpébrale se fait par l'action de la partie inférieure de l'orbiculaire qui élève la paupière inférieure. De même lorsque le malade cligne, c'est la paupière inférieure qui se contracte : la paupière supérieure reste absolument immobile.

Enfin, même immobilité lorsqu'on dit au malade de regarder en bas.

A l'œil droit, il existe aussi des troubles de motilité. Les mouvements du globe vers la gauche sont très pénibles et très limités; ils sont accompagnés de secousses de nystagmus.

Il existe donc une rétraction du droit supérieur et du releveur de la paupière du côté gauche. Chez son malade. M. Dupuy-Dutemps a pu faire une ténotomie du droit supérieur qui n'a guère donné d'amélioration. Dans ce cas une telle intervention n'est guère indiquée : il est probable qu'il existe, comme chez le malade de M. Dupuy-Dutemps, du tissu cicatriciel rétractile qui a englobé les muscles droit supérieur et releveur de la paupière. De même que chez ce malade, il n'y a dans ce cas aucune trace de traumatisme qui puisse permettre d'expliquer cette lésion.

Les parents du jeune homme nous ont dit que la malformation existait déjà à la naissance, mais pas aussi accentuée qu'actuellement. On voyait, paraît-il, un peu la pupille. Il y a deux ans la déviation se serait accentuée.

J'ajouterai que l'on voit dans la petite portion du fond de l'œil que l'on peut apercevoir à l'ophtalmoscope, une membrane de couleur gris clair occupant la région rétro-ciliaire. Ceci laisserait admettre qu'il existe aussi des lésions au fond de l'œil sur la nature desquelles il est impossible de se prononcer.

Enfin un point reste à expliquer : c'est la diminution des mouvements de latéralité de l'œil droit vers la gauche. Il y a donc de ce côté aussi une lésion musculaire — à moins d'admettre un défaut d'innervation, peut-être une lésion nucléaire.

Pour l'œil gauche, je pense qu'il faut admettre, comme l'a fait M. Dupuy-Dutemps, qu'il y a eu, pendant la vie fœtale un foyer inflammatoire ayant intéressé le périoste de la paroi supérieure de l'orbite : cette lésion inflammatoire dont il est impossible de définir la nature aurait amené la formation d'un tissu cicatriciel, qui aurait englobé les muscles droit supérieur et releveur. Je dois dire que le malade ne présente aucune trace ni de syphilis ni de tuberculose héréditaires.

Un cas de sporotrichose palpébrale. MM. V. Morax et Carlotti. — Le rôle pathogène possible de certains champignons inférieurs, du genre sporotrix, a été mis en évidence par Schenk en 1898. Depuis 1903, de Beurmann et Gougerot et d'autres observateurs ont relaté de nombreux cas de localisations uniques ou multiples d'une variété de sporotrix très probablement différents de la première observée. Le premier fait de localisation palpébrale de sporotrix de Beurmann, a été rapporté par MM. Danlos et Blanc, en décembre 1907. Il s'agissait dans ce cas d'une localisation secondaire à un premier foyer siégeant au poignet.

Nous avons observé un malade présentant une sporotrichose palpébrale primitive et qui par ses manifestations cliniques, aussi bien que par les résultats fournis par les recherches de laboratoire, paraît devoir être attribuée au sporotrix de Schenk. Voici résumée l'histoire de cette affection :

M. C., 70 ans, nous est adressé par le Dr Sauvez le 13 avril 1908, pour une lésion palpébrale, qui malgré des soins continus pendant plusieurs semaines n'a subi aucune amélioration.

A l'examen la paupière supérieure gauche est tuméfiée et présente dans toute son étendue une coloration violacée. A la limite de cette coloration, suivant une ligne parallèle au sourcil et à 6 ou 7 millimètres de distance, on voit et on sent une série de saillies arrondies de coloration jaunâtre, qui donnent au doigt l'impression d'abcès intra ou sous-dermiques. A l'origine interne de ce chapelet on trouve, une fois les croûtes enlevées, trois ulcérations à cheval sur le bord libre de la paupière. Ces ulcérations dont l'interne, la plus grande, n'a pas plus de 5 mm. dans son

grand axe, sont limitées par un bord irrégulier. Le fond peu déprimé sécrète un exsudat jaunâtre peu abondant.

Les petits abcès nodulaires se laissent très facilement pénétrer par une pipette pour donner issue à un pus jaunâtre peu fluide. De l'extrémité interne du chapelet, c'est-à-dire de la commissure palpébrale interne, se détache un gros tronc induré de dimension d'un tuyau de pipe, qui après un court trajet horizontal s'infléchit en bas, presque au niveau du lobule de l'oreille en dehors, décrivant ainsi un S renversé. Son extrémité bifurquée aboutit à deux masses, une préauriculaire, l'autre angulo-maxillaire. Le trajet est trop conforme aux données anatomiques, pour qu'on n'y reconnaisse un tronc lymphatique engorgé aboutissant à deux ganglions hypertrophiés. La peau qui recouvre le cordon est faiblement rosée, à peine distendue à l'exception d'un point où elle se distend sur un nodule ramolli. Les ganglions sont relativement mobiles sur tous leurs plans. Le supérieur a les dimensions d'une amande, l'inférieur équivaut à une grosse noix.

La conjonctive et l'œil sont normaux. Les troubles fonctionnels se réduisent à une certaine lourdeur de la paupière supérieure, qui est sensible à la pression. L'état général n'est nullement atteint. Dans les antécédents du malade on ne trouve à signaler qu'une fracture de l'avant-bras dans le jeune âge, et des poussées d'acné du visage depuis quelques années. L'affection actuelle a débuté au commencement de mars 1908. Les ganglions seraient apparus assez rapidement. Le traitement par des pansements humides au cyanure de mercure n'ont apporté aucune amélioration. Pour établir un diagnostic de ces lésions qui faisaient penser à la tuberculose, à la syphilis ou au farcin, on fit des prélèvements de l'exsudat au niveau de l'ulcération et des nodules ramollis.

L'examen direct n'a permis de déceler aucun microorganisme. Les cultures et les inoculations ont au contraire donné un résultat positif et concordant.

Les cultures faites d'abord sur gélose ascite et bouillon peptonée puis sur gélose glucosée, montrent après trois jours de séjour à l'étuve à 37°, le développement de colonies blanches légèrement saillantes, enchâssées dans le milieu. Les semis sur gélose glucosée poussent rapidement, avec une luxuriance caractéristique. Elles prennent au bout de quelques jours l'aspect d'une nappe finement godronnée, de teinte blanc grisâtre, puis café au lait. Sur carotte et pomme de terre, on obtient rapidement un vernis de couleur chocolat. Une parcelle de culture étalée sur lame et colorée au Ziehl

ou au bleu de Unna permet d'en voir les deux éléments : des filaments mycéliens et des spores ou conidies.

Les filaments se divisent irrégulièrement et s'enchevêtrent. Colorés par le bleu ils présentent des petits grains, de teinte violacée métrachromatique. Les conidies libres ou appendues au mycélium sont ovoïdes, un peu plus épaisses que leur support. Des inoculations ont été faites à deux souris et à un lapin et à deux cobayes.

Les souris ont présenté au bout de quinze jours des ulcérations qui, chez l'une, persiste encore, et donne au frottis des corps en navette, décrits déjà comme forme de résistance du sporotrix.

Le lapin inoculé à l'oreille a présenté au bout de trois semaines deux nodules dont l'un s'est ulcéré.

Les deux cobayes sont restés indemnes. Le diagnostic une fois établi, notre malade a été soumis à l'iodure à la dose de 2 grammes par jour.

Dès le quatrième jour l'amélioration était manifeste et une nouvelle prise de pus dans les abcès, avec les mêmes précautions d'asepsie montre la présence de staphylocoques et l'absence du sporotrix.

L'amélioration s'est depuis poursuivie régluièrement. L'ulcération s'est cicatrisée, le tronc lymphatique s'est affaissé, les ganglions ont fondu et se sont réduits à des nodules roulant sous le doigt.

De cette histoire clinique et de l'observation de Danlos et Blanc (1), il résulte que la sporotrichose peut présenter des localisations palpébrales ; celles-ci revêtent l'aspect de la forme habituelle de sporotrichose de Beurmann, ou se rapprochent cliniquement des observations décrites par Schenk. Dans le 1er cas, il s'agit d'ulcérations ou d'abcès dermiques sans adénopathies. Ils sont dus au développement d'un sporotrix poussant tardivement (six à huit jours) et surtout à la température du laboratoire.

Dans le second cas, les lésions ulcéreuses ont toujours un retentissement lymphangitique et ganglionnaire, et l'agent pathogène se développe rapidement à 37° ou à 18°.

Dans les deux cas, il s'agit d'une affection dont les signes pourraient être attribués à la tuberculose, à la syphilis ou au cancer. Il est nécessaire de recourir aux investigations du laboratoire pour instituer d'une manière éclairée un trai-

(1) Danlos et Blanc, *Bulletins et Mémoires de la Société des Hôpitaux de Paris*, 13 décembre 1907, p. 1451.

tement qui jusqu'ici s'est montré chez tous les malades soignés au début, nettement efficace.

M. Chevallereau. *Tumeur de l'iris.* — La malade que je présente est une jeune fille de 22 ans, dont les antécédents pathologiques sont absolument nuls en dehors de sa tumeur de l'iris, et c'est en raison de la difficulté du diagnostic de cette tumeur que j'ai tenu à vous la montrer.

Cette tumeur aurait été remarquée par la mère de la jeune fille il y a déjà 7 ans, et depuis elle ne se serait pas modifiée, sauf dans ces derniers temps. Cette affirmation très nette n'est pas en rapport avec l'examen de la tumeur et complique plutôt la recherche de l'étiologie.

On voit sur l'œil gauche, à la partie inférieure de l'angle irido-cornéen, une tumeur grisâtre, remplissant tout l'espace compris entre l'iris et la cornée, ayant à peu près 3 millimètres dans son diamètre transversal et remontant presque au bord papillaire ; cette tumeur fait à peine une très légère saillie à la face postérieure de l'iris. Il y a, depuis quelques jours seulement, d'après la malade, de l'hyperhémie du moins, le sang ne peut pas s'étendre jusqu'à la partie inférieure de la chambre extérieure, occupée par la tumeur, mais celle-ci est bordée en haut par une strie sanguine, et de même il y a un peu de sang épanché au-devant de la partie externe de l'iris. Les mouvements pupillaires sont absolument normaux.

Les membranes profondes sont normales, mais le corps vitré est flou et l'on y voit flotter de nombreux flocons ; malgré cela, l'acuité visuelle est normale, l'œil droit, également emmétrope, a une acuité supérieure à la normale. Lorsque nous avons vu pour la première fois cette jeune fille, le 27 mai, à la clinique des Quinze-Vingts, la tension intra-oculaire et le champ visuel étaient normaux, et elle ne se rappelait pas avoir éprouvé d'autres phénomènes de ce côté, qu'une crise de douleurs intenses dans le même œil avec rougeur et trouble considérable de la vue au mois de septembre dernier. Lorsqu'elle revint nous voir hier lundi, 1er juin, elle nous raconta que la veille elle avait éprouvé de même des douleurs violentes dans l'œil gauche et sur le pourtour de l'orbite, que l'œil était devenu rouge, et que la vue s'était considérablement obscurcie. Lorsqu'elle est venue nous voir hier, l'œil était parfaitement éclairable, mais la tension intra-oculaire était notablement augmentée, et nous avons constaté à l'ophthalmoscope un pouls veineux rétinien des mieux caractérisés. Ce soir, cette malade est absoument différente

de ce qu'elle était hier : l'hyperhémie est beaucoup plus prononcé et il y a un trouble de l'humeur aqueuse qui rend l'œil complètement inéclairable.

L'état général de cette jeune fille est excellent, quoiqu'elle dise avoir maigri très notablement depuis plusieurs mois, ce qu'elle attribue à la profession de cuisinière, qu'elle exerce depuis peu. En dehors de cela, rien, dans ses antécédents ni dans son examen actuel, ne permet de croire qu'elle est tuberculeuse. Elle n'a jamais eu aucune indisposition ; de même son père et sa mère se portent bien et ses sept frères ou sœurs ont également une très bonne santé. Nous ne trouvons de même aucun symptôme qui permette de penser à des accidents spécifiques.

La coloration grise de cette tumeur, son siège dans l'angle irido-cornéen et à la partie inférieure, les hémorrhagies auxquelles elle donne lieu de temps à autre, tout cela me fait croire à de la tuberculose de l'iris, et je vais hospitaliser cette malade pour la soumettre à des injections de tuberculine, dont je vous indiquerai ultérieurement les résultats.

M. Antonelli. — Le simple examen de la maladie ne peut permettre ici aucun diagnostic ferme. Je crois qu'une paracentèse de la chambre antérieure, avec inoculation des produits dans la chambre antérieure du lapin, pourrait seule trancher la question.

MM. Cerise et Monthus. *Cysticerque oculaire.* — Nous vous présentons une jeune malade , Marie B..., âgée de 18 ans, femme de chambre que nous avons suivi presque depuis le début de son affection. Au mois de mai 1907 la malade remarqua de légers troubles de la vision consistant surtout en mouches volantes; au mois de juin, alors qu'elle était à la campagne elle reçoit une poussière dans l'œil gauche et elle se rend alors compte qu'elle n'y voit plus assez, même pour se conduire de l'œil droit.

Elle vient alors à Paris chercher un avis, on lui prescrit un collyre et un sirop. Aucune amélioration ne se produit. C'est en octobre 1907, que nous avons l'occasion de l'examiner pour la première fois.

Examen de la malade : Les pupilles sont en dilatation moyenne, sensiblement égales, les réflexes lumineux normaux. L'examen ophtalmoscopique de l'œil droit permet de constater l'existence de troubles vitréens qui rendent l'aspect du fond de l'œil peu net. En faisant regarder la malade en bas on aperçoit une masse arrondie d'aspect discoïde de coloration blanc bleuté dont la base paraît plus blanche

Les limites antérieures sont difficiles à préciser. La malade ne peut compter les doigts, le champ visuel est rétréci. Il n'y a pas d'hypertonie.

Le diagnostic devait être fait entre un décollement rétinien localisé, un tubercule choroïdien, une production néoplasique ou un kyste parasitaire.

Les antécédents personnels ou héréditaires de la malade ne nous fournissent aucun renseignement. Elle est la sixième de 8 enfants tous vivants et bien portants, son père est mort d'hémorrhagie cérébrale. Sa mère est vivante. Elle n'a fait aucune maladie . L'examen général est négatif. Aucun signe sthétoscopique anormal à l'auscultation du poumon. L'analyse du sang ne fournit aucun indice particulier.

En raison de ces signes négatifs nous admettons qu'il s'agit vraisemblablement d'un cysticerque oculaire. Ce diagnostic est approuvé par nos maîtres MM. de Lapersonne, Rochon-Duvigneaud, Terrien.

L'évolution de la maladie a paru confirmer cette hypothèse. En effet au mois d'avril de cette année nous avons vu se former à côté de la vésicule primitive, en dedans d'elle et comme sur un plan plus antérieur, une seconde vésicule un peu moins nettement hémisphérique, moins nettement limitée, plus blanche, d'apparence plus épaisse.

En deux mois elle acquiert des dimensions plus considérables que la première et à la fin de mai on constate l'aspect que nous vous présentons aujourd'hui. A notre avis, il s'agit d'un cysticerque ayant effectué une migration de sa poche primitive. Pour le traitement, et à ce sujet nous serions bien aise d'avoir l'avis de nos collègues, devons-nous nous abstenir de toute intervention tant que les choses resteront en état et si nous nous décidons à intervenir à quelle méthode thérapeutique donnerons-nous la préférence ?

Pour nous, nous serions volontiers disposés à employer l'électrolyse, nous rappelant qu'on a signalé au dernier Congrès d'ophtalmologie deux cas de guérison par cette méthode préconisée par Terson père. Dor a suivi les indications données par Lagrange. Il se sert d'une fine aiguille d'or (le pôle positif étant appliqué dans la loge du cysticerque) avec un courant de 1 milliampère pendant 5 minutes.

M. Antonelli. — L'aspect d'une cataracte luxée, en bas dans le vitré, est réellement frappant chez la malade qui nous est présentée. J'ai constaté, en outre, quelques petits dépôts sur la Descemet, malgré l'apparence normale de

l'iris, et de très nombreux flocons et tractus exsudatifs dans le vitré. Je crois, aussi, que ces signes d'uvéite sont tout à fait à l'appui du diagnostic de cysticerque, les néoplasies localisées des membranes laissant généralement pendant longtemps les milieux dans leurs transparence normale, et le cysticerque intraoculaire provoquant par contre précocement des phénomènes réactionnels. Quant à l'intervention, il est certain qu'il faudra commencer par la ponction électrique; mais, en cas d'insuccès, on pourrait procéder par l'incision prudente des membranes et l'extraction de la vésicule, comme l'ont fait quelques confrères italiens, notamment Scimemi de Messine, avec des résultats assez satisfaisants.

M. J. Galezowski. — *Lymphangiectasie de la conjonctive.* — Je viens présenter aujourd'hui le résultat de l'examen histologique de la conjonctive d'un malade que j'ai montré à

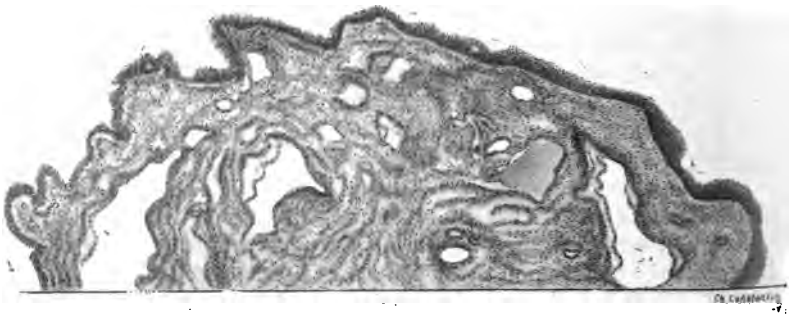

la séance du mois de février dernier. Je rappelle que ce malade présentait un aspect particulier de la conjonctive ressemblant à du chémosis. J'avais attribué cette modification de la conjonctive à une dilatation anormale des lymphatiques de la conjonctive. Le résultat de l'examen histologique est venu confirmer cette hypothèse. Je prélevai un léger morceau de la conjonctive bulbaire à un endroit où l'altération paraissait très marquée. Il y eut une hémorrhagie sous-conjonctivale très intense et qui fut très difficile à arrêter.

Comme le montrent ces préparations, il existe un épaisissement très considérable de la conjonctive: cet épaisissement s'est fait aux dépens de la couche fibreuse du derme. En effet l'épithélium et la couche superficielle du derme ne présentent pas d'altérations.

La couche fibreuse du derme est très épaissie : on y re-

marque de larges cavités facilement visibles à l'œil nu sur les préparations. Ces espaces sont tapissés d'un endothélium et ne possèdent pas de paroi propre. Il s'agit donc bien d'espaces lymphatiques. Les vaisseaux sanguins, artères et veines, ne paraissent pas présenter d'altérations. Entre les espaces lymphatiques le tissu fibreux est épaissi : il est formé de faisceaux conjonctifs très serrés et entrelacés. — L'examen histologique permet donc d'affirmer qu'il s'agissait d'une lymphangiectasie de la conjonctive.

M. Antonelli. — *Rapport sur la candidature du Dr Frugiuele, de Naples, au titre de membre correspondant étranger.* — A l'appui de sa candidature le Dr Frugiuèle nous envoie un travail inédit, intitulé: *Contribution à l'étude des tumeurs péribulbaires.* « C'est aux néoplasmes péribulbaires — dit l'auteur — qu'il revient heureusement le maximum de rareté parmi les tumeurs de l'œil. Il s'agit dans ces cas presque toujours d'épithéliomes, dont le point de départ est la conjonctive, et qui finissent par envelopper complètement le globe oculaire. Englobé par la masse néoplasique, ce dernier subit un lent processus d'atrophie ; mais difficilement il arrive que sa cavité soit envahie par la tumeur, à cause de la résistance marquée que lui oppose la sclérotique. »

Suit l'observation détaillée d'un malade opéré d'exentération de l'orbite à l'âge de 43 ans. La pièce fut soumise à l'examen histologique approfondi, et une préparation microscopique nous a été même envoyée, que je tiens à la disposition des membres de la Société.

L'exophtalmie, chez le malade du Dr Frugiuele, s'était déclarée dès l'enfance (vers l'âge de 4 ans), était restée le seul signe pathologique pendant presque trente ans, lorsque débuta le bourgeonnement épithéliomateux de la surface oculaire. Au moment de l'intervention, décidée surtout à cause des souffrances intolérables, la néoplasie atteignait le volume d'une petite orange, sortant presque en totalité de l'orbite, avec adhérence complète de la paupière inférieure. Du côté de la paupière supérieure, seule la conjonctive tarsienne et celle du cul-de-sac semblaient présenter des nodules néoplasiques. La tumeur avait une surface irrégulière et largement ulcérée ou excavée en plusieurs endroits. Elle était sans adhérences réelles avec le pourtour et les parois de l'orbite ; les ganglions ne présentaient aucune tuméfaction, l'état général du malade était aussi satisfaisant que l'insomnie dûe aux douleurs le permettait. L'opération apporta un

grand soulagement, mais la récidive s'annonçait déjà au bout d'un an environ.

L'examen anatomique ne permit de reconnaître aucun reste macroscopique du nerf optique ni des muscles oculomoteurs. Une cavité,ayant à peu près 2 cm. d'ampleur dans tous les sens,creusait la partie antérieure de la masse néoplasique et communiquait avec une des anfractuosités de la surface, comme il est facile de s'en rendre compte sur la coupe microscopique, vue d'ensemble de la tumeur, et sur la figure ci-jointe qui la reproduit. Histologiquement, toute la partie antérieure de la tumeur se montrait épithéliomateuse (épithéliome pavimenteux classique), la partie postérieure constituée par un tissu connectif épais, presque fibreux, très pauvre en éléments cellulaire et en vaisseaux. La cavité était entourée de quelques restes des membranes oculaires (pas de traces du corps ciliaire, de l'iris, du cristallin, du vitré, mais traces microscopiques des muscles oculaires et du nerf optique).

C'est la double nature histologique de la tumeur, qui représente la particularité intéressante du cas de Frugiuele. La production de la masse connectivale entourant les vestiges du globe en arrière reste d'une interprétation difficile : était-elle l'aboutissant de la réaction des tissus péribulbaires à l'invasion néoplasique épithéliomateuse ou à une panophtalmie épisodique, ou bien préexistait-elle, en totalité ou en partie, au bourgeonnement épithéliomateux ? L'auteur penche pour cette seconde interprétation, surtout à cause de la longue période du début (exophtalmos avec intégrité de la fonction visuelle), et il fait ressortir l'intérêt d'une telle forme hybride de tumeur péribulbaire, s'écartant des cas classiques (Heyder, Lagrange, de Lapersonne, Parisotti) et se rapprochant des observations exceptionnelles de Jodko et de Schoebl.

Le bagage scientifique du Dr Frugiuele se compose d'une série de brochures dont il fait hommage à la Société; la plupart traitant des points anatomo-pathologiques de notre spécialité, car l'auteur fait partie, depuis 1890, de l'excellent Institut d'Anatomie pathologique de l'Université de Naples. Parmi ses travaux, à la fois cliniques et anatomopathologiques, je désire signaler un mémoire de 1901 sur le *syphilome primaire de la conjonctive*, un de la même époque (en collaboration avec le Dr Bevacqua) sur l'*exophtalmie par gomme des muscles extrinsèques*, un autre plus récent (1903) sur les *gommes du corps ciliaire*. Les recherches sur le *soi-disant muscle dilatateur de la pupille chez l'homme et les*

mammifères (1899), sur le *phénomène palpébral ou orbiculaire de la pupille* (1899) font l'objet de deux intéressants mémoires. Parmi les monographies, je vous rappellerai celle sur l'*éléphantiasis, vraie et fausse, des paupières* (1905). Une liste complète des autres travaux serait ici trop longue, car ils dépassent la vingtaine.

Oculiste nommé au concours dans deux hôpitaux de Naples, agrégé en ophtalmologie depuis 1900 à l'Université de la même ville, le Dr Frugiuele est un confrère aussi instruit que modeste, d'une probité scientifique et professionnelle absolues, qui le rendent tout à fait digne de vos suffrages.

Présentation d'instruments. — M. de Lapersonne présente au nom de M. Rémy un nouveau modèle de diploscope.

BIBLIOGRAPHIE

Obstrruction de l'artère centrale de la rétine. Massage pression ; guérison, par le Prof. VAN DUYSE. (*Archives d'Ophtalmologie*, mars 1908. — Van Duyse rapporte l'observation d'une femme âgée de 72 ans, qui fut atteinte de cécité subite de l'œil gauche, et qu'il examina une heure après. Il constate qu'il n'y a pas de perception lumineuse de cet œil et que les artères rétiniennes sont vides de sang et rétrécies sur la papille où les veines sont aussi rétrécies. La papille est rose thé. V. Duyse pratique un massage circumbulbaire, avec une pression progressivement accentuée et termine par un brusque retrait du doigt. Aussitôt la vision revient. Trois minutes après, les vaisseaux ont repris sur la papille leur calibre normal, mais un caillot occupe le tronçon initial de l'artère nasale supérieure. Le cinquième jour, V = 1. V. Duyse pense qu'il s'agit dans ce cas d'une plaque scléreuse avec cristaux calcifiés dans l'artère centrale au niveau de la lame criblée et qu'il se sera produit en ce point une thrombose pariétale. — J. GALEZOWSKI.

Les conditions d'efficacité de l'iridosclérectomie (opération de Lagrange), par ROCHON DUVIGNEAUD. (*Archives d'Ophtalmologie*, mars 1908.) — Rochon Duvigneaud, dans un cas où il a fait une large sclérectomie, a obtenu une hypotension définitive du globe et la disparition de l'excavation;

dans ce cas, après l'opération, il était resté une forte bouffissure de la conjonctive au niveau de la cicatrice d'une perte de substance de 3 mm. sur 2. Dans un autre cas, où il ne se produisit pas de bouffissure conjonctivale, mais seulement de légères ectasies noirâtres, la tension (8 mois après l'intervention), est restée légèrement supérieure à la normale, et l'excavation persiste. Rochon-Duvigneaud conclut de ces deux observations que pour que l'opération de Lagrange soit profitable, il faut obtenir une fistulette, et pour cela faire une large sclérectomie. — J. Galezowski.

L'acide picrique pour le traitement des brûlures chimiques de l'œil, surtout par la chaux, par A. Fortunati (Rome). (*Annali di Ottalmologia*, vol. XXXVI, 1907, fasc. 12 9 à 11, pp. 746 à 770, avec planches.) — Une longue expérience clinique et les résultats de recherches expérimentales très minutieuses, sur des yeux de lapins, autorisent Fortunati à recommander chaudement l'acide picrique dans le traitement des suites de brûlures de la cornée et de la conjonctive par des agents chimiques, en particulier par la chaux. L'auteur a fini par remplacer la solution saturée (acide picrique 86 centigr., eau stérilisée 100 grammes), par une pommade à 2 % (acide picrique 20 centigr., vaseline blanche neutre 10 grammes). Il l'applique matin et soir, parfois au milieu de la journée aussi, dans le sac conjonctival, après instillation d'une goutte de cocaïne pour mitiger la cuisson, d'ailleurs très supportable et de courte durée. Les résultats seraient surprenants, surtout lorsqu'on peut appliquer ce traitement dès le début, après nettoyage complet de l'œil, bien entendu, et avant toute ulcération proprement dite et toute infection secondaire. L'éclaircissement des opacités, même profondes et étendues, se fait très rapidement et à un degré inattendu. La couche épithéliale ne tombe pas, ou, si elle était déjà exfoliée, se répare très vite, de façon que tout symblépharon est souvent évité. Les souffrances, la réaction palpébrale et ciliaire sont énormément atténuées, les processus ulcéreux sont rapidement guéris après vascularisation. Il est bon, et en tout cas sans inconvénients, de continuer la médication jusqu'à guérison complète et au delà. Le travail de Fortunati est des plus suggestifs et le moyen qu'il indique mérite d'être essayé. — A. Antonelli.

Action thérapeutique du jequirity dans quelques cas de cancer, par R. Rampoldi (Pavia). (*Annali di Ottalmo-*

logia, vol. XXXVI, fasc. 6 à 8, pp. 652-654 et fasc. 2 à 11, pp. 842 à 845. — Dans la seconde et troisième note, Rampoldi confirme, d'après vingt-sept nouveaux cas de cancer traités par les disques gélatineux, par l'extrait fluide plus ou moins concentré ou par la pommade de jequirity, les excellents résultats de ce topique sur les néoplasies épithéliales superficielles. Même dans des cas désespérés (cancer de la langue ,de la gencive), les modifications locales furent des plus favorables (disparition de l'odeur, atténuation des douleurs) et l'état général s'améliora. L'auteur est en train d'essayer deux poudres différentes, obtenues des grains de jequirity, et il promet un mémoire complètement détaillé.

Dans trois cas, il a injecté l'extrait fluide (à doses minimes, car ce procédé est dangereux), entre les tissus sains et la masse néoplasique, qui en fut réduite, flétrie ou même éliminée en masse. En totalité, sept parmi quinze cas auxquels l'auteur fait allusion plus directe, ont été parfaitement guéris (épithéliomas du front, de l'aile du nez, de la paupière et conjonctive de la joue, etc.). — A. Antonelli.

Le traitement du trachome et le tachiol, par G. Pedrazzoli (Vérone). (*Rivista italiana di ottalmologia*, avril 1907.) — Le *tachiol*, fluorure d'argent étudié et vulgarisé surtout par le Prof. Paterno, de Rome, paraît à Padrazzoli presque un spécifique du trachome. Son action, éminemment bactéricide et anticatarrhale, serait très active dans nombre de conjonctivites, aigues et chroniques, et surtout dans les formes de trachome à granulations rouges, molles, sécrétant abondamment. L'auteur applique le tachiol en solution au millième, pour des irrigations copieuses, à l'aide d'un pulvérisateur à soufflerie, sur les paupières renversées. Dans les cas graves, cette irrigation peut être précédée par le massage à la pulpe du doigt, ou au tampon d'ouate, recouverte d'acide borique en poudre. Il est parfois utile d'enrouler la paupière supérieure sur une pince de Péan pour découvrir complètement aussi la conjonctive du fornix. La solution de tachiol au millième serait bien préférable à la solution de sublimé à 0.25 % dont l'auteur se servait auparavant. — A. Antonelli.

XI

VARIA

Rire anormal ayant pour point de départ une impression de l'œil, par le Dr Neustatter (*Münchener me-*

dizinische Wochenschrift, n° 24, 1907). — Assez intéressants, et bons à connaître les faits signalés par notre confrère. Il a eu, en effet, à cinq reprises différentes, l'occasion d'observer des sujets, qui étaient pris d'un accès de rire involontaire et incoercible, sitôt qu'on les examinait à l'ophtalmoscope.

Il s'agirait là, bien certainement, d'un rire purement réflexe, analogue de tous points à celui qu'est susceptible de développer le chatouillement. Identique, d'ailleurs, à l'éternuement, que nous avons personnellement plusieurs fois constaté, chez des personnes nerveuses, pendant l'examen ophtalmoscopique du fond de l'œil.

Cette particularité, toutefois, était curieuse à noter, en passant. — Dr A. Yvert.

La vision des signaux de nuit réglementaires dans la marine, par MM. André Broca et Polack (*Académie des Sciences* séance du 18 novembre 1907). — Les auteurs de cette communication, de tout premier ordre au point de vue pratique, partant de ce fait, à savoir que: la perception des couleurs est influencée par le diamètre apparent de l'objet et par l'adaptation de l'œil de l'observateur, ont eu l'heureuse idée d'étudier systématiquement la vision des signaux de nuit de la marine dans les conditions ordinaires de leur emploi.

Or, cette recherche les a conduits aux constatations intéressantes suivantes : *a*) si un signal de couleur douteuse est mieux vu en vision directe qu'en vision indirecte, il est rouge; *b*) si un signal de couleur douteuse est mieux vu en vision indirecte qu'en vision directe, il est bleu ou incolore.

D'autre part, quand les signaux ne sont pas trop éloignés, on les distingue l'un de l'autre comme il suit : *a*) si le signal reste incolore en vision centrale, il est bleu ; *b*) s'il vire au rouge en vision centrale, il est incolore.

Voilà, certes, des données nouvelles dont on ne saurait tenir trop grand compte à l'avenir ; et qui nous paraissent destinés à rendre les plus grands services aussi bien à la marine de guerre, qu'à la marine marchande et au long cours.

Ces remarques valaient, assurément la peine d'attirer l'attention des ophtalmologistes de profession. — Dr A. Yvert.

Effets de la lumière sur la vision, par M. Jules Amar (*Académie des Sciences*, séance du 16 décembre 1907). — Rendu compte d'une série d'observations relevées en Italie et dans l'Afrique du Nord ; d'où il appert, en ce qui concerne l'acuité

visuelle, que l'action modérée du soleil favorise cette acuité, et que celle-ci n'est cependant guère influencée par les variations d'éclairage.

Quant à la vision des couleurs, l'auteur a noté qu'elle est légèrement améliorée par un éclairage habituel modéré L'intensité de la lumière solaire paraît exercer une fatigue rétinienne permanente.

En ce qui a trait à l'astigmatisme, enfin, M. Amar a reconnu que la déformation de la cornée, fréquente surtout chez les Marocains disséminés en Algérie, est due à des tractions musculaires, provoquées par l'intensité lumineuse, qui a pour effet normal, physiologique, de déterminer la constriction de la pupille.

Au total, et en résumé, il ressort de ces considérations que tout excès de lumière, indépendamment des accidents pathologiques qu'il est susceptible de produire directement, met l'organe de la vision en fâcheuse situation pour fonctionner normalement. — Dr A. Yvert.

Les causes de la cécité chez les enfants, par le Dr Snell (*British Medical Journal*, n° 2.444, 1907). — Il est toujours intéressant, ne fût-ce qu'à titre de simple curiosité, de noter les affections qui, survenues pendant le jeune âge, sont susceptibles d'entraîner pour l'avenir la perte de la vision : on peut, du moins, en tirer des conséquences pratiques au point de vue de la prophylaxie.

Or, notre confrère vient de publier le compte rendu d'une enquête qui porte sur 300 jeunes pensionnaires d'une institution d'aveugles. Il appert de cette statistique que :

L'ophtalmie blennorrhagique des nouveau-nés occupe le premier rang.

Vient ensuite l'atrophie du nerf optique, survenue à la suite et comme conséquence de la méningite, avec le chiffre de 10,9 0/0.

Puis la cataracte congénitale, qui figure pour 9,36 0/0.

En quatrième lieu, l'ophtalmie sympathique.— Dr A. Yvert.

I

ANATOMIE — PHYSIOLOGIE — EMBRYOLOGIE ANATOMIE PATHOLOGIQUE

Un cas de cyclopie, par le Prof. Roland, de Poitiers. (*Gazette des Hôpitaux*, n° 6, 1908.) — Les cas de cyclopie, bel et bien dûment constatés, ne sont pas tellement fréquents que

les observations, recueillies en détail, ne méritent de fixer sérieusement l'attention : à ce titre, le fait, commenté par notre distingué confrère, nous semble-t-il mériter une mention toute particulière ; d'autant que des photographies, des plus démonstratives sous ce rapport, donnent à ce document une valeur spéciale.

Il s'agit, en effet, dans la circonstance actuelle, d'un enfant, né à terme, ayant vécu seulement quelques heures, et rentrant dans la catégorie des cyclocéphaliens ou cyclopes, à appareil oculaire situé sur la ligne médiane, avec absence totale d'appendice nasal même rudimentaire.

Or, on sait parfaitement aujourd'hui que ce genre de monstruosité comporte deux genres principaux :

Le premier, caractérisé par deux cavités orbitaires continues, mais distinctes, placées sur la ligne médiane ; comprenant, comme sous-divisions : *a*) les ethmocéphales, dont le nez est remplacé par une sorte de trompe ; *b*) les cébocéphales, dont le nez est presque absent, en tout cas non représenté par une trompe.

Le second, ne possédant qu'une seule cavité orbitaire sur la ligne médiane, renfermant deux yeux contigus ou un œil double ; avec, comme subdivisions : *a*) les rhinocéphales, dont le nez est en trompe ; *b*) les cyclocéphales qui n'ont ni nez, ni trompe ; *c*) les stomocéphales, dont le nez est en forme de trompe, et la mâchoire imparfaite.

On attribuait jadis toutes ces malformations à des causes plus illogiques, plus irrationnelles, pour ne pas dire plus grotesques les unes que les autres, et dans lesquelles la superstition jouait le plus grand rôle ; mais, maintenant, on est absolument certain, grâce aux progrès toujours croissants de l'embryologie, qu'il ne saurait s'agir, en pareille occurrence, que d'arrêts ou de modifications anormales dans le développement normal, physiologique du fœtus en voie d'évolution.

Les plaques rétiniennes semblent, à n'en pas douter, jouer dans ces conditions, le tout grand premier rôle ; et de leur façon de se réunir, dépendent surtout et avant tout, les principales classifications cliniques signalées ci-dessus.

1° Quand, en effet, les deux vésicules optiques peuvent se former, il y a ultérieurement deux yeux ;

2° Lorsque, au contraire, les plaques rétiniennes sont trop voisines l'une de l'autre pour évoluer séparément, il ne se produit qu'une seule vésicule primitive, contenant en plus ou moins grand nombre les éléments des deux yeux, et qui don-

nera naissance parallèlement à un œil partiellement double ;

3° Enfin, dans des cas tout à fait rares et exceptionnels, la vésicule optique est unique et simple, d'où procède un œil unique et simple également, constituant ce qu'on est convenu de désigner sous la dénomination de cyclope par monophtalmie.

Nous renverrons, d'ailleurs, tous ceux de nos confrères que cette question intéresserait particulièrement, à l'excellente thèse, soutenue devant la Faculté de médecine de Paris, en 1905, par le Dr Gravelotte, sous le titre « Un cas de cyclopie ».

Quoi qu'il en soit, dans le fait spécial à M. Roland, comme dans tous les autres du reste, la cause intime du trouble apporté au développement de l'être en question reste des plus obscures.

La mère était des plus saines, avait déjà eu deux enfants parfaitement normaux ; pas le moindre antécédent spécifique ou autre ; pas de consanguinité conjugale ; aucun stigmate non plus de dégénérescence obstétricale dans les ascendants ; pas d'hérédité transformée, sous les espèces ou apparences de tares mentales ou physiques. Rien, en un mot, qui pût sérieusement expliquer une semblable malformation.

Le cas, du moins, valait bien la peine d'être analysé assez longuement. — Dr A. Yvert.

III

ORBITE — PAUPIÈRES — APPAREIL LACRYMAL

Télangiectasie veineuse de la veine ophtalmique supérieure, par M. van Lint. (*La Policlinique de Bruxelles*, n° 3 du 15 mars 1907.) — Les dilatations veineuses de l'angle interne de l'orbite, sur lesquelles nous avons un des premiers, attiré l'attention, il y a déjà quelque trente ans, sont loin d'être fréquentes, et méritent toujours, ne fût-ce qu'à ce point de vue, une mention spéciale.

Mais, dans le cas présent, l'observation de notre distingué confrère belge se recommande encore, et surtout, par le mode de traitement auquel il n'a pas hésité à recourir, au grand avantage de la malade.

Il s'agit, en effet, en la circonstance actuelle, d'une jeune fille de 20 ans, fleuriste, portant, à l'angle interne de la fente palpébrale de l'œil droit, une tumeur, du volume d'une framboise, à surface bosselée, de coloration rouge sombre, apparaissant dans son plus grand développement quand la ma-

lade regardait à droite. De plus, à la partie interne de la paupière supérieure, existaient deux petites tumeurs bleuâtres, de dimensions d'un petit pois, sans la moindre gêne, d'ailleurs.

Un caractère, extrêmement curieux et important, consistait en ceci, à savoir : que dans le mouvement de se baisser, ou pendant un effort, les tumeurs en question augmentaient notablement de volume, pour revenir ensuite à leur état primitif. Toujours sans douleur aucune.

L'affection, d'autre part, était manifestement congénitale; attendu que, dès la naissance, existait, à l'angle interne de l'œil droit, une petite saillie de la grosseur d'une tête d'épingle, longtemps stationnaire et qui augmenta petit à petit à partir de 16 ans. Quelque temps après, on remarquait l'apparition des tumeurs à la paupière supérieure.

Nul doute, en présence de ces symptômes absolument pathognomoniques, qu'on n'eût affaire, non pas à une tumeur proprement dite, à un angiome veineux par exemple, mais bien certainement à une dilatation, à une varice de la veine ophtalmique supérieure.

Aussi bien, du reste, l'intervention ne tarda-t-elle pas à confirmer de point en point le diagnostic posé.

Ne voulant pas utiliser, dans ces conditions, l'électrolyse dont les résultats sont par trop lents, pas plus que les injections coagulantes par trop dangereuses, M. van Lint n'hésita pas à pratiquer l'extirpation pure et simple de l'ampoule variqueuse. Dans ce but, il disséqua la veine jusque dans le tissu graisseux de l'orbite ; et, bien que la varice s'étendît plus loin, il sectionna la veine à son entrée dans la loge orbitaire. Il n'y eut, d'ailleurs, pas la plus légère hémorragie et tout marcha à souhait, pour le mieux, dans le meilleur des mondes.

Nul doute donc qu'il ne faille, à l'avenir, le cas échéant, employer d'emblée et sans tarder le même procédé opératoire. On ne saurait mieux faire, assurément. — Dr A. Yvert.

Blépharospasme et injections d'alcool au point d'émergence du nerf facial, par M. E. Valude. (*Académie de médecine*, séance du 14 avril 1908.) — Communication à la docte société, par notre distingué confrère, de nouveaux faits concernant cette méthode de traitement, dont un suivi depuis déjà plus de deux ans.

D'où il appert, que l'auteur considère plus que jamais l'alcool à 80°, additionné de cocaïne ou de stovaïne, comme

un moyen aussi efficace que simple et inoffensif, de traiter les spasmes de la face rebelle aux autres procédés thérapeutiques classiques ordinaires.

Ce traitement est applicable non seulement aux simples spasmes, mais encore aux spasmes compliqués de tic douloureux de la face, cette affection si pénible, si rebelle, si terrible aussi bien pour le pauvre patient que pour le chirurgien, appelé à lui donner ses soins. En pareil cas, l'injection doit être faite également au point même de sortie du nerf facial.

Quant à la paralysie, qui succède nécessairement à cette petite intervention, on doit purement et simplement l'abandonner à elle-même, s'il n'en résulte aucun inconvénient pour l'intégrité de la cornée, par suite du fonctionnement suffisant des paupières à l'état de veille et pendant le repos.

A la première alerte, toutefois, quand survient une altération cornéenne, on sera autorisé à lutter contre cette paralysie, autrement on courrait assurément le risque certain d'être plus nuisible qu'utile. — Dr A. Yvert.

Epithélioma de la racine du nez et du grand angle de l'œil droit, propagé aux paupières, à la conjonctive oculaire et aux voies lacrymales, par M. Morestin. (*Société de chirurgie de Paris*. Séance du 6 mai 1908.) — Observation extrêmement intéressante, avec présentation du malade, d'épithélioma ayant résisté plusieurs mois à l'influence des rayons X et ayant peu à peu envahi tout l'angle interne de l'œil droit, y compris le squelette sous-jacent.

Notre distingué confrère, en chirurgie esthétique, n'hésita pas à trancher carrément dans le vif, en dépassant largement les limites du mal, aussi bien du côté des parties molles, œil et orbite, que du squelette ; et quelque temps après, boucha l'ouverture ainsi pratiquée à l'aide d'un vaste lambeau autoplastique emprunté à la région frontale gauche. Résultat aussi satisfaisant que possible.

D'où la conclusion pratique que, « dans les épithéliomas du grand angle propagé à la conjonctive et aux points lacrymaux, il ne faut pas hésiter à pratiquer l'extirpation totale des voies lacrymales

« L'emploi des pinces gouges rend d'ailleurs facile cette partie de l'intervention. C'est là une mesure qui, en tout cas, ne saurait nuire, qui ne trouble en rien l'économie de la face, qui ne comporte aucune gravité (l'opéré s'était levé le jour même de l'intervention), et qui nous donne pour l'avenir une espérance meilleure de guérison durable. »

Il ne faudra donc pas, le cas échéant, hésiter un seul instant à recourir à ce genre d'opération, qui paraît, du reste, en la circonstance, la seule, l'unique planche de salut.

Dr A. Yvert.

Sur la pathogénie de l'emphysème orbitaire et péri-orbitaire, par M. Salus. (*Société des médecins allemands de Bohême*. Séance du 6 mai 1908.) — L'emphysème traumatique péri-orbitaire survient toujours à la suite et comme conséquence de la fracture de la paroi orbitaire de l'une ou l'autre des cavités sinusiennes avoisinant l'orbite ; suivant la localisation de l'infiltration de l'air, on à affaire soit à un emphysème orbitaire, soit à un emphysème palpébral. Souvent, les deux sont combinés, et le second constitue un degré plus avancé du premier.

Pour Fuchs, il s'agirait, en pareille occurrence, d'une lésion directe, produite par la projection, au fond de l'orbite du globe oculaire, d'où tassement de la graisse intra-orbitaire, pression sur les parois orbitaires et finalement fissure ou fracture sur les points faibles des parois, plus spécialement de l'ethmoïde.

Pour l'auteur, au contraire, d'après ses observations cliniques et ses recherches expérimentales personnelles, cet emphysème serait le fait d'une fracture indirecte, à distance, résultant de la solution de continuité isolée de la lame papyracée consécutive à un choc, à un coup, à un traumatisme portant sur le rebord orbitaire. L'action directe de l'organe de la vision n'aurait rien à voir en la circonstance, ou du moins très rarement.

A ce propos, M. Wolfler insiste sur la rareté et la bénignité de cet emphysème traumatique orbitaire, et de l'emphysème de la face en général, par rapport à celui du cou ou du tronc, suite de lésion pulmonaire.

Par contre, M. Bondy proteste contre la prétendue rareté de l'emphysème péri-orbitaire, signalé par son collègue ; et ce symptôme constitue bien certainement un accident assez fréquent en rhinologie, quand au cours d'une ponction du sinus maxillaire, le troquart enfoncé trop profondément traverse de part en part la cavité en question. Cet emphysème n'entraîne, d'ailleurs, aucun inconvénient, se résorbe en quelques heures et ne laisse aucune trace.

Quant à M. Kretz, il a été, personnellement, victime de cette complication, à la suite d'une chute sur l'arcade zygomatique, ayant déterminé une fracture de l'unguis, d'où emphysème palpébral qui disparut dans la nuit. Même fait ab-

solument d'emphysème bilatéral des paupières survenu après une chute sur la région de la glabelle. — Dr A. Yvert.

Procédé de localisation radiographique des corps étrangers de l'œil et de l'orbite, par S. Holth. (*Annales d'oculistique*, décembre 1905.) — L'auteur se sert d'un index formé d'un petit bouton plan convexe, de plomb, de 2 mm. de diamètre percé de 2 trous réunis eux-mêmes du côté convexe par une petite rainure destinée à loger le fil de soie qui sert à la suture. On le fixe, en effet, par une suture, targentiellement à la partie supérieure et inférieure du limbe. L'immobilité de la tête est obtenue en faisant mordre au sujet une spatule métallique fixée à la mentonnière de l'appareil. L'immobilité de l'œil est obtenue en faisant fixer un objet blanc placé à 1 ou 2 mètres. L'auteur prend deux clichés bitemporaux, puis un cliché dans le plan frontal en appliquant la plaque sensible (9 × 12) contre le globe oculaire, le grand côté de la plaque était appuyée contre le nez et par conséquent oblique. Les distances sont déterminées sur la plaque à l'aide d'un mètre (elles excèdent de 10 % environ les dimensions réelles à cause de la distance qui sépare les index de la plaque). — J. Galezowski.

LIVRES NOUVEAUX

Essai sur la coordination des mouvements des yeux, par le Dr Ch. Coutela. Thèse de Paris, 1908. — L'excellent travail du Dr Coutela comprend une étude complète de la physiologie des mouvements des globes oculaires et une étude clinique des modifications pathologiques de la coordination de ces mouvements.

Normalement les globes oculaires ne peuvent accomplir que des mouvements associés répondant à deux fonctions principales : la fonction de direction, rattachée à la vision simultanée, et la fonction de convergence, condition même de la vision binoculaire. Ces mouvements sont, les uns volontaires (ou à peu près), les autres, automatico-réflexes.

Cette associatioen des mouvements est obtenue grâce à une coordination musculaire absolue assurée par un appareil très

complexe. Il faut admettre, outre les centres nucléaires bulbo-protubérantiels, des centres coordinateurs, situés les uns dans le mésocéphale au voisinage des tubercules quadrijumeaux, les autres au niveau du cortex. Cet ensemble nervo-musculaire est soumis à l'appareil nerveux d'équilibration, régulateur du tonus qui est lui-même sous l'influence des diverses impressions d'orientation qui lui arrivent par les voies labyrinthique, oculaire ou tactile. Cette fonction d'équilibration laisse supposer l'existence de fibres inhibitrices.

Quant aux troubles, non paralytiques des mouvements des globes, il faut les diviser en trois catégories : les troubles de l'équilibre statique (nystagmus) ; les troubles de l'équilibre cinétique, enfin l'ataxie proprement dite des globes oculaires.

Cet ouvrage qui jette de la lumière sur cette question si embrouillée de la physiologie des mouvements oculaires mérite d'être lue autant par les neurologistes que par les ophtalmologistes.

J. G.

Manuel de chirurgie oculaire (*Manual of ophtalmic operations*), par F. P. Maynard. Tracker, Spink et Co, Calcutta. — Ce petit manuel de médecine opératoire oculaire contient sous un volume restreint, la description de toutes les opérations pratiquées sur l'œil. Il contient de nombreuses figures et des photographies représentant les différentes phases des opérations, mais elles ne sont pas suffisamment nettes pour pouvoir guider un débutant.

J G.

Le Gérant : Félix Alcan.

Paris. — Imprimerie A. Davy, 52, rue Madame. — *Téléphone*.

LA
RÉSORPTION SPONTANÉE DU CRISTALLIN
CHEZ L'ADULTE
A LA SUITE DES CATARACTES TRAUMATIQUES OU PROVOQUÉES PAR DISCISSION

Le Dr H. ARMAIGNAC (de Bordeaux).

Il est généralement admis par la plupart des auteurs qu'après l'âge de 20 ou 25 ans, la résorption du cristallin dont la capsule a été déchirée volontairement ou par un traumatisme, est extrêmement difficile et lente et expose le sujet aux plus graves complications, dont la principale est le glaucome traumatique. Celui-ci est consécutif, dit-on, à l'imbibition des masses corticales par l'humeur aqueuse, qui en augmente le volume, ou à l'obstruction de la zone filtrante du canal de Schlem par ces mêmes débris qui viennent tapisser l'angle kérato-iridien et s'opposent à l'exosmose de l'humeur aqueuse. Aussi, conseille-t-on, chez l'adulte et même chez l'enfant, en cas de dilacération volontaire ou traumatique du cristallin, d'évacuer le plus tôt possible par une simple kératotomie linéaire, les débris cristalliniens qui se trouvent dans la chambre antérieure et même derrière l'iris.

Certes, je ne veux pas m'élever contre cette sage pratique, ni la blâmer, car elle est rationnelle, souvent utile, et parfois même indispensable. Le seul point sur lequel je désire appeler votre attention et qui est basé sur l'observation de nombreux faits de ma pratique personnelle, c'est, d'abord, la facilité de la résorption des masses cristalliniennes chez l'adulte après 30, 35 et même 40 ans, et ensuite, le peu de danger que présente en général cette résorption spontanée.

Les premiers cas qui ont appelé mon attention étaient

des cas de caractère traumatique par des instruments pointus ou coupants dans lesquels il ne s'était pas produit d'infection et qui ont guéri d'une façon parfaite sans aucune intervention chirurgicale. Ayant observé le même fait à plusieurs reprises chez des personnes qui avaient dépassé la trentaine, je me suis dit qu'il ne serait pas plus dangereux de traiter de la même façon la cataracte congénitale ou celle qui survient spontanément, sans qu'on sache pourquoi, dans l'adolescence.

J'ai observé un fait de ce genre, pour la première fois, il y a une dizaine d'années, chez une jeune fille de 26 ans, dont la vision, excellente jusque-là, commença à se troubler d'un côté et disparut en moins de deux mois par suite du développement d'une cataracte ordinaire et, sans que l'autre œil fût jamais, jusqu'à l'heure actuelle, atteint de la même maladie.

Cette jeune personne ne voulait pas entendre parler d'incision dans son œil et ne consentait à se laisser opérer que si on lui faisait une simple piqûre, comme elle me l'avait déjà vu faire sur un enfant de ses voisins et si je lui promettais de faire disparaître la tache blanche qu'on apercevait dans sa pupille.

Bien qu'elle eût dépassé un peu l'âge maximum fixé par les auteurs pour pratiquer l'opération de la cataracte par discission et sans incision linéaire consécutive, pour évacuer le cristallin, je me décidai à l'opérer en la prévenant toutefois qu'après la piqûre il pourrait survenir des circonstances qui m'obligerait à faire une petite incision ultérieurement.

Je pratiquai donc chez elle après dilatation de la pupille et anesthésie de la cornée par la cocaïne, une incision cruciale de la cristalloïde assez profonde et longue de 3 millimètres. Je fis instiller ensuite un collyre d'atropine et j'appliquai un simple bandeau pendant trois jours.

Il ne survint pas la moindre inflammation ; au bout d'une huitaine de jours le cristallin commença à faire hernie à travers la plaie cristalloïdienne et à se résor-

ber, mais la résorption fut assez lente car dans la crainte de voir le cristallin se gonfler rapidement outre mesure, je n'avais pas osé donner à l'incision cruciale une grande étendue.

Au bout de six semaines la malade commença à voir un peu de l'œil opéré et quitta Bordeaux pour rentrer dans son pays, aux environs de Royan.

Ce ne fut que quelques mois après que j'eus l'occasion de la revoir et bien que la vision se fût améliorée encore un peu, depuis son départ de Bordeaux, elle me déclara cependant que depuis plus de deux mois son état était stationnaire.

En examinant l'œil à l'éclairage latéral, je pus me convaincre qu'après l'issue d'une portion du cristallin la plaie de la cristalloïde s'était refermée et avait empêché la résorption totale de s'effectuer.

Je fis donc une nouvelle incision verticale de cinq ou six millimètres d'étendue; j'instillai de l'atropine et j'appliquai un bandeau pendant deux ou trois jours.

Comme la première fois, tout se passa sans la moindre réaction et, cette fois, la résorption du cristallin fut très rapide car dans l'espace de deux mois, elle s'effectua en totalité. Avec un verre convexe de 13 dioptries, l'acuité visuelle était normale, mais on comprend que dans la suite, la jeune fille, dont l'autre œil était resté absolument normal, ne put guère utililiser cet œil que pour élargir son champ visuel, parce que, dans ces conditions, la vision binoculaire précise est toujours impossible. Mais elle était néanmoins doublement satisfaite, car elle n'avait demandé à l'opération qu'une seule chose, assez compréhensible chez une jeune fille de 26 ans, c'était de la débarrasser de la tache blanche qui couvrait sa pupille.

Elle m'avait déclaré, en effet, que peu lui importait de voir de cet œil après l'opération, pourvu que cet organe fût semblable à l'autre et n'attirât pas l'attention. Or, ce résultat était atteint et, de plus, en cas de be-

soin, elle pouvait se servir très avantageusement de l'œil opéré. C'était donc double profit.

Depuis cette époque, enhardi par ce succès, j'ai pratiqué un grand nombre de fois la même opération avec le même succès chez des sujets âgés de 25 à 40 ans et atteints de cataracte congénitale à évolution tardive ou de cataracte traumatique. Lorsque les malades ont eu la patience d'attendre la résorption spontanée, de leur cristallin, ce qui demande, en général, trois ou quatre mois, je n'ai jamais observé d'accidents graves consécutifs, ni eu besoin d'évacuer les masses cristalloïdiennes.

De plus, ayant toujours donné à mon incision primitive une étendue de 5 ou 6 millimètres, surtout dans le sens vertical, et ayant pénétré profondément dans la lentille, une seconde discission n'a pas toujours été nécessaire et, dans tous les cas, jamais une troisième. Une fois le noyau, gros comme une lentille, est venu se fixer au fond de la chambre antérieure où il a séjourné pendant plus de deux ans sans occasionner le moindre accident.

Ce qui m'a encouragé à faire de longues et profondes incisions, c'est la lenteur avec laquelle les masses corticales se gonflent et le peu de volume qu'elles acquièrent dans la suite. C'est là, sans doute, la raison pour laquelle il y a très peu, en général de réaction consécutivement à l'opération et d'augmentation de tension intra-oculaire parce que l'endosmose et l'exosmose de l'humeur aqueuse s'accomplissent proportionnellement à la pression.

Tout le monde sait avec quelle rapidité et quelle abondance l'humeur aqueuse est normalement sécrétée dans l'œil ; si, malgré cela, la pression intra-oculaire n'augmente pas, c'est que cette humeur est excrétée avec la même facilité soit par filtration par le canal de Schlem, soit de toute autre manière. Il importe donc peu que le segment antérieur de l'œil soit rempli de masses corticales gonflées ou simplement d'humeur

aqueuse: s'il y a des masses corticales il y a moins d'humeur aqueuse et *vice versa*.

Si l'excrétion de l'humeur aqueuse se produit normalement, et je ne vois pas ce qui pourrait s'y opposer en dehors des causes ordinaires du glaucome, que nous ne connaissons guère, la tension intra-oculaire n'augmente pas la sécrétion et l'excrétion de l'humeur aqueuse s'accomplissant régulièrement, l'une proportionnellement à l'autre.

A ce sujet, j'ajouterai que dans l'extraction du cristallin transparent pratiquée en vue du traitement des fortes myopies il convient, je crois, d'abandonner les masses cristalliniennes à la résorption spontanée si elles n'occasionnent pas d'accidents graves. En effet, l'extraction produit un vide brusque qui expose au décollement de la rétine.

Avec la résorption spontanée, au contraire, il n'y a pas d'à-coup, la tension intra-oculaire se règle d'elle-même, automatiquement, d'une façon extrêmement lente, chaque molécule de cristallin résorbée étant remplacée par une autre molécule d'humeur aqueuse, de telle sorte que lorsque tout le cristallin est résorbé, l'œil se retrouve dans les mêmes conditions de tension qu'avant l'opération.

Pour pratiquer la discission du cristallin, chez l'adulte comme chez l'enfant, je ne me sers jamais de l'aiguille de Bowmann, mais bien d'une petite serpette légèrement concave et bien coupante qui entame facilement la cristalloïde et les couches corticales du cristallin sans crainte de luxer ce dernier comme cela est arrivé quelquefois avec l'aiguille de Bowmann.

La technique de l'opération est bien simple. Qu'il s'agisse de l'œil droit ou de l'œil gauche, à moins que cet organe ne soit très enfoncé ou le nez saillant outre mesure, je me place presque toujours devant le malade. Après avoir, au préalable, largement dilaté la pupille avec l'atropine et anesthésié l'œil avec la cocaïne, je place mon écarteur externe, le seul dont je

me serve en pareil cas, et je fixe l'œil en dedans si j'opère le gauche, et en dehors si j'opère le droit, avec la pince à fixer ordinaire. J'introduis alors la serpette obliquement dans la région externe de la cornée pour l'œil gauche et dans la région interne pour l'œil droit, tout près de la périphérie. Je conduis d'abord la pointe à la partie supérieure de la pupille et je fais une profonde incision verticale.

Retirant un peu l'instrument, je place la lame horizontalement, je la conduis jusqu'au bord interne de la pupille pour l'œil gauche, jusqu'au bord externe pour l'œil droit et je complète l'incision cruciale en retirant l'instrument de l'œil. Bien que la grosseur de la tige de la serpette soit calculée de façon à bien oblitérer le trou produit par la lame, il s'écoule toujours pendant la première partie de l'opération une petite quantité d'humeur aqueuse. Par suite, la chambre antérieure diminue de profondeur et la pupille se resserre légèrement. Il résulte de cela que l'incision horizontale est, en général, plus difficile à pratiquer que l'incision verticale et moins étendue; aussi convient-il en commençant, de soigner particulièrement l'incision verticale.

Après l'opération, je fais instiller l'atropine pendant plusieurs semaines et j'en règle la dose d'après le gonflement des masses cristalliniennes et la réaction locale qui est, le plus souvent, nulle. Au bout de cinq ou six jours, on peut supprimer tout bandeau et permettre à l'opéré de reprendre son existence ordinaire.

Jusqu'à présent, dans les cas assez nombreux que j'ai eu à traiter de la sorte, une dizaine environ, je n'ai jamais observé de réaction locale sérieuse ni eu besoin d'évacuer les masses corticales. Parfois, lorsque la résorption était trop lente à cause de la dureté du cristallin ou de l'exiguité de l'incision cruciale, j'ai dû recourir, au bout de quelques semaines, à une nouvelle discission mais jamais à une troisième et, dans tous les cas, j'ai obtenu un résultat parfait au point de vue de l'acuité visuelle consécutive.

SOCIÉTÉ D'OPHTALMOLOGIE DE PARIS

Séance du 7 juillet 1908.

PRÉSIDENCE DE M. DE LAPERSONNE.

M. CANTONNET, *secrétaire annuel*, donne lecture du procès-verbal de la précédente séance.

Le procès-verbal est adopté.

M. MORAX, *Secrétaire général*, dépouille la correspondance qui comprend :

1° Une lettre du Dr Monthus, s'excusant de ne pouvoir assister à la séance ;

2° Une lettre du Comité du XVIe Congrès International de Médecine nous rappelant que le Congrès se réunira du 29 août au 4 septembre 1908 à Budapest et invitant la Société d'Ophtalmologie de Paris à s'y faire représenter.

M. J. CHAILLOUS. — *De la trépanation dans les névrites œdémateuses d'origine intra-cranienne.* — En 1907, à la Société Française d'Ophtalmologie, nous avons étudié avec M. Babinski, les résultats thérapeutiques de la ponction lombaire dans les névrites optiques d'origine intra-cranienne. Si nous admettions que la ponction lombaire peut être considérée comme une méthode de traitement curatif dans les névrites optiques dues à un épanchement intra-cranien, nous étions d'avis que dans les cas de névrites optiques consécutives à une tumeur intra-cranienne, la ponction lombaire ne peut être palliative et doit être remplacée par la trépanation.

Je vous présente ce soir deux malades chez qui la stase papillaire jointe à d'autres symptômes de compression intra-cranienne a nécessité une trépanation qui a eu pour résultats la disparition de la névrite œdémateuse et la conservation d'une bonne acuité visuelle.

La fillette a été opérée il y a 18 mois, et notre autre malade il y a un an. Nous croyons que nos observations sont aussi intéressantes par leurs résultats que par les indications qu'on en peut tirer, sur l'opportunité de la trépanation dans certaines névrites œdémateuses d'origine intra-cranienne.

OBS. I. — Compression intra-cranienne. Stase de la papille. Trépanation. Disparition de la stase de la papille.

L'enfant, Marthe C..., âgée de 10 ans 1/2, est amenée le 12 octobre 1906, à la consultation de M. Babinski, à l'Hôpital de la Pitié, pour des troubles nerveux et en particulier pour

des douleurs mal définies, et à siège très variable (membres supérieurs, tête, région dorso-lombaire). Ces troubles ont débuté il y a un an, par des douleurs dans les jambes. Il y a 4 mois, l'enfant fut conduite à la fondation Rotschild parce qu'elle louchait et voyait double. On prescrivit du calomel et le régime lacto-végétarien. Le strabisme disparut au bout de quinze jours.

Antécédents. Le père est mort de tuberculose à 42 ans, après avoir été malade pendant cinq ans. La mère, bien portante, a eu huit enfants; le septième est mort de méningite ? Une fille est atteinte de doxalgie (morte depuis en 1907).

Examen. L'enfant est frêle, petite pour son âge. Elle répond bien aux questions qui lui sont posées, mais sa mère la dit un peu indifférente, apathique. Elle n'accuse en ce moment aucune douleur.

L'examen du système nerveux ne décèle aucun trouble. Les pupilles sont dilatées, mais elles ont leurs réflexes normaux. Les milieux sont transparents et normaux. A droite et à gauche, les papilles œdématiées ont leurs bords flous, de coloration blanc-grisâtre ; les veines très distendues forment un coude très prononcé au niveau des bords papillaires. OD., OG. : = 8 à 9/10.

L'œdème des deux papilles, le strabisme et la diplopie qu'a présentés l'enfant, son apathie, font penser à une méningite basilaire ou à une néoformation qui peuvent être d'origine tuberculeuse. L'enfant est soumise aux frictions avec l'onguent hydrargyrique.

19 octobre. — Même état de la malade : pas de céphalée, mais douleurs dans les jambes et dans la région lombaire. L'œdème papillaire semble avoir augmenté : OD. V. = 8/10 ; OG. V. = 7/10. L'examen périmétrique semble montrer un rétrécissement du champ visuel dans ses deux moitiés droites, mais les réponses de l'enfant sont si vagues, et surtout si variables qu'on ne peut guère se fier au résultat de cet examen.

20 octobre. — On pratique une ponction lombaire ; l'examen cytologique est négatif. L'œdème des papilles reste stationnaire. A ce jour, il a été fait douze frictions hydrargyriques.

16 novembre. — Depuis la ponction, l'enfant a beaucoup souffert. Pendant huit jours elle a eu une céphalée intense, une insomnie continuelle, et des vomissements. L'appétit reste bon, mais l'enfant maigrit peu à peu. OD. V. = 9/10 ; OG. V. = 5/10.

2 décembre. En raison de la diminution de la vision on propose une trépanation décompressive, la tumeur étant supposée basilaire et par conséquent inaccessible. La trépanation est pratiquée par M. Gosset qui taille un large lambeau à la région pariétale gauche : la dure-mère est distendue et son incision laisse échapper une grande quantité de liquide céphalo-rachidien. Le volet osseux est réappliqué contre le cerveau.

20 décembre. Les suites opératoires ont été simples, mais on voit s'installer une paralysie faciale avec monoplégie brachiale du côté droit, simple parésie de la jambe du même côté. En même temps, la région pariétale trépanée se soulève peu à peu. La malade perd ses matières sous elle. Elle répond mal aux questions, mais toutefois dit ne plus souffrir de la tête. Les papilles sont pâles et encore œdématiées.

18 janvier 1907. — La jambe droite qui était au début simplement parésiée, est maintenant complètement paralysée. La paralysie faciale n'est pas modifiée. Le bras qui était flasque au début est maintenant contracturé en flexion. Réflexes exagérés, signe de Babinski. Les pupilles sont larges et réagissent mal, surtout à droite, à la lumière et à l'accommodation. Les deux papilles ont un aspect blanc-grisâtre. L'œdème a beaucoup diminué.

25 janvier. — L'œdème des papilles a disparu. Il existe une volumineuse hernie cérébrale pulsatile.

15 février. — Depuis quelques jours, l'état de la malade s'est aggravé. Elle a une céphalée violente en même temps que des vomissements. Des convulsions du côté droit du corps apparaissent à plusieurs reprises ; elles se sont reproduites accidentellement, à la suite de la pression du pansement sur la hernie cérébrale.

1er mars. — L'état général s'est amélioré ; l'hémiplégie est moins accentuée. Les pupilles restent larges et ne réagissent qu'à peine à la lumière. Les papilles pâles ont leurs vaisseaux dilatés mais leurs bords nets.

12 avril. — Jusqu'à ce jour, il a été difficile de prendre l'acuité visuelle de l'enfant ; le 12 avril, OD. V. = 3/10, OG. V. = 1/10.

26 avril. — De nouveau les vomissements, la céphalée et les crises convulsives avaient reparu quand spontanément la peau de la région soulevée s'est amincie sous la poussée cérébrale, et s'est fistulisée. A partir de cette époque, et avec l'écoulement continu du liquide céphalo-rachidien, les convulsions cessent, la malade ne souffre plus de la tête, elle engraisse et a une amélioration progressive de son état général.

10 mai. — OD. V. = 6/10 ; OG. V. = 1/10 ? Les pupilles toujours dilatées réagissent faiblement à la lumière; l'état des papilles reste stationnaire.

31 mai. — Par la fistule cutanée, il s'écoule toujours du liquide céphalo-rachidien. L'enfant se lève une partie de la journée, descend au jardin, et a repris son insouciance d'autrefois.

18 octobre. — Les mois précédents, l'enfant, atteinte de scarlatine, a été envoyée à l'Hôpital des Enfants-Malades.

1er mai 1908. — OD. V. = 7/10 ; OG. V. moins de 1/10.

3 juillet. — Les pupilles sont toujours dilatées mais se contractent assez bien à la lumière.

L'examen du fond de l'œil montre les deux papilles blanches, à bords bien dessinés. Au pourtour, il y a une légère pigmentation diffuse de la rétine. Les veines ont leur calibre normal ; les artères semblent un peu amincies. On constate dans la région temporo-pariétale gauche une saillie irrégulièrement quadrangulaire, ayant 11 centimètres sur 13 environ. Cette saillie dépasse la paroi cranienne de 4 à 5 cent., à son point maximum. Elle est composée de deux parties, une cutanéo-osseuse recouverte de cheveux ; une en fer à cheval, d'aspect cicatriciel, molle, dépressible, animée de battements. C'est la région correspondant à l'incision faite au cours de la trépanation.

En résumé, voici une enfant qui en octobre 1906 présentait les symptômes d'une compression intra-cranienne, et en particulier d'une névrite œdémateuse à évolution rapide. La trépanation, pratiquée en décembre, est suivie d'une hernie cérébrale ayant entraîné une hémiplégie incomplète, mais elle est également suivie d'une disparition de l'œdème des papilles. Cette disparition n'est complète que six semaines après l'intervention. A gauche, la vision est très diminuée et l'enfant ne compte plus les doigts qu'à 2 ou 3 mètres : à droite, l'acuité visuelle est de 7/10. Peu à peu la hernie cérébrale diminue de volume et actuellement elle n'a plus guère que la moitié des dimensions qu'elle a eues pendant les mois qui ont suivi la trépanation. Il semble que la tumeur ? ou le tubercule, se sont actuellement arrêtés dans leur évolution.

Obs. II. — Symptômes de compression intra-cranienne. Névrite œdémateuse bilatérale. Craniotomie. Disparition de l'œdème papillaire. Conservation de la vision (1).

(1) Cette observation paraîtra *in extenso*, dans la thèse de M. Trocmé

M. D..., 49 ans, couvreur, vint, en juin 1907, consulter M. Babinski, pour des maux de tête, des vertiges et des troubles de la marche. Ayant des antécédents héréditaires ou personnels excellents, il faisait remonter le début de ses troubles à l'année 1900, époque à laquelle il fit une chute de 4 mètres de hauteur. A la suite de cette chute, il resta alité pendant 1 mois et put bientôt reprendre son travail de couvreur. Ses maux de tête apparurent en 1901, ils allèrent en s'aggravant, mais ce n'est qu'en 1905 que notre malade dut cesser son métier de couvreur, autant à cause des douleurs que d'une diplopie très gênante. En 1906, les céphalées devinrent intolérables, et les troubles de la marche apparaissent. A la même époque, le malade remarque une diminution de la vue et de l'ouïe.

En 1907, tous ces troubles ne font que s'accentuer et le malade vient consulter M. Babinski. Comme troubles du système nerveux, on constate : de la latéropulsion à gauche, avec démarche titubante, des troubles de l'équilibre, du clonus du pied gauche et du même côté le réflexe des orteils est en éventail.

L'examen des yeux montre des pupilles à réflexes normaux (la pupille gauche est peut-être un peu plus petite que la droite. Nystagmus à oscillations horizontales, de faible amplitude, avec quelques ébauches de mouvements circulaires. Paralysie du moteur oculaire externe gauche. Stase considérable des deux papilles qui ont complètement disparu sous un œdème gris-rosé semé de stries et de placards hémorrhagiques. OG. + 3, V. = 3 à 4/10, OD. + 1, V. = 5/10.

Le malade reste en observation à l'Hôpital et le traitement hydrargyrique lui est appliqué. Mais les troubles nerveux, les maux de tête, la stase de la papille ne fait qu'augmenter, et D. est envoyé à M. Gosset.

A cause des troubles de la marche et de l'équilibre, on pose le diagnostic possible de néoplasme du cervelet.

Le 5 juillet. — Dans un premier temps, M. Gosset taille à la région occipitale un large lambeau comprenant la paroi cranienne, sans ouvrir la dure-mère. Le couvercle ainsi formé est rappliqué sur l'encéphale.

12 juillet. — Le malade est très abattu et se laisse difficilement examiner. La stase de la papille a diminué surtout à droite où l'on commence à distinguer les bords de la papille.

19 juillet. — L'état reste stationnaire.

Fin juillet. — M. Gosset met à nu la dure-mère dans toute la région limitée par le volet taillé lors de la première intervention. La dure-mère est largement incisée. M. Gosset ex-

plore la région cérébrale mise à nu, mais ne découvre aucun néoplasme. Le lambeau cranien est réappliqué.

Octobre 1907. — Les douleurs de tête ont disparu et le malade paraît plus calme. Le clonus du pied gauche existe toujours.

13 décembre. — Le malade se plaint de voir beaucoup moins qu'autrefois. OG. : V. = compte les doigts à 0,50 centimètres ; la stase de la papille a disparu mais il existe encore du flou des bords, avec pâleur extrême de la papille elle-même.

OD. + 1 d., V. = 7/10. La papille est pâle mais beaucoup moins qu'à gauche où il existe encore un peu de flou des bords.

Etat actuel. — Les pupilles sont moyennement dilatées, mais réagissent bien à la lumière. La papille droite est décolorée dans son segment temporal ; elle a ses bords très nets. La papille gauche est beaucoup plus pâle que la droite et elle a ses bords moins nets qu'à l'état normal.

Je ne veux pas ici faire une étude sur les effets de la trépanation dans les névrites œdémateuses. Je rappellerai seulement à ce propos les travaux de Horsley, de Chipaut, la thèse de Dupont, les observations plus récentes de MM. Babinski, Chesneau, Dupuy-Dutemps, le mémoire de Druault, et le traité des tumeurs de l'encéphale de Duret.

Dans le mémoire de Druault, mémoire qui n'a pas été publié et que notre collègue a eu l'obligeance de nous adresser, je trouve sept observations inédites de trépanation pour névrite œdémateuse. Un cas fut suivi de guérison, deux cas furent suivis d'amélioration.

De la lecture de ces travaux, il ressort qu'en général, la trépanation est presque toujours pratiquée trop tardivement, soit que le malade ait trop attendu pour consulter, soit surtout que la thérapeutique soit restée trop longtemps exclusivement médicale. Il en résulte que la stase papillaire peut disparaître, mais que la cécité n'en persiste ou n'en survient pas moins. Remarquons aussi que la disparition de l'œdème papillaire se produit seulement quelques semaines après l'intervention, et que, dans les cas où la stase dure depuis longtemps, il y a diminution de l'acuité visuelle, même pendant cette période de décompression. Chez nos deux malades, l'intervention a été assez précoce, pour que, après disparition de la névrite, ils aient conservé, d'un seul côté, il est vrai, une acuité visuelle très suffisante (0,7).

Aurions-nous pu obtenir encore un meilleur résultat ? Il est possible, et si, au lieu de la craniotomie, il avait été pra-

tiqué, chez les malades, une craniectomie, les résultats de cette intervention eussent peut-être été meilleurs que ceux qui ont été obtenus.

Je crois, du reste, que dans ces trépanations décompressives, qui peuvent devenir curatives, M. Gosset a modifié sa technique et qu'actuellement, il pratique la craniectomie en deux temps, à quelques jours d'intervalle.

Etant donné un malade présentant des signes de compression intra-cranienne et en particulier de la névrite œdémateuse, qui puissent faire croire à la présence d'une néoformation quelconque, quelles sont les indications du traitement à appliquer ?

Quels que soient les antécédents, le traitement antisyphilitique devra toujours être pratiqué d'une façon suffisante. On profitera de ce répit pour faire pratiquer une ponction lombaire, suivie d'un examen très complet du liquide céphalo-rachidien (examen cytologique, examen bactériologique). Si les troubles persistent, si la névrite œdémateuse ne s'améliore pas, on devra pratiquer sans tarder une trépanation qui pourra être faite en deux temps.

Renseignés par l'examen du fond de l'œil, sur la compression intra-cranienne, et sur la cécité qui peut en être la conséquence, nous devons hardiment conseiller la craniectomie, qui, seule, prévient, dans la plupart des cas, l'évolution fatale de la névrite œdémateuse.

M. Antonelli. — Un fait se dégage des observations de M. Chaillous, c'est l'étiologie absolument inconnue de la papillite chez ses deux malades. Or, il arrive souvent, de voir des névrites optiques, rétrobulbaires ou papillaires (et dans ce dernier cas avec aspect classique de stase), d'origine tout à fait obscure ; et, souvent, ces névrites régressent en laissant non pas une atrophie, mais un état subatrophique de la papille, avec acuité plus ou moins bonne. De sorte que l'on peut se demander quelles seraient vraiment, au point de vue oculaire, les indications formelles d'une opération telle que la trépanation cranienne, et si c'est réellement à cette intervention que les malades de M. Chaillous doivent d'avoir conservé le degré de fonction qui leur reste.

M. de Lapersonne. — *Angio fibrome de l'orbite.* — L'histoire des fibromes de l'orbite, affection du reste assez rare, est loin d'être bien connue. Aussi me paraît-il intéressant de rapporter une observation dans laquelle l'origine vasculaire congénitale est nettement démontrée par l'examen histologique.

Il s'agit d'un homme de 23 ans, petit, assez chétif, mais sans antécédents pathologiques. Depuis l'enfance, il présente, sur la paupière inférieure et la région malaire gauche, une tache ardoisée recouverte de poils fins et peu abondants : *nævus pilosus* non vasculaire. Depuis six ou sept ans, il a vu, dit-il, sa tache augmenter de volume, devenir plus saillante et prendre à certains moments une coloration plus foncée. D'ailleurs, aucune douleur. La vision de l'œil gauche a toujours été mauvaise.

En l'examinant, on constate que toute la région externe de l'orbite est soulevée par une masse irrégulière, à contours indécis, faisant saillie sous la paupière inférieure et sous la paupière supérieure, mais paraissant bridée au niveau du ligament palpébral externe. Elle s'étend en dehors et en bas vers les régions temporales et malaires. Sa consistance n'est pas uniforme ; assez molle d'une façon générale, elle présente quelques noyaux durs surtout en haut. Elle est adhérente à la partie profonde de la peau au niveau de la plaque du nœvus.

Cette masse néoplasique s'enfonce dans la partie externe de l'orbite et, de ce côté, il est impossible d'en fixer les limites. Il n'y a pas de veinosités à sa surface, mais l'effort paraît la rendre légèrement turgescente : par la compression on la réduit un peu.

Contrairement à ce qu'on pourrait supposer, l'œil est enfoncé dans l'orbite en enophtalmie. Il paraît plus petit et, sans lésion appréciable des milieux, son acuité visuelle est égale à 0,1 avec 1 D — 1,25 à 125°. Le champ visuel est concentriquement rétréci. Les mouvements sont bien conservés latéralement ; en revanche, l'élévation est un peu limitée et, lorsqu'on fait regarder en bas, il semble que l'œil gauche va plonger dans le sinus maxillaire : la cornée disparaît complètement sous la paupière inférieure.

L'orbite, d'ailleurs, paraît agrandie. Son rebord externe est évasé, il y a une asymétrie très marquée de la face et du crâne. La fosse temporale du côté gauche est plus profonde et l'arcade zygomatique est abaissée.

Le diagnostic paraît assez simple au premier abord : l'existence d'un nœvus superficiel, l'ancienneté de la tumeur, l'indolence complète font tout de suite songer à un angiome de l'orbite, mais cette tumeur est loin d'en présenter tous les caractères.

Malgré le siège anormal, l'absence d'exophtalmie, la déformation du squelette de la face qui n'est pas le fait ordinaire dans les tumeurs vasculaires, je portai le diagnostic d'angiome

transformé de l'orbite et, en raison de la consistance paraissant assez molle, d'angiome lipomateux. Dans une leçon clinique faite le 15 mai dernier à la clinique ophtalmologique de l'Hôtel-Dieu, j'ai développé les raisons qui me faisaient arrêter à ce diagnostic.

Nous avons pratiqué l'ablation de cette tumeur, le 19 mai. Une large incision courbe circonscrivant toute la partie externe de l'orbite, nous a conduits sur une tumeur consistante, non encapsulée, présentant un aspect grenu, assez vasculaire et poussant des prolongements, difficiles à suivre, vers l'orbite et la région temporale. Après une dissection assez pénible quelques points de suture ont rapproché le volet cutané et la réunion s'est faite par première intention. A quelque temps de là, environ un mois après, nous pouvions constater qu'une portion de la tumeur était restée adhérente à la partie profonde de la peau au niveau du nœvus. Nous avons donc été obligés de faire une seconde dissection très minutieuse sans pouvoir éviter la perforation de la peau très amincie. La cicatrisation s'est faite d'ailleurs très facilement, ainsi qu'on peut en juger.

Ce qui fait l'intérêt de cette observation plus encore que les particularités que je viens de signaler, c'est l'examen histologique. Il nous a démontré qu'il ne s'agissait ni d'un angiome lipomateux comme je l'avais pensé, ni d'un angiome caverneux ayant subi, la transformation fibreuse comme dans les cas de Wecker, Neese, Parinaud et Roche, etc. On ne retrouve pas ici l'encapsulement, les travées plus ou moins épaisses circonscrivant des alvéoles remplies de sang.

A un examen rapide, on croit avoir affaire à un fibrome pur sans éléments adipeux, sans traces de cellules sarcomateuses. Cet aspect fibromateux est prouvé par les éléments de tissu conjonctif très dense et par les nombreuses cellules fixes souvent en séries parallèles ou éparses dans les espaces intercellulaires. Les travées de tissu conjonctif sont disposées suivant deux types : 1° Sous la forme de fibrome lobulé, dont les amas très distincts les uns des autres semblent s'orienter autour des vaisseaux sanguins ; 2° sous la forme de placards fibromateux étalés d'une manière diffuse et possédant un assez grand nombre de vaisseaux placés irrégulièrement au milieu des placards.

Mais en observant avec soin ce fibrome on est frappé par certaines particularités de structure.

1° En outre de nombreux lymphocytes épars dans la tumeur, on voit des amas disposés à la façon des petits îlots des follicules lymphatiques. Ils sont accumulés autour d'un vaisseau,

arrondis ou ovalaires avec une gangue intercellulaire très lâche.

2° Un grand nombre de gros vaisseaux épars dans la portion lobulée du fibrome sont remarquables par l'épaisseur considérable de leur paroi, surtout de leur tunique externe. La disproportion entre l'épaisseur des tuniques s'explique par la quantité excessive de tissu conjonctif dense, riche en fibres connectives et en noyaux de cellules fixes, qui a envahi la tunique externe et qui tend à aplatir la tumeur du vaisseau et à l'oblitérer. Un grand nombre de vasa vasorum sont disséminés dans cette tunique externe. La tumeur contient un certain nombre de nerfs et, par place des fibres élastiques peu abondantes.

Ces particularités de structure démontrent l'origine congénitale et vasculaire de la tumeur. Ces amas lymphocytiques sont observés dans les angiomes aussi bien que dans les lymphangiomes ; on ne les rencontre pas dans les fibromes. Cornil avait signalé dans la transformation fibreuse des angiomes cette sclérose de la tunique externe des vaisseaux. De telle sorte que, malgré l'absence d'encapsulement et d'alvéoles remplies de sang, nous admettons, d'après l'examen histologique, un angiome transformé en *angiofibrome* de l'orbite, ce que la clinique nous avait fait prévoir.

Les faits de ce genre sembleraient prouver que, dans une certaine mesure, il serait utile de reviser la question pathogénique des fibromes de l'orbite. Dans son excellent Traité, Lagrange met en doute l'existence de lipomes primitifs de l'orbite et il croit qu'il ne s'agit que d'angiolipomes.

En ce qui concerne les fibromes, je n'irai pas aussi loin. Je crois qu'il existe des fibromes qui ont le traumatisme pour origine, développement du tissu conjonctif dense autour d'un ancien foyer hémorragique ; j'en ai présenté un cas intéressant, développé dans la paupière supérieure, à la Société d'ophtalmologie de Paris en 1904.

Je crois aussi qu'il existe des fibromes qui confinent au fibrosarcome et qui se rapprochent des tumeurs malignes.

Mais parmi les tumeurs décrites sous le nom de fibromes purs de l'orbite, il ne me semble pas que l'examen histologique ait porté suffisamment sur les points spéciaux que je viens de signaler : l'existence de nodules lymphoïdes et l'épaississement des parois vasculaires.

Aussi, je reste convaincu que bon nombre de fibromes de l'orbite, au point de vue pathogénique, ont une origine vasculaire congénitale, que ce sont des angiofibromes.

M. Morax. — *Néoformation du repli semi-lunaire* (complément à la communication du Dr Polack, intitulée « dermoépithéliome de la conjonctive bulbaire ». Séance du 7 avril 1908). L'examen clinique du malade que nous avait présenté M. Polack m'avait fait mettre en doute le diagnostic proposé par notre confrère pour désigner une lésion très particulière siégeant dans la région du repli sémi-lunaire et formant une saillie rosée à surface légèrement mamelonnée. Cette saillie même de la lésion me semblait absolument différente des lésions de teinte chamois, relativement peu saillantes, qui caractérisent le dermoépithéliome de Parinaud.

M. Polack a bien voulu me confier la lésion qu'il avait excisée et c'est le résultat de son examen histologique que j'apporte aujourd'hui.

Aussitôt après son ablation la petite tumeur a été fixée dans le liquide de Zenker, traitée par les alcools et incluse dans la celloïdine.

Les coupes ont été colorées par l'hématoxyline, par le bleu polychrome, par le mélange de Unna-Pappenheimer, etc.

L'examen de ces coupes montre tout d'abord qu'il n'y a aucune analogie entre la structure de la lésion et la tumeur de type nettement épithélial que constitue le dermoépithéliome de Parinaud.

Sur les coupes perpendiculaires à la surface de la lésion, on constate tout d'abord la régularité du revêtement épithélial ; les couches des cellules épithéliales paraissent seulement un peu plus nombreuses qu'à l'état normal et elles sont infiltrées de quelques rares mononucléaires. Il y a en moyenne, cinq à six couches de cellules.

Immédiatement au-dessous de l'épithélium, on constate la présence de la membrane basale et de quelques lames conjonctives occupées par des capillaires et quelques amas de lymphocytes mononucléaires. C'est immédiatement au-dessous de cette couche que se trouvent les lésions communiquant au repli semi-lunaire son caractère spécial. A un faible grossissement, ces lésions apparaissent sous forme d'une infiltration cellulaire diffuse et de nodules assez volumineux, constitués par une accumulation de cellules à noyau fortement coloré, présentant du côté de la face épithéliale des contours arrondis. Cette infiltration cellulaire ne se limite pas à la surface ; elle se poursuit dans la profondeur et en dehors de ces follicules dans l'intérieur desquels le développement vasculaire est relativement faible, tout ce tissu présente un développement très accusé des capillaires. Notons encore que les limites de ces follicules ne sont pas nettes.

Leur périphérie ne se trouve pas circonscrite par une enveloppe conjonctive ; ce qui les isole du tissu d'infiltration ambiant, c'est une coloration plus forte des éléments cellulaires qui paraissent plus serrés les uns contre les autres. Etudions maintenant la disposition des cellules dans un de ces follicules. Examinées à un fort grossissement (immersion 1/12, oculaire 3), les follicules paraissent formés par des cellules mononucléaires à noyau irrégulièrement sphérique, se colorant fortement par l'hématoxyline et à protoplasma relativement peu abondant. A côté de ces cellules qui constituent la majorité des éléments cellulaires du tissu, on trouve quelques éléments mononucléaires également, à protoplasma plus développé. On ne constate nulle part de cellules à corpuscule. Les cellules conjonctives n'existent qu'en petit nombre autour des vaisseaux. Les parois de ceux-ci sont normales. Nulle part d'hémorrhagies manifestes, ni de cellules géantes. Les leucocytes polynucléaires sont extrêmement rares.

En résumé, il s'agit d'une infiltration mononucléaire, sous-conjonctivale, qui ne peut être rattachée qu'à une inflammation chronique, ou à ce type de lésion que l'on décrit sous le nom de lymphome. Il n'y a aucune analogie entre ces lésions et celles qui constituent la tumeur décrite par M. Parinaud, sous le nom de dermo-épithéliome, dans lequel le développement, est épithélial et superficiel.

M. Moissonnier, *de Tours*). — *Papillome de la cornée.* — Les observations publiées de papillomie de la cornée sont rares.

La première en date est de Bowman qui, en 1848, la publia en décrivant magistralement la forme papillaire et la disposition des couches épithéliales.

En 1879 (*Lyon Médical*, juillet), Gayet en publie une autre: un homme de 67 ans présente un néoplasme occupant toute la cornée, sauf une petite portion externe très étroite qui s'avance vers le centre la divisant en deux lobules.

La teinte en est gris-rose. Son aspect lobulé.

Il est formé de papilles parfaitement organisées occupant la place de la Bowman.

La guérison en fut obtenue par la poudre d'alun avec conservation de la transparence de la cornée.

Ayres, de Chicago (*The Journal of the American medical association*, 1891, p. 442, Papillome of the cornea) publie un cas de néoplasme papillaire émané primitivement du limbe et recouvrant la cornée.

Baas (*Geiglers Beitrage*, 20, Ueber der Hornauthorn). Il s'agissait d'un papillome dans lequel les papilles étaient recouvertes d'un épithélium fortement kératinisé et à cause de ce fait il lui donne le nom de corne de la cornée.

Dans le cas de Demicheri (*Arch. d'ophtalm.*, 1899, p. 561), il s'agissait d'un néoplasme blanc-grisâtre formé de deux lobules et envahissant la conjonctive bulbaire qui fut guérie par ablation après deux récidives.

Le cas de Lagrange (*Traité des tumeurs de l'œil*, t. I, p. 267) est franchement cornéen. La tumeur forme un vaste chou-fleur qui recouvre toute la cornée.

Son implantation est exclusivement cornéenne. L'examen de l'œil énucléé a prouvé que les autres tissus de l'œil sont normaux. L'examen histologique de la tumeur montre :

Une *vascularisation* abondante à sa base qui occupe la Bowman détruite et des vaisseaux au niveau des colonnes *connectives* lesquelles lui donnent un aspect *papillaire ;* une *prolifération du tissu épithélial*, qui a envahi les lames superficielles de la cornée mais a peu de tendance à se fixer en profondeur.

Cette prolifération épithéliale *est prépondérante* et par elle la tumeur est plus voisine de l'épithélioma que du papillome.

Dans son *Histologie pathologique de l'œil*, page 95, Parisotti en publie un cas intéressant, observé en 1897 chez un terrassier de 46 ans, situé sur la moitié interne de la cornée, de couleur gris sale, rugueux comme du papier mâché et proéminent.

La loupe montrait des villosités. La tumeur était dure au toucher, partout adhérente ; pas de douleur ni spontanée ni provoquée. Elle fut enlevée au couteau de Graëfe, et la base d'implantation reçut une cautérisation ignée ; il y eut deux récidives suivies de guérison.

Le microscope montre que la tumeur est formée :

1° De cellules de nature épithéliale à formes pavimenteuses à gros noyaux avec karyokinèse.

Dans *la partie profonde*, des centres germinatifs ; ce sont des agglomérations de cellules dont les plus périphériques prennent une différenciation, tandis que les plus profondes sont amorphes, quelques cellules cylindriques.

Des globes *épidermiques* qui tranchent en orange par la coloration de Van Gieson, et de nombreux foyers de *dégénérescence* colloïde.

2° Des parties profondes s'élèvent des filaments fins, entrelacés de *tissu conjonctif*, renfermant dans ses mailles des cellules embryonnaires.

Par place, dans ces soulèvements conjonctivaux (véritables papilles) un vaisseau, parcourant leur axe, dont la paroi est tapissée par une rangée de cellules épithéliales cylindriques et au-dessus des cellules épithéliales pavimenteuses. Dans l'axe de ces papilles des cellules *pigmentées*.

La *stratification* épithéliale a lieu presque partout sur le tissu cornéen normal.

Ce tissu se soulève en mamelons pour pénétrer dans le tissu épithélial en perdant sa transparence.

Dans ces soulèvements pénètre le tissu conjonctif fibrillaire semblable à celui formant l'axe des papilles.

Tandis que ces mamelons grandissent, le tissu cornéen perd ses caractères pour devenir *cylindrique*.

Les coupes de la tumeur montrent que la prolifération épithéliale s'infiltre dans la cornée.

Il s'agit donc d'un *épithélioma papillaire de la cornée* ou verrue.

Le hasard de la clientèle m'a donné d'observer dernièrement un cas analogue que je suis heureux de vous rapporter.

Observation. — *Examen clinique.* — Le malade, cultivateur, âgé de 67 ans, est de bonne santé générale, il a toutefois un ulcère variqueux rebelle à la jambe droite.

Son œil droit a commencé à le gêner il y a deux ans environ, il était larmoyant et craignait la lumière, il remarqua alors un petit point blanc près du centre de la cornée qui, peu à peu, grandit et s'étala entraînant des troubles visuels qui le décidèrent à me consulter en avril dernier.

Voici ce que j'observe : Il existe sur la cornée et adhérente à elle une tumeur blanc-bleuté, opalescente, d'aspect rugueux, de consistance molasse, se présentant sous forme de bande à bords irréguliers, qui, à la loupe, paraît formée de petits lobules serrés les uns contre les autres.

Sa largeur est de 3 millimètres environ, sa saillie de plus d'un millimètre, elle occupe le méridien horizontal et recouvre par conséquent le champ pupillaire et s'arrête à un bon millimètre du limbe scléro-cornéen, cette tumeur siège donc *exclusivement* sur la cornée sans empiéter sur la région voisine (figure 1).

Il n'existe pas de vaisseaux apparents sur la tumeur, mais il y en a de très gros à ses deux extrémités et qui se continuent en un faisceau sur la conjonctive comme dans les plérygions.

Il n'y a pas de douleur spontanée ni provoquée au niveau du néoplasme.

La cornée un peu floue au voisinage de la tumeur est transparente dans ses autres parties ; à noter cependant dans le secteur supérieur de la cornée une petite infiltration punctiforme.

Les vaisseaux de la conjonctive bulbaire sont gonflés et apparents, mais c'est surtout la conjonctive tarsale de la paupière supérieure qui est irritée mécaniquement en passant constamment sur l'œil, et qui est épaissie, rouge fon-

FIGURE 1.

cée, tomenteuse et donne naturellement un suintement muqueux.

Les ganglions préauriculaires sont intacts. Je porte le diagnostic de papillome de la cornée, tumeur bénigne et je décide d'en faire l'ablation le 14 avril que je complète par une cautérisation ignée.

La dissection ou plutôt le décollement s'opère facilement, à l'aide d'une pince et d'un couteau de Graëfe.

Les jours suivants il n'y a pas de réaction, la cornée se répare et le 22 avril l'épithélium est à peu près reformé.

La cornée redevient transparente en grande partie, sauf près du centre où persiste un albugo léger.

Le 24, sans raison, l'œil devient extrêmement douloureux au point d'empêcher tout sommeil et se congestionne ; ni les calmants locaux et généraux, ni les injections sous-conjonctivales ne diminuent les souffrances.

La conjonctive dans la région externe est soulevée et vascularisée, je fais à ce niveau le 3 mai une péritomie avec

abrasion d'une languette de conjonctive qui fut suivie d'un soulagement immédiat.

Quelques jours après le malade me quittait ne se laissant pas faire une iridectomie optique qui eût certainement amélioré sa vision.

Je l'ai revu il y a quelques jours et je n'ai pas constaté de récidive.

Examen histologique. — La pièce a été traitée pendant 48 heures par la liqueur de Boin.

Les coupes ont été colorées en général à l'hémalun et éosine et quelques-unes à l'hématéate de fer pour montrer les détails des cellules de la couche moyenne, mais cette co-

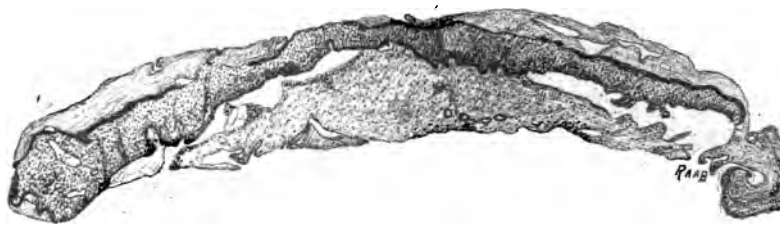

FIGURE 2.

loration ne convient pas à la substance cornée qu'elle teint trop brutalement.

La tumeur se présente à la coupe sous la forme d'un ménisque aplati de 1 à 1,5 millimètre d'épaisseur et de 6 à 7 millimètres de largeur environ.

Elle est formée de deux couches l'une externe épithéliale de 400 à 600 μ de hauteur, l'autre interne, conjonctive de 500 à 700 μ (figure 2).

1° La partie épithéliale est elle-même séparée nettement en deux parties :

A. Celle qui est en rapport *avec la surface* est constituée par de grandes cellules pavimenteuses aplaties et allongées dans le sens de la largeur, claires, à parois épaisses, d'*aspect corné*, la plupart dépourvues de noyaux, quelques-unes avec un noyau petit et atrophié ; ces cellules sont intimement soudées les unes aux autres, assez nettement disposées en couches stratifiées.

Elles ont presque absolument l'aspect de celles qu'on observe dans les cas de leucoplasie à la surface de la muqueuse linguale.

L'épaisseur de cette couche est variable, parfois égale à celle de la couche sous-jacente (figure 3).

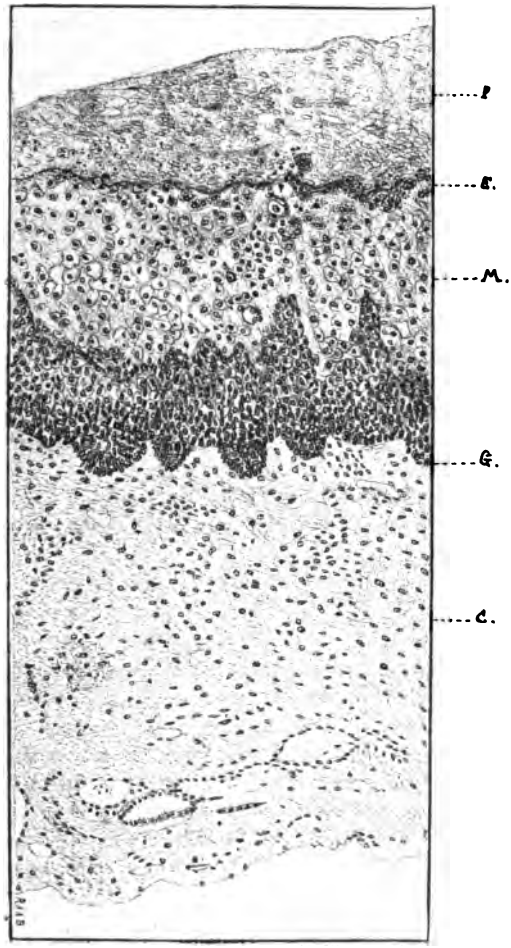

FIGURE 3. — *Papillome de la cornée.*
(Grossissement : 145 diamètre).
P. Cellules pavimenteuses sans noyau ;
E. Cellules à cléidine ;
M. Couche moyenne de Malpighi ;
G. Assise génératrice ;
C. Tissu conjonctif.

Au contact de celle-ci on voit souvent de petits groupes de cellules de faibles dimensions, disposées concentriquement

formant des sortes de petits globes *épidermiques*, différents toutefois de ceux qu'on observe dans les épithéliomas

B. — La *couche profonde* de l'épithélium généralement la plus épaisse est formée de cellules à noyaux.

Du côté externe, en contact avec la couche précédemment décrite, on remarque une assise presque continue de cellules pavimenteuses allongées suivant la largeur, formant parfois deux à trois rangées et bourrées *de grains d'éléidine*, ces cellules sont plus développées que dans l'épiderme normal, elles le sont autant que dans certains papillomes de la peau ; en dessous les éléments épithéliaux deviennent polygonaux ou cylindriques, ils rappellent ceux de la couche moyenne de *Malpighi ;* mais ils sont plus petits, les noyaux sont plus volumineux et plus rapprochés, les contours cellulaires moins nets.

On observe parfois des groupes de cellules plus petites, disposés concentriquement, formant des *centres germinatifs* qui se rencontrent jusqu'à la surface du derme.

En rapport avec le derme, les cellules sont toutes cylindriques formant une *assise génératrice.*

Sur cette face de l'épithélium existent des dépressions plus ou moins profondes correspondant à des *papilles dermiques.*

2° Le *derme* analogue au chorion de la peau est formé de faisceaux conjonctifs dont les fibres sont intimement soudées entre elles.

Ces faisceaux très rapprochés sont disposés parallèlement à la surface de la tumeur ce qui donne au derme un aspect lamelleux.

Il y a entre ces faisceaux conjonctifs des cellules orientées dans le même sens en tous points analogues aux *cellules* conjonctives du derme normal, elles sont plus nombreuses dans le voisinage de l'épithélium.

Le derme forme, comme nous l'avons signalé plus haut, des *papilles* qui s'enfoncent dans l'épithélium et contiennent des *capillaires* dirigés suivant leur axe.

On remarque en outre, surtout vers la profondeur, des vaisseaux plus ou moins larges à paroi endothéliale.

Cette tumeur a donc tous les caractères d'un *papillome bénin.*

Dans les cas de papillomes cornéens publiés et que j'ai résumés plus haut, il y en a quelques-uns qui siègent à la fois sur la cornée et la conjonctive et pour lesquels l'origine kératique peut paraître douteuse.

En tous cas elle est indiscutable pour ceux de Lagrange et

de Parisotti et pour le nôtre, puisque dans notre cas le début s'est fait en pleine cornée et qu'au moment de l'ablation la tumeur siégeait exclusivement sur la cornée, s'arrêtant à plus d'un millimètre du limbe.

Le papillome cornéen est caractérisé par la présence de colonnes conjonctivo-vasculaires coiffées d'une couche plus ou moins épaisse de cellules épithéliales.

Il siège au niveau de la membrane de Bowman qui est souvent détruite, il emprunte ses éléments épithéliaux à la cornée et ses vaisseaux et son tissu conjonctif à la conjonctive comme dans les pannus crassus (Lagrange).

Je me demande si le tissu conjonctif ne pourrait provenir des cellules conjonctives des couches moyennes de la cornée.

La phrase suivante empruntée à l'observation de Parisotti, page 97, semble venir confirmer mon hypothèse.

« Le tissu cornéen se soulève en mamelons pour pénétrer dans le tissu épithélial en perdant ses caractères physiologiques. Dans l'arc formé par le soulèvement s'insinue le tissu conjonctif fibrillaire. »

Chaque cas de papillome a ses particularités histologiques: celui de Lagrange tend à l'épithélioma par l'abondance de la *prolifération épithéliale*.

Celui de Parisotti a des *cellules pigmentées* dans les papilles et des globes épidermiques typiques.

Le nôtre se fait remarquer par la présence de *grains nombreux d'éléidine* dans les couches pavimenteuses superficielles.

Celui de Baas par l'abondance de la *substance cornée*.

Au point de vue clinique tous les cas se ressemblent, il s'agit d'une tumeur gris-rose (Gayet), gris sale (Demicheri), gris-bleuté (le nôtre), d'aspect lobulé (Gayet) ou villeux (Parisotti), ou rugueux (le nôtre), partout adhérente à la cornée indolore récidivant souvent.

Mais c'est en somme une *tumeur bénigne* qui guérit à l'ablation simple et qui permet la conservation de l'œil.

MM. Rochon Duvigneaud et Barbadault. — *Conditions anatomique de la fistulisation sclérale par la sclérectomie.* — A la suite des premières publications de M. Lagrange sur la cicatrice spéciale obtenue par son procédé de sclérectomie, nous avions compris que l'auteur cherchait à réséquer la sclérotique dans toute son épaisseur sur un point limité de manière à obtenir un écoulement permanent de l'humeur aqueuse dans le tissu sous-conjonctival à travers une fistulette sclérale.

Mais les derniers écrits nous ont mis dans le doute à ce sujet, et, notamment après son article de la *Clinique ophtalmologique* du 25 mai 1898 (réponse à notre aphorisme « la sclérectomie sera fistulisante ou elle ne sera pas » il nous devient difficile de croire que M. Lagrange cherche à obtenir une fistule ; il paraît se contenter d'un amincissement de la sclérotique.

Si pour nous fixer sur ce point capital nous relisons le manuel opératoire décrit par M. Lagrange, nous en trouvons les données générales parfaitement claires, mais les détails un peu contradictoires. C'est ainsi dans les *Archives d'ophtalmologie* d'août 1900, p. 485, M. Lagrange parle de « brêche scléroticale » ce qui semble désigner une vraie perforation ; quelques lignes plus loin il n'est plus question que d'une « partie affaiblie de la sclérotique ».

Il va sans dire que nous ne voulons nullement critiquer les mots. M. Lagrange entend sans doute parfaitement ce qu'il veut dire, mais le lecteur ne peut savoir s'il faut obtenir un amincissement ou une perforation, ce qui est cependant capital à notre point de vue. Nous ne trouvons rien de plus précis dans les figures annexées à ce travail, pas plus que dans la description et les figures données à nouveau dans les *Annales d'oculistique* de février 1907.

C'est pourquoi, de plus en plus persuadés que la fistulisation de la sclérotique constitue la seule raison d'être de la résection sclérale, nous avons dû rechercher la situation à donner à l'incision et à l'excision du limbe, pour obtenir une résection de la sclérotique dans toute son épaisseur sur un point limité et favorable, c'est-à-dire une fistulette.

Nous avons dans ce but pratiqué des irido-sclérectomies sur 12 yeux cadavériques humains, au lieu d'élection, et en variant dans certaines limites le mode opératoire. Puis sur des coupes microscopiques nous avons vérifié le résultat anatomique de ces opérations et appris ainsi à distinguer entre les opérations indifférentes, les bonnes et les mauvaises ; ceci toujours en nous plaçant au point de vue de la fistulisation sclérale.

Les divers résultats opératoires que nous avons obtenus se rapportent à 3 types :

Type A. — L'incision est bien placée, elle n'est pas trop périphérique puisque la taille de la languette sclérale n'a pas mis à nu le corps ciliaire.

Mais l'*excision* n'a pas été faite assez près du bord transparent de la cornée, il reste un trop large liséré de limbe scléral blanc (1/2 millim. environ) attenant à la cornée, il n'y a pas

assez de perte de substance à la base du lambeau sclérocornéen. Il se formerait ici visiblement une cicatrice épaisse, presque sans amincissement du limbe et assurément sans fistule. Donc excision sclérale insuffisante parceque pas assez poussée vers le tissu transparent de la cornée ; type d'opération neutre, sans avantages, ni inconvénients particuliers relativement à l'iridectomie simple.

Type B. — *Incision* beaucoup trop périphérique (fig. 2), soit comme ponction et contre ponction, soit surtout comme lan-

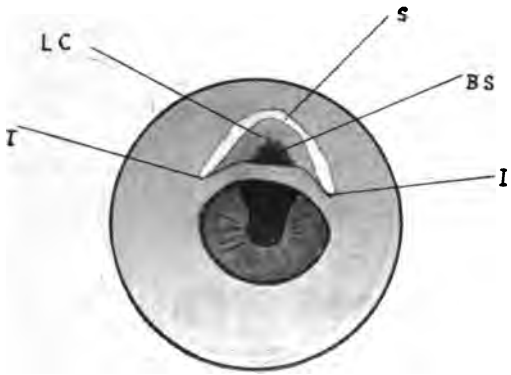

Figure I. — Résection trop périphérique, laissant 1 millimètre de liseré blanc scléral, adhérent.

guette sclérale, qui a été taillée trop obliquement et met le corps ciliaire à découvert.

Excision également trop périphérique, laissant un bon millimètre de liséré blanc attenant à la cornée. Malgré la largeur du biseau scléral excisé, il se serait apparemment formé ici une adhérence entre le blord scléral et le corps ciliaire, et, s'il y avait eu fistule, le corps ciliaire fut resté en tout cas exposé sous la conjonctive, résultat que l'on ne saurait chercher. Donc opération probablement dangereuse, parce que trop périphérique.

Type C. — *Incision* beaucoup moins périphérique que dans le type précédent ; ponction et contre-ponction à moins de 1 millimètre en arrière du limbe, taille de la languette sclérale ne mettant pas à nu le corps ciliaire. *Excision* probablement suffisante, ne laissant qu'un très étroit liséré blanc au bord de la cornée transparente, avec semble-t-il, assez de perte de substance vers la cornée pour permettre la formation d'une fistulette ; c'est du moins ce qui paraît probable d'après l'aspect des coupes de la région.

Type J. — *Ponction et contre-ponction* exactement au niveau de l'origine du bord transparent de la cornée (fig. 1); taille d'une languette sclérale peut être un peu trop oblique, c'est-à-dire amincissant la sclérotique un peu trop loin sur le corps ciliaire. Pour obtenir une *excision* franchement basilaire de cette languette sclérale, nous la saisissons elle-même avec les pinces et nous l'excisons au couteau de Grœfe vers sa base, c'est-à-dire tout contre le bord transparent de la cornée. Dans ces conditions il ne reste presque plus de tissu blanc atte-

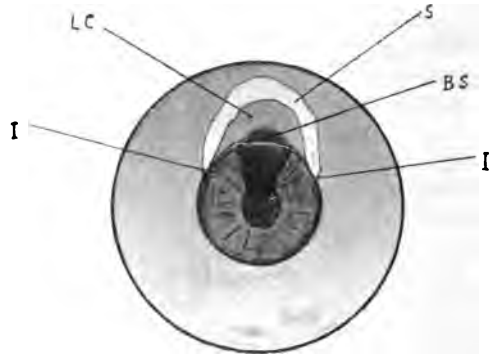

Figure 1. — Résection jusqu'au bord transparent de la cornée. Opération correcte.

nant à la cornée. On voit sur les coupes qu'il serait impossible à la lèvre antérieure de l'excision de rejoindre la lèvre postérieure; il y aurait sûrement fistule sous-conjonctivale.

En résumé nous croyons que pour obtenir ce résultat qui, nous ne craignons pas de le répéter est pour nous la raison d'être de la sclérectomie, il faut opérer de la façon suivante :

Ponction et contre-ponction au niveau du limbe, en tout cas à moins d'un millimètre en arrière de manière à ne pas être amené à reporter toute l'opération trop en arrière, vers le corps ciliaire.

Taille d'une languette sclérale supérieure qui ne devra guère dépasser 2 m/m 1/2 de hauteur totale. Excision de cette languette *à sa base cornéenne*, de préférence en la saisissant elle-même avec la pince et allant raser avec le couteau l'insertion limbiqué du lambeau conjonctival que l'on aura rabattu sur la cornée.

M. Morax. — Je vous présente les préparations d'un œil qui subit l'iridosclérectomie de Lagrange et qui peut, dans

une certaine mesure, compléter l'observation faite par M.Rochon-Duvignaud, sur le cadavre. L'observation en sera publiée ultérieurement ; qu'il me suffise de vous dire que l'intervention avait été tentée dans le but d'apporter un soulagement à une malade atteinte de glaucome aigu secondaire et refusant tout d'abord l'énucléation. Je ne fais pas un reproche à l'iridosclérectomie de n'avoir pas supprimé les symptômes douloureux et je ne vous montre ces préparations que parce que je les crois utile à l'étude d'une opération sur laquelle nous n'avons encore que des indications très vagues. Ces coupes ont été faites par M. Demicheri. Elles nous montrent très nettement la fistulisation sclérale et l'œdème sous-conjonctival, mais elles nous démontrent aussi que c'est au pincement de la racine de l'iris entre les lèvres de la plaie, qu'est due la persistance de la fistule. Je me garderai de conclure qu'il en est toujours ainsi, mais il est probable que l'étude des yeux opérés nous conduira à modifier nos idées sur bien des points.

J. Galezowski. — *Rétinite proliférante.* — La rétinite proliférante est une des affections du fond de l'œil la moins connue. Il reste beaucoup à dire sur son étiologie, son mode de développement, son évolution, son anatomie pathologique et ses formes. Il semble qu'on ait classé sous la même dénomination plusieurs affections fort différentes. Je crois, qu'en tous cas, on peut diviser les rétinites proliférantes en deux grandes classes: les rétinites proliférantes d'origine vasculaires et les rétinites proliférantes, sans modification apparente des vaisseaux, sans néoformations vasculaires. Peut-être même pourrait-on classer ces rétinites en deux classes d'après le siège de la lésion ; mais les examens histologiques sont encore trop rares pour que nous puissions être fixés d'une façon absolue sur les différences anatomiques qui existent entre ces deux formes.

Nous devons donc nous contenter de chercher à les distinguer l'une de l'autre par leurs caractères cliniques : dans la première forme, qui correspondrait à la rétinite proliférante typique, telle qu'elle a été décrite par Jaeger, Manz, Leber, il semblerait que la néo-membrane intéresse plus directement la rétine, qu'elle se forme en partie avec son tissu, qu'elle la pénètre plus intimement pour la désorganiser. Les vaisseaux rétiniens sont alors fortement altérés : de nombreuses hémorrhagies couvrent la rétine ; les vaisseaux rétiniens traversent souvent la membrane à la surface de

laquelle on peut voir aussi des vaisseaux néoformés. La seconde forme aurait pour type la rétinite syphilitique.

Liebreich, Leber ont observé au cours des manifestations oculaires de la syphilis des membranes néoformées siégeant sur la rétine au bord du nerf optique, ou le long des vaisseaux.

Meyer lui aussi, a décrit un cas de néo-membranes rétiniennes dans un œil ayant souffert d'irido-choroïdite syphilitique. Nagel rapporte une observation analogue où la cause était probablement la syphilis. Goldzieher a insisté sur cette différence qui existe entre les deux formes de rétinites proliférantes; pour lui, les proliférations rétiniennes syphilitiques sont tout à fait différentes de la rétinite proliférante: elles peuvent guérir sous l'action du traitement spécifique.

Mais nous manquons encore de données précises qui nous permettent de séparer l'une de l'autre ces deux formes.

Le cas que je rapporte ici rentre très nettement dans le deuxième type.

Le malade X..., âgé de 34 ans, ne présente aucun antécédent morbide, ni personnel, ni héréditaire. Il ne s'est jamais plaint d'aucun trouble visuel. Il a été soldat et se servit de son œil droit pour les tirs. Au mois de septembre 1908, il a été pris subitement d'une inflammation de son œil droit avec trouble de la vue. Il est mécanicien et malgré ce trouble il a continué son travail. La vue a encore diminué. On lui a alors prescrit un traitement spécifique et localement de l'atropine.

Quand je l'ai examiné pour la première fois il y a deux mois et demi, j'ai observé des synéchies postérieures à la partie inférieure du bord pupillaire. Le fond de l'œil se laissait très mal éclairer. Après avoir dilaté la pupille au maximum j'ai eu l'image ophtalmoscopique suivante : la papille n'est pas visible ; elle est cachée par un exsudat en forme de losange situé en avant d'elle à environ 1 mm. 1/2: ce losange de couleur blanc-grisâtre est brillant ; son grand axe est vertical;de son angle supérieur et de son angle inférieur partent des tractus très minces, filiformes, très nettement limités, saillants dans le vitré, qui se dirigent verticalement l'un en haut, l'autre en bas vers l'équateur de l'œil ; arrivés là, ils s'épanouissent en éventail et vont se fondre dans un large exsudat de même couleur qu'eux, occupant toute la zone équatoriale et rétino-ciliaire de la rétine. Cette zone est nettement limitée du côté postérieur; en avant on n'en voit pas les limites. Elle a la même couleur que l'exsudat partant de la papille; de même que celle-ci, elle ne semble pas présen-

ter de structure bien définie ; on ne voit aucun vaisseau à sa surface. Celle-ci est lisse et régulière.

Le reste de la rétine entre la papille et cet exsudat paraît complètement voilé.

On ne distingue aucun détail de la choroïde. Les vaisseaux rétiniens sont à peine visibles et encore, seulement à une petite distance de la papille. Ils disparaissent bientôt comme s'ils étaient cachés par un voile ; leur calibre paraît normal, mais leurs contours s'estompent rapidement et ils finissent par disparaître. A l'image droite on aperçoit de

FIGURE 1.

plus un prolongement de l'exsudat papillaire partant de l'angle interne du losange et proéminant dans le vitré et dirigé directement en avant; en outre, du côté interne du fond de l'œil, on aperçoit en avant de la rétine de légers exsudats gris-blanchâtre, qu'il est difficile de mettre au point avec l'ophtalmoscope et qui semblent rattachés à l'exsudat périphérique. Ils ne contiennent pas de vaisseaux.

L'acuité visuelle est très faible : ne compte pas les doigts. Le champ visuel est rétréci principalement du côté temporal.

J'ai soumis le malade à un traitement mixte : mercure et iodure et j'ai pu observer des modifications assez sensibles du fond de l'œil. L'exsudat péripapillaire a diminué de largeur. Actuellement, on peut voir les bords de la papille qui donnent l'image d'une névrite. Les vaisseaux sont beaucoup plus apparents qu'au début. Les exsudats verticaux sont réduits, surtout le supérieur, à un mince filament. Enfin, l'ex-

sudat périphérique a diminué considérablement d'épaisseur. Sa partie antérieure s'est même résorbée ; à sa place, on aperçoit une zone équatoriale de choroïdite (atrophie et pigmentation). V = 1/50.

L'œil gauche est sain.

J'ai eu l'occasion d'observer dernièrement un cas presque pareil à celui-ci. Chez une jeune femme atteinte d'irido-cyclite avec un double très considérable du vitré empêchant d'éclairer le fond de l'œil, j'ai pu voir à l'ophtalmoscope, lorsque le traitement mercuriel eût suffisamment éclairci le vitré, des foyers très nets de choroïdite et, en plus, des exsudats blanchâtres partant de la papille, paraissant légèrement saillants dans le vitré et suivant la direction des vaisseaux précédents et présentant le même aspect que ceux décrits dans l'observation. Mais dans ce cas, les exsudats étaient peu étendus ; ils s'arrêtaient environ à un diamètre papillaire de la papille. Chez cette femme, l'iritis était d'origine syphilitique.

Ces formes de rétinite ne peuvent être classées dans le chapitre de la rétinite proliférante devenue classique depuis la description de Manz, de Parent. Elles méritent de recevoir une dénomination spéciale : celle-ci devrait être basée sur l'anatomie pathologique; jusqu'à présent il n'existe pas d'examens histologiques de ces lésions, et je pense qu'on pourrait se baser sur le fait que les formes analogues à celle que j'ai présentée aujourd'hui succèdent à des inflammations aiguës pour les intituler : rétinites proliférantes aiguës par opposition aux formes consécutives aux hémorrhagies rétiniennes qui évoluent très lentement. Les premières s'améliorent sous l'action du traitement spécifique. Les secondes ne se laissent guère modifier par aucun traitement.

M. Félix Lagrange (de Bordeaux).—*De la sclérectomie simple dans le glaucome chronique simple.* — La question de savoir si dans le traitement du glaucome la sclérecto-iridectomie agit par la résection de la sclérotique ou par l'excision de l'iris me paraît résolue par les observations cliniques.

En dehors de toutes les raisons qui démontrent non seulement l'utilité, mais la nécessité de la cicatrice filtrante, et à côté des faits maintenant si nombreux où la sclérecto-iridectomie a donné des succès inattendus, il convient de rappeler les cas dans lesquels l'iridectomie ayant d'abord été faite sans résultat il a suffi d'ouvrir la plaie et de réséquer la sclérotique pour obtenir la filtration et l'abaissement de

la tension oculaire. J'en ai publié une observation en 1906 et dans le dernier numéro des *Annales d'oculistique* (juin 1908), Valude a fait connaître l'histoire très curieuse d'un confrère chez lequel il a pu comparer la valeur de l'iridectomie et de la sclérecto-iridectomie.

Il a opéré les deux yeux, le meilleur œil par l'iridectomie, le plus mauvais par la sclérecto-iridectomie; du côté iridectomisé, la tension ne s'abaissa pas et l'acuité continua à diminuer ; du côté sclérecto-iridectomisé la tension devint normale et l'acuité s'améliora beaucoup ; si bien que le malade demanda la sclérectomie dans l'œil seulement iridectomisé; cette sclérectomie fut faite et cet œil qui succombait malgré l'iridectomie se releva et augmenta beaucoup d'acuité après la sclérectomie et la filtration qui en fut la conséquence.

Il semblerait difficile d'apporter à la Société une démonstration meilleure de la valeur de la cicatrice filtrante, je crois cependant pouvoir lui fournir aujourd'hui une preuve encore plus complète et plus large; j'apporte six cas de sclérectomie simple pratiquée avec succès chez des glaucomateux.

Un jour que notre éminent collègue Abadie me disait : « Vous n'aurez démontré la valeur de votre sclérectomie que lorsque vous ferez la sclérectomie simple », je lui répondis que je n'oserais jamais faire cette opération, de peur d'avoir un enclavement de l'iris dans la plaie et tous les dangers du prolapsus. Je croyais la sclérectomie simple très dangereuse; je me trompais lourdement ; elle est facile et innocente *dans les cas de glaucome chronique simple.*

Si l'œil qu'on opère à une hypertension évidente T.+1/2, T.+1 (faible), il convient avant d'intervenir de faire descendre cette hypertension jusqu'à la normale par l'adrénaline, l'ésérine et la cocaïne ; l'administration abondante de ces trois collyres facilite d'ailleurs l'opération en faisant l'hémostase, en dégageant l'angle irien par la contraction de l'iris, en insensibilisant l'œil.

Je conseille de faire instiller chacun de ces collyres aux dose ordinaire, trois fois, de dix minutes en dix minutes, avant l'opération. Si, contre toute attente, l'instillation de ces collyres ne maintenait pas l'iris en place et s'il se produisait un prolapsus, la tentative de résection simple ne nuirait nullement au malade ; on terminerait l'opération par l'iridectomie.

Manuel opératoire. — Le Manuel opératoire que j'utilise est celui-là même que je décris pour les deux premiers temps de ma sclérecto-iridectomie ; j'incise la sclérotique aussi loin que possible de la cornée tout en restant bien dans

la chambre antérieure ; c'est-à-dire que je passe le couteau en avant de l'iris aussi près que possible de lui ; dans ce premier temps il n'est pas nécessaire de tailler un grand lambeau ; une incision de 4 m/m. peut suffire.

Après avoir fait la ponction et la contre-ponction, le fin couteau de de Graefe entame le tendon du muscle ciliaire,

FIGURE 1.

le sectionne et ouvre largement les espaces choroïdiens qui entrent ainsi en communication avec la chambre antérieure; après avoir sectionné le muscle ciliaire, le couteau suivant la ligne de la figure 1 coupe la sclérotique, puis s'engage sous la conjonctive dont il détache un large lambeau. Ce lambeau conjonctival étant soulevé avec de petites pinces, la plaie bâille et son bord antérieur est attiré en avant; d'un coup de ciseau on résèque dans ce bord antérieur un

lambeau de sclérotique large, à peu près, comme celui qui est compris entre les traits de la figure ; le lambeau conjonctival est ensuite rabattu sur la brèche scléroticale pour la recouvrir et la protéger.

Pour bien saisir la manière de faire cette résection, le lecteur peut se reporter à ce que nous avons écrit sur la sclérecto-iridectomie (1).

La cicatrice filtrante obtenue est la même que celle qui se produit par l'iridectomie et la sclérectomie combinées. Nous l'avons fait dessiner chez deux de nos malades (fig. 2 et 3).

FIGURE 2.

On remarquera que cette opération qui a pour but d'ouvrir largement la coque oculaire sans entamer l'iris n'est possible que si la chambre antérieure est profonde et s'il n'y a pas de soudure de Knies; si cette soudure existe la résection simple de la sclérotique peut encore se faire, seulement le couteau avant de s'engager dans le tendon du muscle ciliaire coupe la soudure de Knies elle-même, c'est-à-dire l'iris et il existe après l'opération une brèche assez semblable à celle que donne la dialyse du grand cercle irien. Nous avons fait plu-

(1) LAGRANGE. *De la sclérecto iridectomie dans le traitement du glaucome chronique.* (*Annales d'Oculistique*), février 1907)
Iridectomie et sclérectomie combinées. (*Archives d'ophtalmologie*, août 1906)

sieurs fois cette section sans le vouloir, en pratiquant la sclérecto-iridectomie ; cet accident n'a rien qui nous effraie et si cela nous arrivait dans le cas où nous ne voulons exécuter que la sclérectomie simple, nous pratiquerons cette sclérectomie et laisserons l'iris en place avec son ouverture au niveau du grand cercle ; cette ouverture n'a pas d'inconvénient parce qu'elle est masquée par la paupière supérieure.

Il faut bien se garder de confondre cette sclérectomie simple avec l'opération que recommande Bettremieux (2);

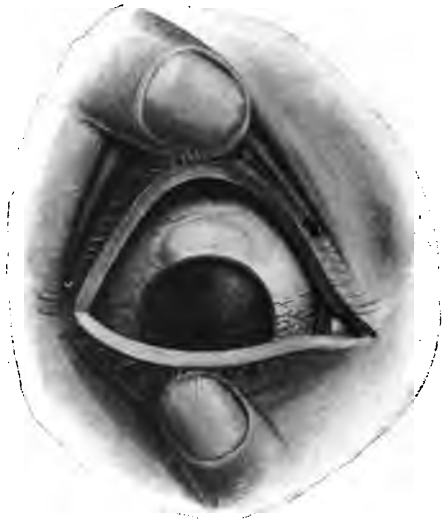

FIGURE 3.

notre confrère se contente d'amincir la sclérotique en en excisant les lames externes au niveau du canal de Schlemm ; nous pensons que cet amincissement est tout à fait insuffisant et même ne peut rien donner du tout car la cicatrice qui résulte de cette abrasion est peut-être mince, mais elle est certainement très dense et la filtration doit être très imparfaite ou nulle à son niveau. On voit des yeux staphylomateux dont la paroi du staphylome est très amincie et qui sont cependant très durs ; ce n'est pas une question d'épaisseur, c'est une question de densité.

(2) BETTREMIEUX. *La clinique ophtalmologique*, 1907, et Société française d'Ophtalmologie, 1908.

Dans tous les cas, quels que soient les résultats de l'opération recommandée par Bettremieux, la nôtre ne lui ressemble pas ; nous désirons enlever la sclérotique dans toute son épaisseur et faire à l'œil une véritable fistulette, car avec Rochon-Duvigneaud nous croyons que la cicatrice filtrante n'est autre chose qu'une fistulisation de l'œil ; cette fistule peut, d'ailleurs, n'être pas visible à l'œil nu et consister dans une ou plusieurs ouvertures microscopiques dont l'histologie nous montrera quelque jour la formation et la structure intimes.

Pour démontrer que la sclérectomie simple est possible, sans danger d'enclavement et qu'il en résulte une cicatrice filtrante, nous rapportons ici les observations suivantes :

Observation I. — Mme C..., 69 ans, arthritique héréditaire et très nerveuse, vient nous consulter au commencement de novembre 1907, pour son œil droit où, depuis plusieurs mois, elle éprouve les signes prodromiques du glaucome : cercles colorés, perte complète de la vue à certains moments, sensations intermittentes de brouillard. Nous prescrivons de la pilocarpine, des purgatifs, de l'iodure de potassium et l'usage abondant du lait. La situation s'aggrava et le 11 décembre 1907, la malade accepta l'intervention chirurgicale.

Son état est le suivant :

OD. + 1.75 :	V. = 1/2	T. + 1/2
OG. + 1.25 :	V. = 1	T. normale

Le champ visuel est un peu rétréci en haut et en dedans ; à droite la papille est légèrement excavée.

11 *décembre* 1907. — Sclérectomie simple après instillations répétées d'adrénaline, d'ésérine et de cocaïne. L'opération a lieu sans aucune difficulté ; l'iris reste parfaitement en place et la malade quitte la maison de santé huit jours après avec une chambre antérieure reformée et une fistulette sous-conjonctivale très petite avec soulèvement ampulliforme notable.

A la fin de janvier elle revient nous voir en parfait état : l'acuité égale 2/3 et la malade n'éprouve plus dans son œil droit les phénomènes qu'elle accusait avant l'intervention. La tension oculaire est normale.

Observation II. — M. E...., notaire, 45 ans, de Salles (Gironde), très nerveux, diabétique, sans antécédents arthritiques véritables autres que quelques névralgies disséminées, notamment une névralgie faciale ayant duré quelques mois.

Ce malade a commencé à ressentir des troubles dans son

œil gauche il y a deux ans ; il a consulté avant moi plusieurs oculistes qui ont diagnostiqué le glaucome chronique simple et proposé une intervention.

Le malade appelle particulièrement l'attention sur le rétrécissement de son champ visuel en bas et en dedans ; il signale aussi des accès de brouillard intermittents pendant lesquels ils souffre un peu de la tête du côté gauche ; il s'inquiète d'ailleurs beaucoup de son état.

Il vient nous voir pour la première fois en juin 1907, nous prescrivons sans résultat de la pilocarpine et un traitement général approprié. Le 9 janvier 1908, le malade est dans l'état suivant :

OD. : V. = 1 Tension normale.
OG. : V. = 2/3 Tension un peu augmentée ; T. + 1/2

Champ visuel normal à droite, à gauche rétréci surtout en dedans et en bas ; en dehors 50°, en dedans 10° ; en haut 25°, en bas 20°. Sens chromatique bon.

La sclérectomie simple est pratiquée le 9 janvier 1908, selon le manuel opératoire ordinaire, sans aucun incident notable.

L'ésérine est instillée, tous les jours deux fois, pendant huit jours, pendant le cours du traitement nous devons noter que le cinquième jour la pupille petite et ronde se déforma un peu dans le haut et nous fit redouter un enclavement ; en insistant sur l'ésérine tout s'arrangea. Le malade quitta la maison de santé le 18 janvier avec une chambre antérieure reformée et une cicatrice filtrante fonctionnant bien.

2 juillet 1908. — Près de six mois après l'opération nous avons revu ce malade, son champ visuel s'est agrandi d'environ 10° dans tous les sens. L'acuité égale 1 et le malade se déclare enchanté du résultat obtenu ; la cicatrice filtrante étroite est toujours bien visible.

Observation III. — Marie E., ménagère, 51 ans, pas de diathèse notable, a depuis son enfance de légères taies de la cornée ; depuis plusieurs années elle voit du côté droit des cercles colorés, éprouve quelques douleurs de tête. La malade n'est pas très gênée par la diminution de l'acuité car à cause des taies de la cornée cette acuité a toujours été médiocre, mais elle se déclare très incommodée par le rétrécissement du champ visuel.

Le traitement à la pilocarpine ne l'améliore pas.

18 mai 1908. — OD. + 2, V. = 1/4 : T. + 1 (faible) ; OG. + 3, V. = 1/3. Tension normale.

Il y a de chaque côté de l'astigmatisme irrégulier dû aux

taies de la cornée ; champ visuel à droite : 20° en dedans, 35° en dehors, 15° en haut, 15° en bas.

Excavation glaucomateuse. La chambre antérieure n'est pas très profonde et l'angle irido-cornéen relativement peu accessible.

Ce jour-là (18 mai 1908) la sclérectomie simple est pratiquée après forte cocaïnisation et ésérinisation ; le couteau de de Graefe en coupant le tendon du ciliaire rencontre l'iris poussé en avant (soudure de Knies) et lui fait une petite boutonnière ; par ailleurs l'opération s'exécute correctement et donne une cicatrice filtrante très régulière ; la chambre antérieure met assez longtemps à se reformer, elle n'est très évidente que le 1er juin. Les sensations un peu douloureuses de plénitude que la malade éprouvait disparaissent et le champ visuel s'agrandit un peu. Cette malade est de celles chez qui le prolapsus irien était à redouter à cause de l'hypertension très notable (T. + 1 (faible) ; peut-être la petite brèche faite dans le grand cercle de l'iris par le couteau nous a-t-elle préservés de cet accident en empêchant l'humeur aqueuse de s'accumuler derrière l'iris.

Observation IV. — M. F..., pharmacien à Brive, 57 ans, sans diathèses notables, mais ayant eu une vie assez agitée, avec beaucoup d'émotions et de surmenage, a ressenti il y a 11 ans les premiers symptômes du glaucome qui commencèrent à se manifester après une grande contrariété et s'affirmaient de préférence le matin après une mauvaise nuit. La vue diminua progressivement des deux côtés un peu plus vite à gauche qu'à droite.

Le malade suit un traitement depuis deux ans, époque à laquelle fut fait catégoriquement le diagnostic par un de nos collègues les plus distingués qui déconseilla toute intervention et prescrivit l'usage des myotiques, notamment le collyre huileux à l'ésérine.

Quand le malade vient nous voir pour la première fois à la fin d'avril 1908, il ne peut plus lire ni écrire depuis deux mois, son acuité est à droite de 1/15 avec — 3, à gauche de 1/100 non améliorable par les verres. Cet œil gauche est inutile, son champ visuel étant réduit à une petite lucarne externe ; à droite, le champ visuel est très étroit, de forme allongée dans le sens horizontal, forme commune chez les glaucomateux chroniques ; il a 12° en dedans, 60° en dehors, 12° en bas ; à son niveau le sens chromatique est assez bon. La tension est un peu élevée ; T. + 1/2.

11 mai 1908. — Sclérectomie simple à droite en présence du fils du malade, interne des hôpitaux de Paris. L'opéra-

tion se fait très régulièrement et il s'établit bientôt une très belle cicatrice filtrante. Le 19 mai, la chambre antérieure est reformée, le malade quitte la maison de santé avec une amélioration évidente de l'acuité visuelle et une cicatrice représentée sur la fig. 2 de ce travail.

Le 4 juillet 1908 nous constatons l'état suivant : OD. 0° 0,75 — 3 ; V. = 1/4 ; avec 0° + 0,75 + 2, le malade lit les caractères ordinaires d'un journal ; il a recommencé à faire sa correspondance.

Observation V. — Mme F., 72 ans, de Cognac, arthritique et nerveuse, remarque depuis longtemps les phénomènes ordinaires du glaucome à droite; non seulement l'acuité diminue, mais le champ visuel se rétrécit et la malade est très fatiguée par les brouillards intermittents qui se produisent dans son œil. Elle vient nous consulter en avril 1908 pour la première fois, nous faisons aisément le diagnostic de glaucome car la malade en présente tous les signes y compris le rétrécissement interne du champ visuel et l'excavation de la papille ; un traitement par les myotiques est institué.

Ce traitement améliore à peine la situation et encouragé par les excellents résultats de la sclérectomie simple, je la propose à la malade qui l'accepte. Le 20 mai 1908, cette opération est faite en présence de M. le Dr Bellot, médecin principal de la marine, sous-directeur à l'école de santé de Bordeaux ; ce jour-là l'état de la malade est le suivant : l'œil gauche est normal, à droite, V. = 1/15; T. + 1/2.

Champ visuel très rétréci en dedans et surtout en haut et en bas ; en dedans 30°, en dehors 60°, en haut 10°, en bas 10°. Excavation papillaire très évidente ; sans souffrir à proprement parler la malade éprouve à certains moments une grande pesanteur dans l'œil et autour de lui.

L'opération a lieu sans aucun incident ; la malade reste sous notre observation pendant 14 jours, mais dès le 6e jour nous constatons le rétablissement de la chambre antérieure et l'établissement d'une cicatrice filtrante parfaite ; cette cicatrice est représentée sur la fig. 3 de ce travail ; la malade insiste sur le bien-être qu'elle ressent, son acuité visuelle est meilleure et son œil bien détendu.

Le malade qui fait l'objet de notre observation 6 a été opéré trop récemment (27 juin 1908) pour que son observation puisse utilement être consignée ici ; tout chez lui comme chez les 5 autres s'est très bien passé et quand nous l'avons quitté le 6 juillet dernier sa chambre antérieure était

refaite. La publication de son observation gagnera à être retardée.

Nous reconnaissons d'ailleurs que les faits que nous publions aujourd'hui sont trop récents pour être pleinement démonstratifs sur la valeur définitive et sur la durée de la cicatrice filtrante ; nous les publions uniquement pour montrer que la résection simple de la sclérotique est possible et facile dans le glaucome chronique simple ; ces faits suffisent d'ailleurs à démontrer que la présence de la cicatrice filtrante retentit d'une façon très favorable sur l'acuité. Comment en serait-il autrement, puisque la tension tombe immédiatement à la normale ?

Les faits que je présente aujourd'hui à mes confrères sont donc suffisants pour démontrer la possibilité et même la facilité de la sclérectomie simple quand l'œil est peu ou pas tendu. C'est là aujourd'hui mon seul but ; pour terminer ma communication il me suffira, en manière de conclusion, de préciser les cas de glaucome chronique dans lesquels on devra faire tantôt la sclérecto-iridectomie, tantôt la sclérectomie simple.

On m'a reproché de trop schématiser mes opinions ; je reconnais que les schémas manquent de souplesse quand on veut faire entrer dans leur cadre toutes les variétés de la clinique, mais ils ont l'avantage d'être précis et dans le cas particulier ils répondent au grand besoin de clarté que j'ai dans l'esprit.

Donc, pour bien me faire comprendre, je dirai que dans le traitement du glaucome chronique les indications de l'intervention chirurgicale sont les suivantes : de la tension normale à T. + 1 faible, sclérectomie simple, après adrénalisation, ésérinisation et cocaïnisation attentives ; l'ésérine sera continuée jusqu'à la formation de la chambre antérieure ; de T. + 1 (faible) à T. + 3, sclérecto-iridectomie; en pareil cas l'excision de l'iris s'impose pour éviter l'enclavement ; mais cette excision irienne est de beaucoup ce qu'il y a de moins important dans l'opération ; l'établissement d'une cicatrice filtrante doit être avant tout le but du chirurgien désireux d'améliorer ou de guérir dans la mesure du possible un glaucomateux chronique.

M. Abadie. — Les tentatives chirurgicales faites en ces derniers temps pour combattre le glaucome reposent sur cette idée, qu'il faut faciliter la filtration des liquides intra-oculaires au dehors:

J'ai toujours soutenu par des arguments empruntés à la cli-

nique et au simple bon sens que cette filtration était bien hypothétique.

Otto Wiss (1) par des travaux de laboratoire bien conduits vient de démontrer qu'elle n'existe pas.

Ce qui est certain aussi, c'est que dans le glaucome, s'il y avait obstacle à la filtration des liquides de la chambre antérieure par l'espace de Fontana, ces liquides devraient s'accumuler en arrière de l'obstacle, et par conséquent la chambre antérieure devrait être plus profonde qu'à l'état normal. Or c'est le contraire qui a lieu.

Enfin, il n'est pas de clinicien qui n'ait constaté que des yeux glaucomateux opérés d'iridectomie avec des cicatrices, plates, régulières, invisibles, ont été ramenés définitivement à une tension normale, tandis que d'autres présentant des cicatrices cystoïdes dites filtrantes typiques, avaient conservé une surélévation de tension.

Valude a encore rapporté récemment un cas, où malgré une irido-sclérectomie faite aussi largement que possible avec une cicatrice aussi mince et aussi étendue qu'on pouvait la souhaiter l'œil opéré était resté hypertendu et glaucomateux.

Est-ce à dire que toutes ces tentatives de sclérectomie doivent être proscrites ?

Est-ce à dire que je récuse en bloc toutes les observations favorables produites par M. Lagrange au sujet de son irido-sclérectomie ou de sa sclérectomie simple ? Nullement.

Je dis simplement que si réellement la sclérectomie donne dans certains cas, (que l'expérience clinique de l'avenir aura à déterminer), de bons résultats, ce n'est pas parce qu'elle favorise l'écoulement des liquides intra-oculaires.

C'est pour tout autre raison, peut-être l'emplacement même de la section entre en jeu, peut-être une autre cause encore inconnue et mystérieuse, aussi mystérieuse que pour l'iridectomie.

Mais je n'hésite pas déclarer qu'à l'heure actuelle toutes ces tentatives thérapeutiques basées sur des idées fausses du glaucome ont des résultats navrants dans la pratique. En effet, cela provoque une tendance à faire de moins en moins l'iridectomie dans le glaucome, alors au contraire qu'on devrait la faire de plus en plus.

On fait l'iridectomie de moins en moins, parce qu'avec les myotiques on a un moyen d'éluder les difficultés, et la responsabilité de l'opération. Ce n'est pas là, la besogne digne d'un

(1) A propos d'un courant de l'humeur aqueuse. *Archives de Pfuger*, 1906, p. 602.

chirurgien sérieux et consciencieux ; c'est assurer sa tranquillité aux dépens de la sécurité et de l'avenir des malades.

Pour un dont la perte de la vue sera hâtée par une iridectomie malheureuse (forme maligne), il y en a cinquante qui la perdront sûrement et qu'on aurait sauvés si au lieu de temporiser avec les myotiques, on avait fait en temps et lieu une bonne iridectomie.

Les glaucomes aigus, les glaucomes subaigus à forme inflammatoire sont hors de discussion. Tout le monde reconnaît qu'ils sont justiciables de l'iridectomie et personne ne songe à leur appliquer la sclérectomie, ce serait pourtant le cas puisque c'est alors que la tension est très élevée et que par conséquent la prétendue filtration des liquides devrait surtout être favorisée. Objection écrasante pour les partisans du glaucome par défaut de filtration.

Restent les formes de glaucomes chroniques dits simples qu'on peut diviser en deux grandes variétés, bien que les lignes de démarcation qui les séparent ne soient pas toujours nettement tranchées.

1° Celles où malgré l'absence de tout symptôme inflammatoire la tension intra-oculaire est manifestement surélevée.

2° Celles au contraire où l'augmentation est si minime qu'il est impossible de l'apprécier et de faire le diagnostic de glaucome, sans explorer le fond de l'œil et le champ visuel.

Eh bien, ce que j'affirme d'après les résultats de ma longue pratique, de mon observation très éveillée sur ce point particulier de pratique, c'est que dans la première forme il y a toujours avantage à pratiquer la simple iridectomie qui ramène souvent la tension à la normale et à une action curative définitive.

Et chose remarquable qu'il faut bien mettre en relief, c'est précisément dans ces formes que l'emploi des myotiques est un leurre. Ils ne font que ralentir dans une faible mesure la marcheprogressive de la maladie, ils font perdre un temps précieux, et acheminent un peu plus lentement à la cécité un malade qu'aurait pu guérir par l'iridectomie.

Dans les formes de glaucome chronique simple au contraire où l'excès de tension est si faible qu'il est impossible de la différencier de la normale, c'est autre chose.

Ici cela est vrai, nous ne pouvons plus guère compter sur l'iridectomie, mais par contre, coïncidence heureuse, l'action des myotiques est réellement puissante, et j'ai nombre de malades traités par la pilocarpine au centième 3 fois par jour qui se maintiennent depuis des années avec une bonne acuité visuelle et un bon champ visuel. Comme d'autre part ce sont

des gens âgés, il y a alors réellement lieu de se demander dans ces cas-là si une intervention chirurgicale avec les aléas qu'elle comporte est préférable à cette temporisation armée.

Il faudrait au moins exiger alors que cette intervention eût un grand caractère d'innocuité et de sécurité.

Dès lors, qu'elle règle adopter dans le traitement du glaucome. Elle est simple à mon avis et pourtant depuis quelque temps rarement suivie.

Dans les formes aiguës, subaiguës, inflammatoires, à crises intermittentes, l'iridectomie. Dans les glaucomes chroniques simples à tension presque impossible à différentier de la normale,la pilocarpine au centième en instillations 3 fois par jour à l'intérieur le sulfate de quinine et les préparations de valériane.

Est-ce à dire que la sclérectomie de Lagrange doit être absolument rejetée ? Non. Pourquoi ne pas la réserver aux quelques cas à forme obscure, mal définie, maligne, ou malgré une iridectomie bien exécutée, la tension itra-oculaire au bout de quelques jours s'élève à nouveau. C'est dans ces cas-là que venant après une iridectomie inutile, elle pourra réellement faire preuve d'une influence curative spéciale à elle.

M. Lagrande nous invite aujourd'hui à la pratiquer systématiquement et de propos délibéré dans les cas de glaucome chronique simple à tension presque normale, alors que les myotiques réussissent bien, alors que le malade possède encore un champ visuel presque normal, une acuité centrale égale à 2/3.

A l'appui de son dire, M. Lagrange nous communique ce soir des faits impressionnants. S'ils se confirment, si réellement dans ces cas de glaucome chronique simple à faible tension, la sclérectomie qu'il propose est simple, facile, sans danger et efficace, je proclamerai que M. Lagrange aura fait faire un pas important à la thérapeutique oculaire.

En attendant, n'oublions pas le cas du malheureux Javal, je le cite parce qu'il a publié lui-même son observation pour servir à l'instruction de ses confrères.

Après avoir conservé pendant treize ans une acuité visuelle = 2/3 grâce aux myotiques avec un œil atteint de glaucome chronique simple, il eut la malheureuse inspiration de se faire opérer. Non seulement il perdit la vue, mais il éprouva des souffrances atroces qui ne furent calmées que par la section du sympathique cervical du côté opéré.

MM. Rochon Duvigneaud. — Du moment que nous cherchons par la sclérectomie à obtenir une fistulisation sclérale, peu importent l'anatomie et la physiologie normale de la région.

L'opération ne saurait améliorer les fonctions du canal de Schlemm. A la fonction physiologique parfaite et complexe, mais devenue insuffisante dans les cas de glaucome, elle substitue une fonction artificielle, beaucoup plus simple, plus grossière, plus solide peut-être. A la résorption de l'humeur aqueuse à travers des endothélium elle substitue son écoulement à travers un pertuis. Les théories de l'excrétion normale de l'humeur aqueuse n'ont donc rien à voir avec l'idée directrice de la sclérectomie.

A ce propos je suis heureux de voir que M. Lagrange paraît avoir définitivement abandonné l'idée nébuleuse de de Wecker d'une filtration à travers une cicatrice continue (telle que celle de l'iridectomie, de la sclérotomie antérieure). Comme nous l'avans fait nous-même dès le premier jour de la sclérectomie, il ne parle plus que de fistulisation, d'écoulement à travers un pertuis sclérotical. Désormais il n'y aura plus d'équivoque à ce sujet, et, sachant nettement ce que l'on veut faire — une fistulette — on arrivera à le faire à coup-sûr.

M. Morax. — A l'appui des faits que M. Lagrange vient de citer, je relaterai l'observation d'une malade opérée il y a trois mois à l'hôpital Lariboisière. Il s'agissait d'un glaucome aigu bilatéral. La malade avait subi il y a un an aux Quinze-Vingts une iridectomie antiglaucomateuse bilatérale pour des accidents glaucomateux aigus. L'iridectomie pratiquée par M. Chevallereau avait été parfaite dans son exécution et dans ses résultats. Ceux-ci se maintinrent pendant un an, mais trois semaines avant son entrée la malade eut une poussée suraiguë d'hypertension avec perte complète de la vision. Le colobome opératoire étant très large, je pratiquai une sclérectomie simple dans les deux yeux. L'effet sur la tension fut parfait et la perception visuelle s'est rétablie progressivement tout en restant néanmoins très basse par suite du temps écoulé entre le début de la poussée glaucomateuse et le moment où la malade est venue réclamer nos soins.

M. Lagrange, nous montre un schéma sur lequel il indique la section du tendon du muscle ciliaire comme étant un des desiderata de la sclérectomie. L'étude que j'ai pu faire de la kératotomie ou de la sclérotomie sur des yeux ayant subi l'extraction du cristallin m'a prouvé combien nos incisions sont plus antérieures que nous ne le supposons et combien il est difficile de réaliser une incision aussi postérieure que le réclame notre confrère.

Il est indispensable d'avoir des documents véritables pour juger de l'effet de notre sclérectomie car je ne crois pas

que nos schémas se rapprochent beaucoup de la réalité.

M. Lagrange. — M. Abadie dit quelque chose qui me surprend beaucoup lorsqu'il nie la filtration des liquides au niveau de la chambre antérieure ; comment peut-on comprendre que les humeurs de l'œil qui nourrissent les milieux transparents et circulent d'arrière en avant dans le globe ne trouvent d'issue nulle part ; l'existence de la filtration au niveau du canal de Schlemm ne peut être mise en doute et par elle d'ailleurs on s'explique très bien ce qui se passe dans l'œil glaucomateux.

Le liquide ne s'accumule pas seulement dans la chambre antérieure, mais en arrière du cristallin dans les espaces supra-choroïdaux et si la chambre antérieure ne devient pas plus profonde, c'est que le cristallin est poussé d'arrière en avant par les liquides qui s'accumulent derrière lui.

Pour démontrer l'inutilité de la cicatrice filtrante, M. Abadie cite les cas de glaucome guéri avec une cicatrice plate, je répondrai que pour qu'une cicatrice soit filtrante il n'est pas nécessaire qu'elle soit cystoïde et qu'on voie une fistule à son niveau ; il suffit que l'opérateur ait constitué de nouveaux pertuis microscopiques faisant communiquer mieux qu'avant l'opération la chambre antérieure avec les espaces sous-conjonctivaux ; la simple iridectomie donne quelquefois dans le glaucome avec forte hypertension la cicatrice filtrante aussi bien d'ailleurs que la sclérectomie suivie de massage ; ces opérations entraînent la formation d'une cicatrice plate très utile précisément parce qu'à son niveau se fait un peu de filtration.

Notre confrère cite des cas dans lesquels l'œil est dur malgré une cicatrice cystoïde évidente, je répondrai que l'œil est dur parce que la cicatrice est mauvaise, parce qu'elle contient un angle de l'iris et qu'il résulte de cet enclavement d'incessantes poussées glaucomateuses et de l'irido-choroïdite. C'est probablement pour un motif analogue que le malade dont a parlé récemment M. Valude avait de l'hypertension malgré une large résection sclérale ; il était sorti du vitré au niveau de la brèche; le corps vitré qui, en somme,est un tissu a bien pu s'étrangler et gêner la filtration ; il a pu se produire également des phénomènes inflammatoires.

Je désire instamment que dans la cicatrice filtrante que je préconise il n'y ait ni corps vitré, ni iris.

Je remercie d'ailleurs M. Abadie de ce qu'il a dit au sujet de la valeur de la résection sclérale ; nous ne sommes pas d'accord sur la théorie, mais nous sommes bien près de nous entendre sur la pratique et il me permettra de lui dire

que j'éprouve une grande satisfaction à la pensée qu'il accepte, en somme et dans l'ensemble, l'opération que je préconise. L'opinion d'un clinicien tel que lui a pour moi un prix inestimable.

A M. Rochon-Duvigneaud je ne dirai rien sinon que nous sommes d'accord sur tous les points et que je le remercie d'apporter à l'étude de la sclérecto-iridectomie son concours si précieux ; le travail qu'il donne ce soir à la Société nous aidera à régler minutieusement les détails de cette opération.

A M. Morax je dirai que l'examen microscopique qu'il nous fait connaître ne pourra guère servir à nous expliquer la formation de la cicatrice filtrante dans la sclérecto-iridectomie puisque précisément dans son cas il y avait enclavement de l'iris ; il serait bien désirable de pouvoir étudier un œil dans lequel aurait été fait avec succès une sclérecto-iridectomie régulière ; en attendant cette fortune, il faudra nous contenter des renseignements que donne l'expérimentation sur les animaux ; j'examine en ce moment des yeux de chiens et de lapins dont l'étude très intéressante ne tardera pas à être publiée.

Je dirai encore à M. Morax que dans le glaucome chronique simple, la chambre antérieure est libre; il n'y a pas de soudure de Kniess et par conséquent il n'est pas difficile avec le couteau d'aller sectionner le ciliaire ainsi que l'indique la fig. 1 de ma communication.

Le Président nomme une commission :

1° Pour une place de membre correspondant national :

MM. Terrien, Polack, Chaillous, rapporteur;

2° Pour une place de membre titulaire : MM. Abadie, Leri, Rochon-Duvigneaud, rapporteur.

M. le Dr Frugiuele est élu membre correspondant étranger.

LIVRES NOUVEAUX

Histoire de l'ophtalmologie à Bordeaux, par A. Chabé. Thèse Bordeaux, 1908. — Peu à peu l'histoire de l'ophtalmologie française arrivera à être complète. Suivant en cela les recherches commencées par Pansier et par Truc, M. Chabé a réuni le plus de documents possible sur l'histoire de l'ophtalmologie à Bordeaux. Malgré les grandes difficultés

qu'ont dû présenter ces recherches, il est parvenu à écrire une histoire très détaillée et très intéressante des ophtalmologistes qui se sont succédé à Bordeaux depuis le ve siècle jusqu'à nos jours. J. G.

Conditions d'aptitude physique relatives à l'appareil de la vision exigées dans l'armée française et dans les armées étrangères, par les Drs Coullaud et Ginestous (*Bulletin médical*, 22-29 avril 1908). — Les auteurs ont eu l'idée de comparer les conditions d'aptitude physique concernant le recrutement dans les différentes armées. Au point de vue de l'acuité visuelle les différents règlements ne présentent que peu de différences. La limite généralement adoptée est de 1/2 du meilleur œil.

Le port des verres est admis dans presque toutes les armées, mais alors qu'en France on ne doit corriger les amétropies que par des verres sphériques, en Allemagne les règlements prescrivent la correction de tous les vices de réfraction avec des verres appropriés. En Suisse et en Suède la correction de l'astigmatisme est formellement autorisée. Dans les autres pays l'usage des verres cylindriques est interdit. Coullaud et Ginestous pensent, avec raison, que la correction de l'astigmatisme par des verres cylindriques devrait être autorisée dans les limites où elle est susceptible de relever l'acuité visuelle jusqu'au degré exigé par le règlement. J. G.

Die augenärtzliche Tatigkeit der Sanitätsoffiziers, von Dr Wiedmann. Chez Bergmann, à Wiesbaden. — L'auteur a voulu décrire la technique de l'examen avec une critique des anomalies de la vision au point de vue de l'aptitude au service militaire. Il s'occupe aussi des maladies oculaires qui surviennent spécialement pendant la durée du service, et de leur influence professionnelle.

Ce petit volume présente un intérêt particulier parce qu'il donne les différentes conditions d'aptitude aux diverses fonctions de l'armée et de la marine, basées sur les données les plus récentes de l'expérience et de la science.

L'ouvrage peut aussi être utile aux médecins oculistes des chemins de fer.

De Lantsheeret.

Le Gérant : Félix Alcan.

Paris. — Imprimerie A. Davy, 52, rue Madame. — *Téléphone*.

IMCOMPATIBILITÉS MÉDICAMENTEUSES

DANGERS DE L'EMPLOI SIMULTANÉ DES COMPOSÉS IODIQUES ET DES SELS DE MERCURE

PAR

Le Dr A. YVERT,
chirurgien à Dijon.

MES CHERS COLLÈGUES,

J'avais, depuis bien longtemps déjà, l'intention de vous entretenir des considérations thérapeutiques médico-chirurgicales, qui répondent au titre de cette communication ; sans jamais pouvoir, jusqu'à présent, trouver le moment de vous faire part de mon expérience personnelle et de celle des autres, sur ce point d'une haute impoprtance pratique, comme vous allez en juger par vous-mêmes. Car, assurément, pour qui n'est pas prévenu des inconvénients inhérents à la combinaison en question, il peut en résulter bien des déboires, bien des ennuis, de graves responsabilités, sinon par ce temps de vulgarisation médicale à outrance, des poursuites en dommages-intérêts.

Un exemple, entre tous, suffira, tout d'abord, à vous mettre parfaitement au courant du sujet que je me propose de traiter devant vous. Je l'emprunterai à l'oculistique, spécialité dans laquelle ce genre de complications se rencontre le plus communément.

Vous connaissez tous, certainement par expérience, pour en avoir rencontré de nombreux cas dans votre clientèle, ces conjonctivites phlycténulaires, ces kératites superficielles, sans la moindre gravité apparente, qui sont monnaie courante en pathologie infantile, et que chacun, sans avoir recours aux spécialistes, traite couramment par les insufflations de calomel, par la pommade à l'oxyde jaune, agents véritablement merveilleux

(1) Communication à la Société des Sciences médicales de la Côte-d'Or, séance du 5 juin 1908.

en pareille circonstance. Le remède est bien simple, et la guérison rapide la règle absolue. Tout paraît aller pour le mieux dans le meilleur des mondes.

Mais, et voilà où l'auteur s'embarrasse : parfois, dans certaines conditions inexplicables en apparence, au lieu du bien-être sur lequel on comptait, au lieu de la disparition des phlyctènes, des ulcérations légères de la cornée, qu'on se croyait en droit d'escompter, c'est précisément l'inverse qui se produit ; tout va de mal en pis. La conjonctive s'injecte énormément, la rougeur devient de plus en plus prononcée, souvent même un chémosis très accentué ne tarde pas à apparaître, avec en plus de larges ulcères cornéens, et des douleurs péri-orbitaires excessivement violentes. La situation de l'enfant, au lieu de s'améliorer comme d'habitude, de marcher normalement, régulièrement, vers la guérison, s'aggrave très sérieusement ; et cela dans l'espace seulement de quelques heures. Grand émoi, naturellement pour la famille, qui demande à son médecin la raison d'être de cette complication ; immense embarras, le plus souvent pour le pauvre confrère, qui, non prévenu de la possibilité du fait, cherche en vain l'explication d'une pareille anomalie.

C'est précisément, pour avoir été appelé, plusieurs fois, à donner mon avis, dans ces conditions, que j'ai voulu vous mettre en garde contre ces à-coups si malencontreux, si nuisibles également à la considération du praticien pris au dépourvu.

Eh bien ! Messieurs, ces accidents, sachez-le, retenez-le pour l'avenir, sont toujours, constamment, sans exception aucune, dans ces circonstances parfaitement définies, la conséquence d'une combinaison, au niveau de la conjonctive et de la cornée, du sel de mercure que vous avez fort judicieusement d'ailleurs, recommandé, avec un autre agent chimique, au sujet duquel vous avez, par contre, malheureusement, oublié, négligé de prendre des renseignements. Cet agent chimique, cause

de tout le mal, n'est autre que l'iode, introduit dans l'économie de votre petit malade, sous une forme quelconque : iodure de potassium, sirop d'iodure de fer, sirop iodo-tannique, que sais-je ? quand on songe aux variétés innombrables couramment répandues aujourd'hui dans le monde, et dont les plus ignorants même usent à profusion, à l'insu de leur médecin, sans la moindre prescription réglementaire.

Aussi bien, et c'est là où j'en voulais venir, mes chers Collègues, ne manquez jamais, jamais, sous aucun prétexte, quand vous recommanderez ces applications aussi anodines en général qu'efficaces, qui ont noms calomel, oxyde de mercure, de toujours, constamment, vous renseigner à l'avance, sur la question de savoir : si, oui ou non, votre jeune client absorbe, sous un prétexte quelconque, une des multiples préparations iodiques actuellement utilisées à pleines mains par le grand public. Et, dans l'affirmative, renoncez, sans la moindre hésitation aux sels de mercure, même aux doses les plus minimes, les moins dangereuses en apparence.

Que se passe-t-il, en effet, dans ces conditions ? La chose la plus simple, comme vous allez voir. L'iode, répandu dans tout l'organisme du petit malade, à la suite et comme conséquence de l'absorption des sirops que lui font ingurgiter ses parents, s'élimine par les larmes, pour le même motif et pour les mêmes raisons que par les autres glandes de l'économie, à l'état d'iodure alcalin. Or, du contact de cet iodure et du mercure, résulte la formation, en premier lieu, d'un iodure mercureux ; lequel, en présence d'un excès d'iodure, ne tarde pas à se décomposer en mercure réduit et en iodure mercurique, sel extrêmement caustique, bien capable, assurément, de produire, *ipso facto*, les graves lésions kérato-conjonctivales, auxquelles je faisais allusion il n'y a qu'un instant.

Notez bien, je vous en prie, que cette explication chimique n'est pas de moi ; je l'emprunte à l'autorité la

plus compétente en pareille matière, à un maître indiscuté et indiscutable, au professeur de pharmacologie de l'Université de Paris, à M. Pouchet, qui, dans son remarquable traité sur « l'Iode et les Iodures », paru en 1906, consacre à l'*Incompatibilité des Iodures alcalins et des composés mercuriels*, le paragraphe suivant :

« Dans certains cas, des accidents graves ont suivi l'emploi simultané des iodures alcalins et des composés mercuriels. L'iode, en effet, s'élimine en proportion notable par la salive, la sueur et les larmes, sous forme d'iodures alcalins. De là, certaines complications d'ophtalmie plus ou moins violente, et même, dans un cas la perte de l'œil, relevées chez des malades auxquels on pratiquait des insufflations de poudre de calomel, alors qu'ils étaient soumis, en même temps, à un traitement général ioduré.

« L'iodure mercureux, qui prend naissance, dans ces conditions, au contact du calomel avec l'iodure en question, est, il est vrai, peu irritant par lui-même ; mais, en présence d'un excès d'iodure alcalin, il ne tarde pas à se décomposer en mercure réduit et en iodure mercurique extrêmement caustique.

« La même explication absolument convient parfaitement, d'ailleurs, aux irritations, du côté des téguments, chez des sujets soumis simultanément aux frictions mercurielles et à l'administration à l'intérieur d'une potion à l'iodure. »

Plus de doute donc, à ce propos : il est, dores et déjà, bel et bien démontré que c'est l'iodure mercurique, à l'état naissant, qu'on doit considérer désormais comme la cause primitive des accidents en question.

Ces notions, d'ailleurs, ne datent pas d'aujourd'hui ; et il y a certes bien longtemps déjà que les cliniciens avaient attiré l'attention sur ce point.

Attendu que dans l'article « Calomel » du dictionnaire Encyclopédique des Sciences médicales de Dechambre, publié en 1867, on signalait très nettement les

dangers de l'association du calomel et de l'iodure dans le traitement de la syphilis oculaire. L'auteur y cite même une intéressante observation de M. Sulzer qui signala des accidents très douloureux chez une spécifique, à laquelle il avait insufflé du calomel en poudre sur la conjonctive ; alors que la malade avait déclaré ne pas prendre d'iodure. Mais, après une enquête plus approfondie, notre confrère apprit que sa cliente usait journellement de sirop iodo-tannique. En somme, cette parfaite connaissance des accidents inhérents à la combinaison des iodures et des sels de mercure est un fait acquis depuis longtemps ; le grand tort, à notre avis, est de n'y avoir pas assez insisté, et de n'en avoir pas fait un chapitre spécial dans les traités, aussi bien ophtalmologiques que thérapeutiques.

La meilleure preuve, au reste, que ces notions sont loin encore d'être, même à l'aube du xxe siècle, très répandues, très connues, dans tous les cas couramment appliquées, se trouve dans la récente communication faite par notre distingué confrère, M. le Dr Greef, à la *Société ophtalmologique de Berlin* et reproduite dans le n° 4 de la *Deutsche Médizinal Zeitung* de 1906.

Sous la rubrique « Dangers de l'administration simultanée de l'iodure de potassium à l'intérieur et du calomel en applications topiques », l'auteur rapporte le fait d'un cas de cautérisation grave de la conjonctive, survenue chez un malade auquel on faisait prendre de l'iodure de potassium à l'intérieur, en même temps qu'on lui faisait dans les yeux des insufflations de poudre de calomel.

Il admet, lui aussi, comme cause de tout le mal, la formation, *loco dolenti*, d'un bi-iodure mercurique extrêmement caustique.

La question me semble donc absolument jugée maintenant, en ce qui concerne le globe de l'œil, sans qu'il soit besoin d'y insister davantage.

Il nous reste à envisager le problème d'une façon plus générale, et à démontrer que ces notions, tout d'abord limitées à la seule ophtalmologie où, force est d'en convenir, elles ont plus que partout d'ailleurs leur raison d'être, où les complications en question se présentent avec leur maximum de fréquence ; que ces notions, dis-je, n'ont pas tardé à trouver leur application dans une autre spécialité, celle des maladies des voies génito-urinaires, et qu'on vient même tout récemment de les utiliser fort avantageusement comme moyen de traitement contre la tuberculose.

Nous lisons, en effet, dans un travail fort intéressant à ce point de vue, de M. André, agrégé, chargé de la clinique des voies urinaires de la Faculté de médecine de Nancy, travail ayant pour titre : « Sur une incompatibilité de l'oxycyanure de mercure », publié dans la *Revue médicale de l'Est*, et reproduit dans le numéro de juillet 1907, de la *Revue pratique des maladies des organes génito-urinaires*, deux observations qui donnent sérieusement à réfléchir.

Notre distingué confrère ayant eu recours, concomitamment avec l'administration à l'intérieur d'une solution d'iodure de potassium, aux injections dans l'urèthre ou la vessie d'oxycyanure de mercure, ne fut pas peu étonné de voir survenir une violente cystite, avec hématuries, mictions fréquentes et très douloureuses.

Au fait, en y réfléchissant bien, il ne tarda pas à trouver le pourquoi de ces poussées si évidemment en corrélation la plus intime avec les susdites injections mercurielles ; il se passait, bien certainement, au contact de la vessie, entre l'iodure et l'oxycyanure, ce que nous avons vu tout à l'heure se produire sur la conjonctive, entre le même iodure et la poudre de calomel, à savoir une double décomposition et la formation sur place d'un bi-iodure mercurique à l'état naissant extrêmement caustique et irritant. La meilleure preuve en fut que tous ces accidents disparurent comme par en-

chantement, par la suppression pure et simple des injections justement incriminées.

Un autre exemple, non moins remarquable, non moins probant des dangers de ces combinaisons de l'oxycyanure de mercure, nous est fourni pa rle cas aussi curieux, relaté par M. le Dr Leclerc-Daudoy, dans le n° 5 du 1er mars 1908 de *La Policlinique de Bruxelles*.

Cette observation a trait à un blennorrhagique qui, en traitement auprès du Dr Coppez pour une affection de l'œil, prenait à l'intérieur de l'iodure de sodium, et eut la malencontreuse idée de traiter sa blennorrhagie par un lavage de 200 gr. d'oxycyanure de mercure à 1/4.000. Mal lui en prit, car presque aussitôt après, survinrent des accidents caractérisés par de violentes douleurs dans le canal, un catarrhe intense de la vessie, des urines troubles, de la dysurie, des spasmes, des envies fréquentes de la miction ; tous symptômes d'une poussée inflammatoire des plus prononcées, des premières voies génito-urinaires.

Or, pas de doute pour notre confrère, qu'on ait eu, cette fois encore, affaire à une combinaison de l'iodure et du sel de mercure, avec formation toujours de biiodure mercurique irritant et caustique de premier ordre.

Un vieux dicton prétend, à tort ou à raison, que toujours à côté du mal se trouve le remède ; cette formule, dans le cas présent, va trouver, comme on le verra bientôt, sa raison d'être, à la condition seulement de la traduire de la façon suivante : si les combinaisons, auxquelles nous faisons allusion en ce moment, présentent de graves inconvénients, elles ne vont pas toutefois sans offrir certains avantages.

On ne devait pas tarder, en effet, de mettre à profit la production sur place de cet agent caustique par excellence, comme mode de traitement des tuberculoses locales.

Nous trouvons, à ce propos, le curieux procédé sui-

vant de : « Traitement de la tuberculose des muqueuses par l'emploi du calomel associé à l'iodure de potassium », préconisé par M. Hollander, à la *Société de Médecine Berlinoise*, dans sa séance du 16 mai 1906 :

« Des divers agents chimiques, celui qui a donné jusqu'à présent les meilleurs résultats, en particulier dans les tuberculoses vésicale, buccale et laryngée, c'est l'iodure de mercure à l'état naissant.

« On l'obtient en faisant absorber au malade, un quart d'heure avant l'application du traitement local, une cuillerée à soupe d'une solution à 5 % d'iodure de potassium ; puis on applique sur les lésions du calomel en poudre, à l'aide d'un tampon laissé à demeure, ou par insufflation ou en émulsion huileuse, suivant les cas.

« L'iodure, éliminé au niveau de la muqueuse, se combine au calomel pour donner naissance à de l'iodure de mercure, dont l'action sur les produits tuberculeux serait on ne peut plus énergique. »

Ce à quoi, notre collègue en ophtalmologie, M. le professeur Hirschberg, de répliquer : que lui aussi a obtenu d'excellents résultats dans le traitement des kérato-conjonctivites tuberculeuses, par l'emploi de la médication au calomel et à l'iodure de potassium associés.

Quelques mois après, au *Congrès de l'Association Française d'Urologie* en 1906, M. Frank revenait sur cette question et proposait un intéressant moyen de traiter les lésions tuberculeuses de la vessie.

Son procédé consiste à introduire dans cette dernière un mélange de calomel et d'huile dans la proportion de 20 %, en même temps qu'il administre à l'intérieur une solution d'iodure de potassium.

Aussitôt après l'injection intra-vésicale, le malade se plaint de douleurs au niveau des points infectés par la tuberculose.

Notre confrère aurait déjà, affirme-t-il, ainsi obtenu d'excellents résultats de ce mode de traitement qui agi-

rait principalement par la formation, à l'intérieur de la vessie, d'iodure de mercure, agent antiseptique des plus actifs.

Voilà, je pense, des considérations et des constatations qui ne manquent pas d'importance ; qui méritaient, je l'espère, de fixer sérieusement toute votre attention, et qui me feront pardonner, mes chers collègues, j'en ai la conviction, les longs, les trops longs détails peut-être, dans lesquels j'ai cru devoir entrer à ce sujet, tout d'actualité et absolument à l'ordre du jour.

Au total, et en résumé, deux choses surtout à retenir de cet exposé clinique :

a) La première, c'est qu'il ne faut jamais, sauf dans un but thérapeutique bien net et bien précis, prescrire simultanément les iodures à l'intérieur, sous quelque forme que ce soit, et les sels de mercure en applications locales. Sous ce rapport, la poudre de calomel en ophtalmologie ; l'oxycianure de mercure, pour les voies génito-urinaires, semblent, jusqu'à plus ample informé, les grands coupables tout particulièrement incriminés.

b) La seconde, c'est que, si ces combinaisons sont éminemment dangereuses, quand on ne cherche pas à les produire, elles deviennent, par contre, parfaitement susceptibles, utilisées de propos délibéré, de fournir d'excellents résultats pour le traitement de certaines tuberculoses locales, de la cornée, de la conjonctive, de la vessie plus spécialement.

A l'avenir de prononcer en dernier ressort sur ce point.

Quant à nous, personnellement, nous ne croyons ni avoir trop abusé de vos précieux instants, ni avoir perdu notre temps et notre peine, en tâchant de vous tenir au courant de ces observations cliniques et de ces recherches thérapeutiques nouvelles, du plus haut intérêt.

DU TRAUMATISME
DANS LA KÉRATITE INTERSTITIELLE

PAR

Le Dr Louis RONNAUX (1).

Le traumatisme dans la kératite interstitielle est une question aujourd'hui à l'étude. Encore à peine signalée dans les livres classiques, elle commence cependant depuis plusieurs années à être discutée en Allemagne, et tend de plus en plus à venir à l'ordre du jour avec la loi sur les accidents du travail.

Nous avons relevé depuis deux ans dans la clinique du Dr *Galezowski*, plusieurs cas de kératite interstitielle survenue à la suite d'un traumatisme ; nous en présenterons deux en particulier absolument typiques :

Observation I.

M. R..., Auguste, âgé de 22 ans, travaillant à l'arsenal de Puteaux, est blessé le 22 juillet 1906 à l'œil gauche par des éclats de verre ; on lui fait l'extraction de quelques débris à l'Hôtel-Dieu, et on lui prescrit un traitement au collargol et à l'atropine.

L'irritation persiste, l'inflammation augmente et il vient à la clinique u Dr Galezowski, le 25 août 1906.

Rien de bien précis sur les antécédents héréditaires ; père et mère bien portants ; deux frères morts l'un à 13 ans, l'autre à 19 ans, probablement de tuberculose.

Une sœur et deux frères bien portants.

Le blessé n'a jamais souffert des yeux, mais un de ses frères avait été traité pour une kératite interstitielle.

On relève du reste chez le sujet des tares d'hérédo-syphilis : dents d'Hutchinson, palais ogival, quelques ganglions cervicaux hypertrophiés.

A l'examen des yeux, on trouve une kératite interstitielle diffuse dans l'œil gauche, avec de petits noyaux périphériques très isolés. L'éclairage du fond de l'œil révèle une légère choroïdite à la partie inférieure et externe.

(1) *Thèse de Paris.* Juin 1908, Michalon, édit.

On lui donne des gouttes d'atropine et des frictions mercurielles.

L'état reste stationnaire pendant plusieurs semaines : la vascularisation profonde s'organise, mais la résorption se fait difficilement. L'acuité est réduite au mois de février 1907 à 1/10, deux mois après avec un verre cylindrique de 0°2. V. = 1/4.

Observation II

M. P. R..., 11 ans.

Parents bien portants ; un frère mort de fièvre éruptive. Enfance maladive : front olympien ; palais légèrement ogival ; pas de ganglions.

Traité pendant trois ans à la clinique pour de l'obstruction lacrymale; depuis six mois l'œil était complètement guéri.

Le 14 il se présente à la consultation pour une inflammation de l'œil gauche survenue il y a une quinzaine de jours à la suite d'un coup de poing reçu sur ce même œil.

Le petit malade ne souffre pas ; il ne présente ni larmoiement, ni photophobie ; les pupilles réagissent mal à la lumière.

On remarque une injection périkératique, avec sur la cornée une légère infiltration en forme d'angle aigu à la partie interne du limbe.

L'examen du fond d'œil révèle des plaques d'atrophie choroïdienne dans les deux yeux.

On lui prescrit des gouttes d'atropine et des frictions mercurielles.

Rien le 19 mai l'état reste stationnaire. Mais la semaine suivante, malgré le traitement suivi régulièrement, l'infiltration augmente et envahit presque toute l'étendue de la cornée ; l'injection périkératique s'accentue ; le larmoiement et la photophobie apparaissent.

L'acuité n'est plus que de 1/10.

Le 11 juin la kératite interstitielle est en pleine évolution; toute l'étendue de la cornée est prise, surtout à la partie centrale ; on n'éclaire plus le fond de l'œil.

A la partie interne du limbe, au point où la kératite a débuté apparaissent des vaisseaux profonds.

Le petit malade ne compte plus les doigts qu'à 1 mètre de l'œil malade.

L'autre œil reste sain jusqu'à présent.

Le 18 juin l'infiltration diminue ; la cornée s'éclaircit, on commence à éclairer de nouveau le fond de l'œil.

V. = 1/10. — L'œil droit reste sain.

Nous voyons que, dans ces deux cas, la kératite interstitielle s'est nettement installée à la suite d'un traumatisme. Nous n'avons pas eu affaire chez ces deux sujets à une simple infiltration leucocytaire, comme il s'en produit souvent à la suite d'une érosion de la cornée ; dans ce dernier cas, l'infiltration disparaît vite, et l'œil recouvre son acuité au bout de quelques semaines. Dans notre première observation, l'ouvrier, un an après l'accident, n'avait pas encore recouvert son acuité normale ; et dans la deuxième observation, voilà déjà près de deux mois que les premiers symptômes ont apparu, et ce n'est seulement que ces derniers jours que l'infiltration semble en voie de résorption, malgré un traitement intensif. Nous sommes donc en présence de deux cas de kératite interstitielle, survenue à la suite d'un traumatisme.

Le traumatisme seul a-t-il été la cause de cette kératite ? Nous ne le pensons pas : on relève chez nos malades des tares d'hérédo-syphilis, et chez l'un et l'autre, le fond d'œil présente des plaques d'atrophie choroïdienne.

L'hérédo-spécificité ne fait donc pas de doutes chez eux : mais il ne faudrait pas pour cela rejeter la part de l'accident ; car c'est à la suite, l'un d'un corps étranger, l'autre d'une forte contusion de l'œil que la kératite interstitielle s'est installée petit à petit ; le terrain était peut-être favorable à l'évolution d'une telle kératite, mais peut-être aussi que, sans le traumatisme, nos deux sujets n'auraient pas soufferts de kératite parenchymateuse.

Il semble que, dans ce cas, l'irritation, la congestion de l'œil, mettent la cornée dans un état de moindre résistance, prête à l'infection ; rien d'étonnant alors que le spirille de *Schaudinn*, à l'état latent dans cet organisme, ne vienne envahir la cornée, qu'il pénètre déjà si facilement en dehors de toute cause extérieure.

On pourrait objecter, comme certains auteurs l'ont

du reste, déjà fait, que le traumatisme ne s'est observé que comme coïncidence : l'argument serait sérieux si on n'avait rencontré que quelques cas isolés ; mais nous nous sommes livrés pour notre thèse inaugurale, à la recherche de cas semblables, et nous avons pu réunir un certain nombre d'observations traitant ce sujet.

En 1891, VALUDE présente un cas de kératite interstitielle évoluant à la suite d'un corps étranger reçu dans la cornée (*France médicale*, 1891).

En 1896, ARMAIGNAC présente un nouveau cas à la Société de médecine et de chirurgie de Bordeaux (séance du 16 octobre 1896 (*Annales d'Obstétrique*).

BRONNER (*Archiv. Dermat.*, 1891) cite trois cas où, à un traumatisme succéda une kératite parenchymateuse chez un syphilitique.

CZAPODI (*Ungar med. Presse*, n° 25), 1896, cite un cas de kératite interstitielle chez une jeune fille de 6 ans, à la suite d'une blessure de la cornée.

BREJSKI, dans sa thèse de 1901, rapporte que, sur 78 cas de kératite interstitielle, examinés à la clinique de Giessen, il en a rencontré 11, précédés de traumatisme, ayant sûrement déterminé cette affection.

MORINAMI (thèse de Rostock, 1903) en a observé un cas.

BIETTI (*Archiv. di Ottalmologia*, 1903) en rapporte 2 cas observés dans la clinique du professeur Axenfeld.

HUMMELSHEIM en présente un cas au Congrès de Bonn, 1904.

DOOD, dans *The Ophtalmoscoque*, mai 1904, en rapporte 3 cas.

LIETO VOLLARO (*Archiv. di Ottalmologia*, 1905) en a observé 2 cas.

Mais c'est surtout au Congrès de Düsseldorf, 1905, que la question du traumatisme dans la kératite interstitielle fut réellement posée avec le cas de PERLIA (*Vermag ein Trauma.*, *Klin. Monat. f. Augenh.*, 1905) :

« Le 8 octobre 1902, un jeune tourneur en fer, de 16 ans,

reçut un éclat de cuivre dans la cornée droite. Un de ses compagnons le lui enleva. Cette blessure provoqua l'irritation ordinaire, avec douleurs, larmoiements, photophobie. Comme ces symptômes ne se calmaient pas, le blessé vint me consulter le 11 octobre. J'ai constaté une petite érosion de la cornée un peu au-dessous du centre : j'ai ordonné de la cocaïne et des lavages à l'acide borique, et pronostiquai une guérison rapide. Mais les choses se passèrent différemment. L'irritation s'accentua; quelques jours après apparut un trouble de l'aspect de la fumée partant du point blessé et pénétrant dans les couches profondes de la cornée et présentant l'aspect d'une kératite parenchymateuse typique. Je fis entrer alors dans ma clinique le malade, qui était anémié et mal nourri. L'aspect du malade laissait soupçonner la syphilis héréditaire: Le père, militaire retraité, était mort d'une maladie cérébrale. La mère avait fait plusieurs fausses couches. La dentition du malade était défectueuse. On appliqua immédiatement un traitement énergique à l'onguent mercuriel : cependant la maladie arriva à un stade aigu. Trois semaines après, l'œil gauche fut également atteint de kératite parenchymateuse, dont la durée fut de plusieurs mois. Malgré le traitement, les troubles persistèrent sur la cornée, et le blessé dut abandonner son métier, sa vue ne lui permettant plus de distinguer les objets de moyenne grandeur qu'à 2 ou 3 mètres de distance. »

Perlia fut appelé à exprimer son opinion sur ce cas, et il n'hésita pas à conclure que cette double kératite parenchymateuse était due au traumatisme, chez un sujet prédisposé par l'hérédo-syphilis, et que l'ouvrier blessé pendant son travail avait droit à une pension correspondant à son incapacité de travail.

Cette conclusion, avec ces nouvelles idées, ne fut pas acceptée par la compagnie, qui demanda l'expertise d'autres médecins. Thier et Leber, entre autres, conclurent d'une façon diamétralement opposée.

Perlia présenta le cas au Congrès de Düsseldorf où Nieden, Scheffels, Limbourgi, Guillery, Plange, non seulement approuvèrent ses conclusions, mais encore apportèrent successivement à l'appui un certain nombre d'observations personnelles.

Depuis cette époque, les observations sur le rôle du

traumatisme dans la kératite interstitielle se sont multipliées.

Nous mentionnerons les observations récentes de Enslin (*Zeitschrift für Augenh.*, 1906), de Terlinck (*Clinique ophtalmol.*, 1906), du Dr Colomb, de Genève (*Revue suisse médicale romande*, mars 1906), du Dr Enrique B. Demaria (*Argentina medica*, févr. 1907), du Dr M. Marin (d'Almaria) (*Hojas mensuales de oftalmologia*, avril 1908).

Nous voyons par toute cette énumération que les observations sur ce sujet sont actuellement assez nombreuses, pour que l'argument de coïncidence entre le traumatisme et la kératite parenchymateuse puisse encore être regardé comme sérieux.

Un fait intéressant dans l'observation de Perlia, et dans quelques-unes des auteurs précédemment cités, est que le second œil, l'œil non traumatisé, peut secondairement être atteint de la même affection : certains ophtalmologistes, Thier, Schmidt-Rimpler, entre autres, accepteraient facilement que le traumatisme pût éveiller une kératite interstitielle dans l'œil blessé, mais n'admettent pas une telle hypothèse, dès que l'autre œil, l'œil non traumatisé, présente quelque temps après les mêmes altérations.

Perlia explique la kératite du second œil par une action vaso-motrice provenant de l'irritation de l'œil blessé.

Nous savons que beaucoup d'auteurs affirment qu'il n'existe pas d'inflammation cornéenne sympathique. Nous nous rappelons cependant le cas observé dans la clinique du Dr Galezowski, d'une jeune femme de 27 ans, qui, à la suite d'une blessure, perdit la vue de l'œil droit, par suite de l'atrophie du globe : quelque temps après, on constata dans l'œil gauche des kératites à répétitions, envahissant les couches profondes de la cornée ; pensant à des phénomènes sympathiques, on procéda à l'ablation de l'œil atrophié, et à partir de ce jour, toute récidive de kératite disparut dans l'œil gauche.

Cette question est encore loin d'être résolue, et nous n'oserions pas insister davantage sur ce point, mais nous savons que la kératite interstitielle ordinaire est presque toujours double ; les deux yeux sont malades, et plus souvent l'un après l'autre que simultanément ; il peut même s'écouler un intervalle de plusieurs semaines entre la maladie de chacun des yeux. Or, puisque nous admettons que le traumatisme agit comme un éveil de cette même kératite, chez un sujet prédisposé, elle doit avoir, par ce fait même, la même évolution que si elle était survenue spontanément, en dehors de tout traumatisme : rien d'étonnant alors que le second œil se prenne secondairement.

Toutes ces questions ont aujourd'hui leur importance, comme nous le disions dès le début, par les conséquences qu'elles entraînent avec la loi sur les accidents du travail : car s'il est reconnu que la kératite interstitielle peut être la conséquence d'un traumatisme, nécessairement le blessé se retournera contre son patron, et lui demandera une indemnité de maladie, et peut-être même, en cas de diminution de l'acuité visuelle, une rente proportionnelle à son incapacité de travail.

Nous savons par divers arrêts de la Cour de cassation, qu'actuellement, la jurisprudence, dans un accident du travail, ne tient aucun compte de l'état antérieur du blessé.

Donc, un ouvrier, entaché de tare spécifique héréditaire ou acquise, chez qui on n'a jamais observé auparavant d'affection oculaire, et qui est atteint d'une kératite interstitielle à la suite d'un traumatisme dûment constaté, semble légalement pouvoir prétendre à une indemnité, selon la loi de 1898. Car, peut-on soutenir, sans le traumatisme, cet ouvrier n'aurait peut-être jamais souffert de maladie des yeux.

Il en serait de cette infection générale comme d'une infection locale de voisinage, telle une dacryocystite par

exemple, qui vient compliquer un traumatisme superficiel de l'œil.

A notre avis, pour conclure de tout ceci, il nous semble qu'un traumatisme peut être la cause occasionnelle d'une kératite interstitielle : dans ce cas, on trouve généralement chez le sujet des antécédents d'hérédo-syphilis : le traumatisme éveille la diathèse.

Pour quelques auteurs même, le traumatisme peut éveiller une kératite interstitielle non seulement sur l'œil atteint, mais aussi sur l'autre : cette kératite évolue comme la kératite parenchymateuse ordinaire.

Dans un accident de travail, comme la jurisprudence, à tort ou à raison, ne tient aucun compte de l'état antérieur du blessé, le rôle du médecin expert sera d'être très prudent : quand il se trouvera en présence d'un cas de kératite interstitielle d'origine traumatique, au dire du blessé, il devra rechercher exactement la part qui revient au traumatisme. Si nous examinons le blessé aussitôt après le sinistre, nous pourrons facilement résoudre le problème, car nous assisterons aux différents stades de l'inflammation et verrons en quelque sorte la kératite interstitielle s'installer sous nos yeux : il ne sera pas douteux, dans ce cas, que le traumatisme aura joué un rôle important dans l'éclosion de la maladie.

Mais si le blessé se présente en pleine évolution de la maladie, la solution sera beaucoup plus délicate, quelquefois même impossible à donner, quand on ne sera pas entouré de témoignages absolument probants.

Avant tout, le médecin ne devra pas repousser, de propos délibéré, le traumatisme comme une cause occasionnelle de kératite interstitielle.

NOUVEAU MODÈLE DE DIPLOSCOPE DE RÉMY

Par le Dr REMY.

Dans la séance de la Société d'ophtalmologie de Paris du 2 juin 1908, M. de Lapersonne a présenté en mon nom ce nouveau modèle de diploscope construit chez M. Peuchot.

J'ai déjà publié dans ce recueil, sous le titre : « Différents modèles de diploscopes » un article indiquant sommairement que le diploscope primitif permettant de faire les expériences à 4, 3, 2 ou 1 lettres, c'est-à-dire les expériences fondamentales aussi simplifiées que possible devait être fait sur 2 longueurs. Suivant les cas, il cas, il est nécessaire en effet de faire usage tantôt du grand modèle, tantôt du petit modèle : vision de loin, vision de près. Dans ces instruments (grand ou petit) le disque était percé de 4 trous seulement. Généralement pour les démonstrations ou pour commencer un traitement, il est de beaucoup préférable de commencer par se servir du grand modèle. Il est plus facile avec cet instrument, d'en faire comprendre aux médecins ou aux malades la technique et d'entreprendre le traitement. Seul le grand modèle était muni d'un gros tube de cuivre ; le petit modèle n'en avait pas, il ne se composait que de la plaque perforée et du pupitre.

Pour mon usage personnel, je me suis construit des grands modèles sans tube ; mais ordinairement je ne mets ces grands modèles simplifiés qu'entre les mains de malades déjà exercés ou qui ont déjà obtenu des résultats difficiles, tels que la cessation de la neutralisation. C'est assez dire que théoriquement le tube n'est pas indispensable ; mais dans l'article en question, j'ai déjà indiqué en partie les avantages que pouvait avoir le tube. Le lecteur peut s'y reporter.

Depuis fort longtemps, j'avais fait construire chez Peuchot des instruments à expériences combinées, c'est-à-dire à 9, 11, 12 ou 15 lettres.

Pour cela, les disques devaient être percés de 6, 8 ou 12 trous. Ces instruments, comme jadis ceux sans tube, étaient aussi destinés surtout à être mis à la disposition des malades en partie guéris, et au courant de l'instrument. La lecture de 3 ou 4 étages de mots et d'un bien plus grand nombre de lettres présente ordinairement plus de difficultés que celle à 3 lettres seulement. Par suite, les malades qui pouvaient faire ces lectures étaient assurés plus sûrement d'une guérison définitive, car les expériences à lettres multiples se rapprochent davantage des conditions ordinaires de la vision que celles à quelques lettres.

Comme le diploscope primitif, ces instruments étaient faits sur deux dimensions, grand et petit modèle.

Jusqu'à présent, j'avais fait construire ce diploscope grand modèle à expériences combinées sans le tube. Pour éviter l'achat de deux instruments et pouvoir faire presque toutes les expériences, simples ou composées, avec un même instrument, muni du tube, j'ai trouvé un dispositif qui remplit bien les conditions. Je ne dois pas oublier de dire que je me suis particulièrement efforcé de faire en sorte que les anciens modèles mis en circulation, puissent facilement être transformés sans trop de frais.

La grosseur du tube adopté dans les modèles primitifs permet d'avoir un disque percé de 6 trous. C'est suffisant, mais il serait facile avec un tube plus large d'en mettre 8, à travers lesquels on lirait la devise choisie par le Dr Vally, mon chef de clinique.

	Q	U	I	
P	E	N	S	E
	V	I	T	

Avec les 6 trous, on voit :

I. — 3 expériences à 3 lettres.

Q	U	I
L	I	T
V	I	T

Comme il est facile de ne laisser voir que deux ou une seule expérience à 3 lettres.

II. — L'usage de la barrette permet de reproduire l'expérience à une lettre dérivée de celle à 3 lettres et comme il y a trois expériences à 3 lettres superposées, c'est-à-dire formant comme 3 étages, on peut voir aussi 2 ou 3 lettres isolées, situées l'une au-dessus de l'autre en ligne verticale.

III. — L'expérience à 2 lettres verticales obtenue avec 2 trous obliquement placés et la barrette dans le modèle ancien, est obtenue tout naturellement dans celui à 6 trous, quand ces derniers sont mis dans la position des expériences à 3 lettres.

1	O	O	2
3	O	O	4
5	O	O	6

Attendu que les trous 1 et 6 ou 2 et 5 sont précisément placés dans la position qu'ils doivent avoir pour les expériences verticales, il n'y a qu'à boucher les trous inutiles, c'est-à-dire, d'une part, 2, 3, 4, 5, d'autre part, 1, 3, 4, 6.

Une nouvelle expérience composée à 3 lettres verticales a été décrite dans un numéro précédent.

Pour obtenir l'expérience à 4 lettres, j'aurais pu ovaliser les trous 3 et 4 en les élargissant en dehors, comme ci-dessous.

1	O	O	2
3	O	O	4
5	O	O	6

Il ne faut pas oublier en effet que c'était la disposition

adoptée dans la contre-plaque du premier diploscope présenté à l'Académie de médecine en 1901 sous les auspices du professeur Dieulafoy et que pendant plusieurs années les instruments construits par Peuchot ont reproduit cette disposition et que Alix de Charenton qui a le premier construit le petit diploscope en a fait plusieurs séries avec 2 trous ovales.

Mais j'ai préféré par un mouvement rotatif du disque perforé amener les 2 trous obliquement placés de l'expérience verticale à 2 lettres dans la position horizontale, absolument comme on faisait avec l'ancien modèle à 4 trous.

Il faut croire que le mécanisme du diploscope était suffisamment mystérieux grâce au tube pour que cette forme ovalaire de deux trous ait pu passer inaperçue aux yeux d'un constructeur qui, certainement, sans mauvaise intention, a trouvé bon de prendre un brevet pour cette forme ovalaire d'un trou.

Ce petit détail n'a d'autre intérêt que celui de montrer que pour les expertises médico-légales l'adjonction d'un gros tube en avant de la plaque perforée du diploscope présente quelque utilité puisque son mécanisme a pu passer inaperçu. Dès l'origine, le pupitre du diploscope a présenté 3 étages de lettres.

		A	
K	O	L	A
		R	

Mais ce n'est qu'après la création du diploscope à plusieurs trous qu'on a pu lire à la fois les mots de ces 3 étages. J'ai même indiqué un dispositif permettant de lire 4 étages.

	T	U	
V	E	U	X
R	I	R	E
	V	A	

avec une plaque percée de 8 trous ainsi placés :

O
O O O
O O O
O

Mais j'ai jugé inutile de chercher à obtenir toutes ces expériences avec un même instrument, me contentant d'un pupitre à 3 étages. Comme il pouvait y avoir intérêt à montrer à la fois aux malades des mots à 3 lettres de 3 grandeurs différentes, j'ai reproduit dans le pupitre pour les étages supérieur et inférieur la même disposition que pour l'étage moyen.

De cette façon un malade qui serait incapable de lire

D O G

en petites lettres y arrive facilement quand rapidement il lit d'abord :

D O G

en grosses lettres puis

D O G

en lettres moyennes pour arriver finalement aux petites.

De cette façon, tous les anciens cartons peuvent servir.

Ils peuvent être interchangés et dépister plus facilement les simulateurs.

Enfin, ils sont moins encombrants que ceux sur lesquels les trois lignes étaient montées avec des intervalles considérables en hauteur.

Néanmoins, il est préférable pour le petit diploscope d'inscrire encore les 3 mots sur un même carton.

A. Rémy.

VERRES A DOUBLE FOYER

La Société U. B. F. (The Uni-Bifocal Company Lmtd., de Londres) m'informe que la méthode employée par elle pour

(1) Voir le numéro de mai.

la fabrication de verres à double foyer, que j'ai décrite dans mon article du mois de juin, n'est pas celle de M. Sutcliffe (brevetée en 1900), mais celle de MM. Bentzon et Emerson (brevetée en 1904).

Dr TSCHERNING.

LIVRES NOUVEAUX

De la sensibilité cornéenne, par le Dr L. CERISE. *Thèse de Paris*, 1908. — Le Dr Cerise s'est servi pour ses recherches sur la sensibilité cornéenne d'un esthésiomètre très ingénieux de son invention, qui permet de mesurer la résistance à la pression d'un poil de blaireau. Les résultats de ses expériences sont les suivants : toute lésion cornéenne interstitielle ou superficielle s'accompagne d'hypoesthésie : A côté de la kératite neuro-paralytique, il existe des kératites trophiques par lésion partielle des nerfs de la cornée : il peut, dans ces cas, exister un secteur conjonctival hypoesthésique voisin du secteur cornéen hypoesthésique. Dans les cas d'hystérie qu'il a examinés, il n'a pas trouvé d'anesthésie cornéenne accompagnant les anesthésies cutanées, complètes ou incomplètes. On pourra, grâce à cette méthode, faire des recherches très intéressantes sur la sensibilité de la cornée et en tirer des conclusions très utiles pour le traitement et le pronostic de certaines affections. J. G.

Guide du médecin oculiste dans les accidents de travail, par le Dr CAILLAUD. Paris 1908, J. Rousset, éditeur. — Les oculistes trouveront dans le livre du Dr Caillaud tout ce qui concerne les accidents de travail dans leur spécialité.

Ce livre est un traité pratique, n'envisageant que des côtés pratiques.

Le premier chapitre traite rapidement de l'examen du blessé. Puis vient une étude sur les certificats médicaux pour accident de travail qui intéressera tous les médecins, spécialistes ou non. L'auteur s'étend ensuite sur les soins à donner aux blessés et sur l'hospitalisation. Puis il traite de la simulation et de l'hystérotraumatisme.

L'auteur fait dans le chapitre V une longue critique et interprétation du tarif Dubief tel qu'il est encore appliqué. Le nouveau tarif se rapprochera d'ailleurs de l'ancien, et l'interprétation que donne le Dr Caillaud sera valable même

après l'apparition encore retardée du nouveau décret concernant les soins médicaux.

Après une très intéressante étude sur la responsabilité des honoraires, sur les rapports des médecins avec les compagnies d'assurances et sur les droits ou devoirs des médecins d'assurance (chapitre concernant uniformément tous les médecins), l'auteur fait un très long chapitre sur les expertises que nous engageons vivement les médecins et les oculistes à lire. Dans aucun des traités déjà parus on ne trouvera des notions aussi pratiques et précises sur la façon de faire une expertise : désignation des experts, actes de l'expertise, rapport d'expert, honoraires des experts (interprétation des tarifs légaux et du tarif usuel). Dans un long paragraphe traitant de l'évaluation du dommage, le Dr Caillaud a mis au point cette question souvent difficile. Il a montré les difficultés de cette évaluation, les facteurs qui doivent être à considérer. Et dans deux tableaux clairs et précis il a mis entre les mains des experts des données précises d'application.

Après le calcul du chiffre de l'indemnité, le Dr Caillaud termine en faisant suivre son traité de modèles de certificats, rapports, etc., et en publiant *in extenso* tous les décrets, lois et règlements concernant les accidents de travail.

En résumé, les oculistes trouveront dans ce guide absolument tout ce qui les concerne dans les accidents de travail : et tous les praticiens liront ce livre avec intérêt, car sous un petit volume, il renferme quantité de notions qui ne sont pas indiquées dans les traités déjà parus. Tout l'ouvrage envisage le côté pratique et l'indication des jugements des cours et tribunaux appuie chaque appréciation des cas contestables.

Einführung in die Pflege von Augenkrankheiten, von Dr H. Goering, mit einem vorvort von professor Dr Hermann Pagenstecher. Chez Bergmann, à Wiesbaden. — L'auteur a réuni, sur le conseil du maître, les notes de pratique données aux infirmières et aux infirmiers de l'Institut ophtalmologique de Wiesbaden. Il a récemment comblé une lacune, car jusqu'ici cette matière spéciale n'a encore été guère traitée, même dans des manuels complets de soins à donner aux malades.

L'infirmière qui entre dans un service d'ophtalmologie doit être au courant des soins généraux à donner aux malades, et posséder à fond les principes de l'asepsie et de l'antiseptie. Les soins à donner aux yeux réclament une atten-

tion particulière, de la ponctualité, du scrupule, de la prudence, de la douceur. Il faut du calme, de la décision, de la sévérité vis-à-vis des adultes. Auprès des enfants, l'infirmière remplacera la mère. Vis-à-vis du médecin, elle doit toujours être sincère et garder la vérité en honneur pour le tenir exactement au courant de la façon dont elle exécute ses prescriptions.

L'auteur, après avoir posé ces éléments moraux dans sa courte préface, donne une courte description anatomique de l'œil pour en arriver aux chapitres essentiels de l'ouvrage. Ceux-ci comportent les soins généraux, l'assistance dans les opérations, les soin des blessés.

M. Gœring décrit le rôle de l'infirmière à l'arrivée du malade, et insiste sur la façon de préparer le bain. Il s'étend ensuite plus longuement sur la journée auprès des malades (soins corporels, soins médicaux, repas), le service de nuit, le service de la policlinique, soins au dehors aux nécessiteux (conjonctivité de nouveau-nés). Viennent ensuite les observations relatives aux soins spéciaux : lavage des yeux, ouverture des paupières, instillation de collyres, l'usage de pommades, compresses chaudes et froides, pansements et bandages, injections hypodermiques. L'auteur parle aussi de cures mercurielles, transpirations, application de ventouses, pédiluves, sangsues. La préparation du malade pour une opération, l'apprêt de la chambre d'opéré sont minutieusement décrits. L'auteur traite alors du rôle plus direct de l'infirmière à l'opération : Connaissance et préparations des instruments, soins personnels, aide, pansement, médicaments.

L'auteur s'étend enfin sur les moyens d'assurer au mieux le repos des opérés (cataracte), les soins corporels à leur donner, la surveillance et la conduite vis-à-vis des accidents, et la nourriture (menus).

Aujourd'hui que les cliniques ophtalmologiques sont fort répandues, ce livre mérite d'être largement répandu parmi le nombreux personnel infirmier qui y est attaché. Il présente l'immense avantage de s'occuper de ces questions d'une façon absolument générale, sans parti pris d'école ou de pays. Il mérite même les honneurs d'une traduction française, et devrait se trouver entre un grand nombre de mains. Les oculistes eux-mêmes retireront grand bénéfice de sa lecture.

De Lantsheere.

Schemata für Augenmuskellähmungen, von Dr Wolfflin. 25 feuilles. — Chez Bergmann, à Wiesbaden. — Ces

schémas sont destinés à inscrire la position des images fausses dans des carrés quadrillés, qui sont au nombre de neuf pour les différentes positions. Ces feuilles seront très utilement jointes au journal de clinique, et sont en quelque sorte indispensables dans les dossiers concernant les blessés des accidents de travail. Elles fournissent des éléments sûrs et indispensables pour les observations cliniques.

Le Dr Völfflin par cette publication originale a fourni à ses confrères un élément de diagnostic dont très peu voudront se passer à l'avenir Dr DE LANTSHEERE.

Les Annales de Merck (Darmstadt), xxe année, renferment, dans l'exposé des acquisitions nouvelles dans le domaine de la pharmacothérapie et de la pharmacie, des élément qui intéressent particulièrement l'ophtalmologie, et qu'il peut être intéressant de reproduire. Dr DE LANTSHEERE.

BIBLIOGRAPHIE

Atteinte de la cornée au cours de l'éruption secondaire de la syphilis, par B. PUSEY. (*Journal American medical Association*, n° de septembre 1907). — On admettait, comme un fait absolument démontré jusqu'à présent, le respect de la membrane transparente par l'éruption syphilitique, au cours de la période secondaire, et l'on n'a pas encore cité, à notre connaissance du moins, d'observation bien nette et parfaitement authentique de ce genre de lésion.

Aussi bien, ne fût-ce qu'à ce titre d'exception, le cas de notre confrère américain nous semble-t-il mériter de fixer quelque peu l'attention ; d'autant qu'il paraît être le premier qu'on ait publié.

Il a trait à un homme de 22 ans, admis à l'hôpital en pleine période secondaire avec macules confluentes, papules et mêmes pustules à caractères absolument pathognomoniques.

Or, quatre semaines avant son admission, les yeux avaient été atteints : sous forme d'éruption pustuleuse occupant les conjonctives oculaire et palpébrale. Sur la conjonctive oculaire gauche, il existait plusieurs pustules, avec trois sur le bord de la paupière. A droite, on en remarquait une longue sur le bord extrême du limbe, trois sur le bord de la paupière, et, de plus, une *très nette un peu au-dessus du centre de la cornée*,

Celle-ci mesurait un millimètre et demi de diamètre, alors que celles du bord palpébral atteignaient bien 3 à 4 millimètres.

Toutes, d'ailleurs, étaient comme taillées à l'emporte-pièce, et recouvertes d'une sorte d'enduit jaunâtre pultacé.

Injection des conjonctives, photophobie, larmoiement.

Traitement mercuriel général ; localement, lavages des yeux avec une solution boriquée, instillations d'une ou deux gouttes de solution de protargol à 10 0/0. Au bout de 15 jours les lésions oculaires avaient complètement disparu.

On devra donc, à l'avenir, compter avec la possibilité de cette complication secondaire cornéenne ; et toujours examiner sous ce rapport, avec le plus grand soin, l'état de la membrane transparente. Dr A. Yvert.

Le cacodylate de soude et l'arrhénal contre les ulcérations de la cornée, par Mme Bonsignorio (*Société de thérapeutique*, Séance du 8 avril 1908). — Partant de cette donnée, que la cornée, comme la peau, dérive de l'ectoderme, notre confrère a eu l'idée d'appliquer aux lésions ulcéreuses de la membrane transparente certains agents médicamenteux, tels que le cacodylate de soude et l'arrhénal, qui fournissent parfois de si brillants résultats dans les dermatoses.

De fait, cliniquement et pratiquement parlant, l'observation vint lui donner parfaitement raison. Attendu que, bien effectivement, sous l'influence de ce traitement arsenical, les ulcérations cornéennes se comblent rapidement et donnent lieu à la réfection non moins rapide de l'épithélium, qui demeure lisse, uni et transparent.

Même efficacité absolument en cas de blépharite ulcéreuse.

On enduit, dans ces conditions, pendant 8 jours, chaque soir, puis tous les deux jours, pendant 8 autres jours, le bord des paupières avec une pommade de cacodylate de soude à 2 ou 3 0/0.

En instillation, on prescrit la même substance à 3 0/0, à la dose de 5 gouttes tous les matins pendant 15 jours consécutifs. Dr A. Yvert.

Une série de quatre cas de gangrène infantile de la cornée, où l'on trouve le treponema pallidum, par S. Stephenson (*The Lancet* du 28 décembre 1907). — L'étiologie de la kératomalacie était loin d'être élucidée jusqu'à présent ; tout ce qu'on savait, était sa grande fréquence chez les athrepsiques. Quant à la cause immédiate de ce trouble trophique, elle semblait parfaitement inconnue.

Or, d'après les quatre observations relevées par notre distingué confrère, chez tout autant d'enfants nouveau-nés bien authentiquement hérédo-sphilitiques, dans l'épaisseur de la cornée desquels existait le germe de la syphilis, il paraît ressortir avec la dernière évidence qu'on est parfaitement en droit de ranger la nécrose infantile de la cornée, du moins pour un certain nombre de cas, dans la catégorie des manifestations de l'hérédité spécifique.

Il s'agit là, au demeurant, de conclusions qu'on ne devra pas manquer, à l'occasion, de chercher à contrôler avec le plus grand soin. Dr A. Yvert.

L'état actuel de la question de la kératite interstitielle, par S. Stephenson. (*The medical Press and Circular*, du 25 décembre 1907). — On s'accorde généralement à ne pas considérer, actuellement, la kératite interstitielle comme une affection primitive de la cornée; on aurait affaire, au contraire, à un trouble secondaire à des lésions du tractus uvéal antérieur.

Cette affection paraît deux fois plus fréquente chez les filles que chez les garçons.

Les 4/5 des cas apparaissent entre l'âge de 5 à 15 ans.

Dans les 2/3 des cas, coexistent des signes non douteux de syphilis héréditaire, caractérisés surtout par les stigmates aujourd'hui classiques de l'œil, du visage et des dents.

Comme autres facteurs étiologiques importants, il faut, toutefois, compter aussi sérieusement avec la tuberculose, la syphilis acquise, l'influenza, la malaria, et, chez les animaux, la maladie du sommeil. Nous ajouterons, pour être complet et pour réparer un oubli du savant ophtalmologiste d'outre-Manche, qu'on ne saurait désormais, dans cette énumération, considérer comme une quantité négligeable, le rôle du traumatisme, dont l'influence prend chaque jour davantage d'importance dans la genèse de la kératite parenchymateuse.

Souvent l'infiltration cornéenne s'accompagne d'ulcérations.

Dans les 3/4 des cas, l'affection est bilatérale ; mais ordinairement, il s'écoule toujours un intervalle de plusieurs années entre l'invasion du premier et du second œil.

Une fois sur 5, on enregistre des récidives, qui sont surtout fréquentes quand on n'a pas recours au traitement mercuriel.

Le plus ordinairement, on retrouve dans l'épaisseur de la cornée le treponema pallidum, provenant du tractus uvéal antérieur. Dr Yvert.

Traumatisme et kératite parenchymateuse, par MARIN, de Almeria. (*Hojas mensuales de oftalmologia*, n° 2, avril 1908). — Nouvelle observation fort intéressante des relations, non douteuses à l'heure actuelle, qui semblent exister entre un traumatisme et le développement consécutif d'une kératite bel et bien parenchymateuse.

Il s'agit, en effet, dans le cas présent, d'un sujet de 27 ans, sans la moindre tare syphilitique, ni tuberculeuse ; mais, par contre, cachectique à fond, du fait et comme conséquence d'une cirrhose hépatique avec ascite.

Or, à la suite d'un accident, avec corps étranger ayant séjourné une vingtaine de jours sous les paupières, on assista au développement assez rapide d'une kératite parenchymateuse absolument typique, parfaitement caractéristique, qui évolua et guérit, d'ailleurs, par le traitement classique en pareille occurence, avec adjonction d'injections sous-conjonctivales de cyanure de mercure.

Aussi bien, n'a-t-on pas affaire à une lésion exceptionnelle: attendu que M. Marin relate des observations semblables de Dood, Pirlia, Terlinek, Demaria. Mais, et c'est là où veut en venir notre excellent confrère ; toujours, dans tous ces cas, on notait un état général plus ou moins mauvais de l'accidenté. Car, bien certainement, un traumatisme n'est susceptible, à lui seul et par lui-même, que de produire, que d'engendrer une *kératite parenchymateuse localisée ;* quand celle-ci est *généralisée*, quand elle présente tous les signes pathognomoniques cliniquement reconnus à la kératite typique parenchymateuse, on peut affirmer, sans crainte de se tromper, qu'elle n'intervient qu'à titre de cause déterminante, et qu'il faut rechercher la cause première dans une altération quelconque de l'état général.

A cette règle, pas d'exception. De là vient précisément la fréquence relative maintenant des kératites parenchymateuses, dites traumatiques, chez les hérédo-spécifiques, les syphilitiques acquis, ainsi que chez les tuberculeux.

Aussi, le cas de notre confrère, survenu chez un cachectique hépatique, méritait-il plus qu'une simple mention.

Dr A. YVERT.

V

IRIS. CHOROIDE. CORPS VITRÉ. GLAUCOME.

La sclérectomie simple, par le Dr BETTREMIEUX. (*Nord médical*, n° du 15 mars 1908). — Il n'est pas, à l'heure actuelle,

d'ophtalmologiste réellement digne de ce nom, qui ne soit au courant des remarquables travaux publiés, depuis quelque temps, par notre savant confrère et ami, M. le Prof. Lagrange, de Bordeaux, sur le traitement du glaucome chronique simple et qui ne connaisse son procédé d'irido-sclérectomie, opération comportant simultanément l'iridectomie avec l'excision d'une petite languette prismatique de la sclérotique. Aussi bien, en effet, est-il d'ores et déjà, de notoriété publique que cette intervention, pratiquée par son auteur personnellement dans une trentaine de cas, lui a fourni, le plus souvent, les résultats les plus brillants.

Or, voici que M. Bettremieux, dans le but de supprimer cette excision de l'iris, dont on a fait un sérieux grief à l'opération bordelaise, propose, lui, de son côté, un moyen plus esthétique, en même temps qu'aussi efficace, affirme-t-il, et qu'il caractérise du nom de *sclérectomie simple*. Elle consiste, au demeurant, en une simple excision scléroïde, pratiquée au niveau du canal de Schlemm, dans le but et avec l'intention de favoriser, de faciliter l'excrétion des liquides intra-oculaires.

Comme *modus faciendi*, à partir de la cornée, habituellement au voisinage de son bord supérieur, on dissèque un petit lambeau conjonctival, de manière à dénuder la sclérotique sur une longueur de 12 millimètres environ ; puis, avec une aiguille courbée à son extrémité, on pénètre sur une étendue de quelques millimètres dans les couches les plus superficielles de la sclérotique, tangentiellement au bord cornéen. Dans ces conditions, l'aiguille, étant solidement fixée, on excise le copeau de tissu scléral qu'elle délimite avec un étroit et mince couteau de Graefe.

Deux sutures latérales de la conjonctive ramènent cette membrane sur la partie excisée, et l'opération est terminée.

Il s'agit, en somme, purement et simplement, d'une véritable abrasion d'une épaisseur plus ou moins considérable de la sclérotique ; abrasion pouvant aller parfois, chez les enfants surtout, jusqu'à l'ablation totale, puisque, dans certains cas, notre confrère a pu parfaitement distinguer, après opération, la périphérie de l'iris à travers un tissu absolument transparent, qui n'était autre que la cornée elle-même; or, chacun sait qu'au niveau du limbe, cornée et sclérotique sont intimement et exactement superposées.

Quoi qu'il en soit, M. Bettremieux pense réaliser, avec cette manière de faire, la cicatrice filtrante type rêvée par de Wecker.

Cliniquement parlant, il a déjà appliqué son procédé 20

fois sur des yeux malades, dont 4 chez des enfants, avec des résultats très satisfaisants ; et, chose à noter, dans aucun cas il ne s'est produit la plus légère ectasie : ce qui serait, pour lui, la démonstration la plus péremptoire de la réelle valeur de la *filtration* ainsi obtenue.

C'est surtout contre le glaucome, non justiciable de l'iridectomie classique ordinaire, que cette sclérectomie simple serait applicable ; mais, enhardie par le succès, et se basant sur les principes physiologiques aujourd'hui à l'ordre du jour, qui semblent démontrer l'action indiscutable des incisions sclérales péricornéennes sur l'activité des échanges nutritifs de l'œil, notre distingué confrère eut l'idée d'utiliser sa méthode dans deux cas de kératites, parenchymateuse et ulcéreuses, rebelles jusque-là aux traitements les plus logiques et les plus rationnels, ainsi que dans un cas d'irido-choroïdite, sans cesse récidivante à chaque époque menstruelle, avec grands avantages, paraît-il.

A l'avenir de prononcer, et de nous prouver si, contre le glaucome chronique simple, en particulier, l'opération de M. Bettremieux peut supporter le parallèle avec celle de Lagrange. La parole est à la clinique, et aux statistiques consciencieusement établies. Dr A. Yvert.

VI

Cristallin

Cataracte traumatique, par M. Doret. (*Société médicale de Genève*. Séance du 12 mars 1908). — Observation extrêmement importante, en tant que mécanisme pathogénique à bien retenir pour ce qui concerne les accidents du travail, où le problème peut se poser à chaque instant.

Il s'agit, en effet, dans le cas de notre confrère suisse, d'une petite fillette de 5 ans atteinte de cataracte traumatique, à la suite et comme conséquence d'une contusion simple au niveau du sourcil, à l'exclusion de toute blessure directe du globe de l'œil. La seule trace appréciable du traumatisme était une petite cicatrice de la peau sur l'arcade sourcillière correspondante.

Or, il est bon d'être prévenu du fait, afin de pouvoir se prononcer en connaissance de cause, afin de savoir sur qui faire retomber la responsabilité, en semblable occurrence.

Il ne semble plus y avoir le moindre doute à ce propos : l'ébranlement du pourtour de l'orbite, un choc dans son voisinage sont parfaitement susceptibles de déterminer *ipso facto* le développement d'une cataracte traumatique.

Dr A. Yvert.

VII

Rétine. Nerf optique. Centres nerveux

Le syndrome thalamique, par P. Hartenberg. (*La Presse médicale*, n° 5, 1908). — A propos d'un fort intéressant article sur le syndrome en question, écrit par notre distingué confrère, spécialement pour les lecteurs de la *Presse médicale*, se trouve soulevé le problème du diagnostic différentiel des lésions du thalamus proprement dit avec celles des centres nerveux avoisinants.

Or, comme dans ces conditions, les symptômes observés ressortissent tout particulièrement à l'oculistique, nous croyons faire œuvre utile en attirant sur ce point l'attention de nos collègues. Aussi bien, en effet, s'agit-il, en la circonstance, de signes assez minutieux qui exigent une certaine sagacité, et une connaissance approfondie des troubles de l'appareil moteur du globe de l'œil. C'est ce qui ressort, avec la dernière évidence, des considérations qui vont suivre.

A. Lésion des tubercules quadri-jumeaux. Hémiparésie, hémianesthésie superficielle et profonde, hémiataxie, athétose, *paralysie oculaire des mouvements associés de bilatéralité avec secousses nystagmiformes dans l'élévation ou l'abaissement des yeux, vertiges, asynergie, dysarthrie.*

B. Syndrome pédonculaire ou de Weber. Hémianesthésie *croisée*, hémiataxie, hémichorée, hémi-tremblement, *strabisme direct externe par paralysie de la troisième paire.*

C. Syndrome protubérantiel inférieur ou de Millard-Gubler. Hémiplégie alterne, hémichorée, avec *paralysie du facial et du moteur oculaire externe du côté opposé.*

D. Syndrome bulbaire. Hémiplégie sensitivo-motrice *croisée, hémiasynergie latéropulsion, myosis du côté de la lésion.*

E. Lésions corticales. Hémianesthésie, hémiplégie avec *contracture, trépidation épileptoïde, exagération des réflexes, signe de Babinski.*

Voilà, certes, tout autant de symptômes de toute première importance, et qu'il ne faudra pas manquer d'utiliser, le cas échéant. Dr A. Yvert.

Altérations du nerf optique causées par l'atoxyl. — Il n'est question, depuis quelque temps, dans les Sociétés savantes, dans les journaux spéciaux, voire même dans les périodiques à l'usage du grand public, que de cette préparation arsénicale, ayant pour nom *atoxyl*, et qui semble jouer un rôle

presque spécifique dans les trypanosomiases ; bien prêtes, s'il fallait en croire certains enthousiastes, à se substituer au classique traitement mercuriel et ioduré, en cas d'avarie.

Malheureusement, pour si avantageuse que paraîsse, d'ores et déjà, cette médication, quand elle est rationnellement utilisée contre les maladies en question, force est bien de reconnaître qu'elle ne se montre pas toujours absolument inoffensive ; attendu que ses partisans, même les plus convaincus, s'accordent parfaitement à reconnaître les inconvénients aussi fréquents que sérieux qui peuvent en résulter, du côté de l'organe de la vision : Laveran, Koch, Hallopeau sont, sous ce rapport, des plus catégoriques.

Aussi, pensons-nous faire œuvre utile en cherchant à bien attirer sur ce point l'attention de nos confrères, par le résumé des lésions ou troubles oculaires observées le plus habituellement en semblable occurrence.

Dès 1905, en effet, Bernemann publiait, dans le n° 22 de la *Münchener Medizinische Wochenschrift*, un premier exemple de cécité survenue, à la suite et comme conséquence d'injections d'atoxyl, chez une femme de 58 ans, traitée pour une affection de la peau, un lichen ruber. Dans ce cas particulier, du 1er juillet au 30 septembre 1904, 27 grammes en tout d'atoxyl avaient été injectés, sous forme de solution à 20 0/0. Quant à l'examen ophtalmoscopique, il permettait de constater une pâleur tout à fait caractéristique de la papille, et un rétrécissement extrêmement prononcé des artères rétiniennes.

En 1906, von Krüdener relatait, dans le *Festschrift für Kuhnt*, l'observation d'un homme de 38 ans, traité pour nervosisme, par les injections d'atoxyl, et qui avait absorbé, en sept mois, la quantité de 50 grammes de cette substance : peu à peu, apparurent des troubles de la vue, et le 24 septembre, la perte de la vision était complète.

Deux nouveaux cas sont communiqués, dans le courant de 1907, par Lesser et Greff, à la *Société de médecine interne de Berlin* ; on en trouvera la description dans le n° 32 de la *Deutsche medizinische Wochsenschrift* de 1907. Comme lésions, l'un présentait une hémorragie typique de la rétine, survenue après seulement cinq injections d'atoxyl de 0 gr. 50 chacune, destinées à combattre une poussée de pemphigus vulgaire, sans la moindre trace d'atrophie de la papille ; et, ce qui est réellement intéressant en la circonstance, c'est que cette hémorragie disparut avec la cessation de l'agent médicamenteux. Le second, un alcoolique de 47 ans, qui avait en vingt-six jours, absorbé, pour des accidents syphilitiques.

5 gr. 10 d'atoxyl, fut pris subitement de diminution considérable de l'acuité visuelle centrale, mais sans lésion du fond de l'œil appréciable à nos moyens ordinaires d'investigation.

De même, dans deux faits tout récemment rapportés par le Dr Fehr, dans le n° 49 de la *Deutsche medizinische Wochenschrift* de 1907, et ayant trait à deux femmes âgées respectivement de 64 et 61 ans, soumises pour un pemphigus et un lichen ruber au traitement hypodermique par l'atoxyl, on nota une diminution très sensible de l'acuité visuelle, qui alla en augmentant jusqu'à la suspension des injections. Mais ici encore, pas d'autres modifications du fond de l'œil qu'une simple décoloration de la rétine, avec rétrécissement manifeste des artères rétiniennes.

Au cours du rapport, si documenté et si intéressant à tous points de vue, publié par le Professeur Koch, dans le n° 46 de la même revue allemande de 1907, sur les travaux de la mission chargée d'étudier la maladie du sommeil dans l'Est africain, notre savant confrère déclare avoir eu à enregistrer 22 cas de cécité survenue pendant le traitement par l'atoxyl, chez des malades en puissance de trypanosomiase humaine.

Si nous signalons enfin les observations relevées par notre illustre compatriote M. Laveran, et par M. Hallopeau, dans leurs magistrales communications à l'*Académie de médecine*, en 1907 également, on ne saurait plus avoir le moindre doute touchant la nocuité possible de cette nouvelle merveille thérapeutique.

Ces considérations prouvent, tout au moins, avec quelle prudence, avec quelle dextérité, avec quel doigté elle doit être maniée et prescrite.

Il ne sera peut-être pas inutile, pour notre amour-propre national, de faire remarquer en passant que, d'après les enquêtes les mieux dirigées et les plus consciencieuses, seuls les produits allemands devraient être soupçonnés et accusés des complications en question : dans aucun cas, la responsabilité de l'atoxyl, de production française, ne saurait être mise en suspicion.

C'est, assurément, une constatation qui a sa valeur, et qui doit nous engager à ne reourir, le cas échéant, qu'aux seules et uniques préparations ayant vu le jour en deçà du Rhin. A ce compte, et en observant scrupuleusement les préceptes posés par M. Hallopeau, on pourra avoir la presque certitude d'être utile, sans le moindre risque de faire à son malade plus de mal que de bien. Dr A. Yvert.

Inefficacité de l'atoxyl dans les cas d'atrophie du nerf optique ; toxicité du médicament, par le Dr WATERMAN. (*Berliner Klinische Wochenschrift*, n° 35, 1907). — Rien de bien étonnant donc, quand on se remémore les considérations précédentes, à ce que les tentatives faites dans le service du Professeur Silex, de Berlin, en vue de rechercher la valeur thérapeutique de l'atoxyl contre l'atrophie de la papille, n'aient abouti qu'à la désillusion la plus complète.

Notre confrère Waterman, qui rend compte des expériences tentées dans cette direction, conclut, en effet, que : loin d'avoir donné des résultats avantageux dans le traitement des affections centrales du nerf optique, d'origine syphilitique, l'atoxyl, au contraire, semble devoir être rendu bien dûment responsable, dans cinq cas observés avec le plus grand soin, d'une diminution très rapide de l'acuité visuelle, avec scotome central très prononcé dans l'un d'eux.

Il fallait, certes, s'y attendre ; et ces constatations n'ont pas eu lieu de nous surprendre. Raison de plus pour recommander, dans ces conditions, l'abstention complète et absolue.

Dr A. YVERT.

Embolie de l'artère centrale de la rétine chez un enfant atteint de rétrécissement mitral, par M. POULARD. (*Société médicale des hôpitaux*. Séance du 28 février 1908). — Présentation d'un jeune garçon atteint de rétrécissement avec insuffisance mitrale, qui n'avait jamais présenté aucun symptôme d'affection cardiaque, jusqu'au jour où l'apparition subite d'une embolie de l'artère centrale de la rétine attira l'attention de ce côté.

Ce à quoi M. *Barié*, un maître en la matière, d'ajouter que cette complication, au cours des maladies organiques du cœur, des affections mitrales tout particulièrement, est loin de constituer un fait exceptionnel. Un certain nombre d'hémorragies rétiniennes, comme l'a fort bien indiqué Adamik, ressortissent également à la même origine.

Ce n'est point, d'ailleurs, la seule artère centrale de la rétine qui puisse devenir ainsi le siège d'un embolus ; mais parfois le tronc même de l'artère ophtalmique, comme l'ont parfaitement démontré de Graefe et Liebrecht. Dr A. YVERT.

Syndrome oculaire unilatéral, dû à l'excitation du sympathique cervical au cours d'un goître simple, par MM. P. WIDAL et P. ABRANI (*Société médicale des hôpitaux*. Séance du 6 mars 1908). — Le syndrome oculo-sympathique, caractérisé par la paralysie du grand sympathique, ou syndrome de

Horner, s'observe encore assez fréquemment, au cours et comme conséquence d'affections diverses ; mais il est loin d'en aller de même avec le syndrome inverse ou d'excitation, qui paraît tout à fait exceptionnel.

A ce titre, précisément, l'observation, communiquée par nos deux distingués confrères mérite-t-elle une sérieuse attention.

Il s'agit, en effet, dans ce cas particulier, d'une jeune fille atteinte depuis plusieurs années d'un goître simple, sans le moindre symptôme basedowien, et qui, prédominant sur le lobe gauche, présenta, de ce même côté gauche, un syndrome oculaire caractérisé par une enophtalmie légère, un élargissement de la fente palpébrale et une mydriase très marquée : tout autant de symptômes absolument différents de ceux habituellement enregistrés en pareille circonstance. Il faudra donc, à l'avenir, être prévenu du fait et ne pas trop s'étonner de son apparition, quand on se trouvera à même de la constater. Dr A. Yvert.

Un appareil permettant d'observer les cônes de la rétine, par M. Fortin. (*Société de Biologie*. Séance du 14 mars 1908). — Notre distingué confrère, déjà justement connu pour les ingénieux appareils destinés aux recherches ophtalmologiques qu'il a imaginés, vient encore d'en construire un spécialement disposé de manière à pouvoir parfaitement observer les cônes de la fovéa humaine.

Grâce à ce dispositif, on peut étudier le cône lui-même, et, dans son intérieur, se rendre un compte exact des différentes réactions qui s'y produisent sous l'influence des lumières colorées.

Ensuite, on peut affirmer que la transformation de l'ondulation lumineuse en sensation ne se produit pas dans le cylindre même du cône.

De plus, il appert de ces recherches que l'acuité visuelle sera entièrement sauvegardée tant que subsistera l'intégrité des quelques cônes centraux ; et cela, quand bien même tout le reste de la rétine serait détruit.

Il est possible, enfin, par ce procédé, de diagnostiquer de minuscules lésions de la mosaïque fovéale.

On ne saurait donc nier la valeur et l'importance cliniques de l'appareil en question. Dr A. Yvert.

VIII

Blessures. Corps étrangers. Parasites

Les blessures de l'œil par les éclats de verre de bouteilles.

par M. A. Bourgeois, de Reims (*XXXVIe session de l'Association française pour l'avancement des sciences*, Reims, 1-6 août 1907). — Dans cette communication, notre distingué confrère, insiste avec juste raison sur les grands délabrements résultant, pour l'organe de la vision, des blessures produites par la projection à distance des fragments de verre de bouteilles de champagne.

Ces traumatismes sont, en général, étendus et très sérieux. Il ne reste pas, habituellement, de parcelles de verre dans la plaie, dont les bords sont presque toujours plus ou moins irréguliers.

Or, dans ces conditions, le meilleur traitement consiste, dans la suture cornéenne ou scléro-cornéenne, dont les résultats sont très brillants, lorsque cette suture a été pratiquée peu de temps après l'accident.

Grâce, en effet, à une asepsie rigoureuse, grâce à une clinique opératoire aidée par la fine instrumentation moderne, non seulement on parvient à conserver l'œil, avantage certainement à ne pas dédaigner au point de vue esthétique, mais à lui laisser assez souvent encore un degré de vision fort acceptable.

Nous enregistrons avec d'autant plus de plaisir ces conclusions, que nous-même, personnellement, avions déjà préconisé, recommandé cette manière de voir et de faire, avec preuves indiscutables à l'appui, il y a près de trente ans ; exactement, pour mettre les points sur les *i*, dans un travail présenté à la *Société de chirurgie* le 15 mai 1878. Et depuis, nous n'avons cessé de mettre en pratique cette méthode de conservation, decrite tou tau long dans notre *Traité des blessures du globe de l'œil.* Dr A. Yvert.

Du diagnostic de l'extraction des corps étrangers magnétiques de l'œil, par M. Gallemaerts. (*Académie royale de médecine belge.* Séance du 2 mai 1908). — Dans une magistrale communication à la docte Société, notre savant confrère envisage, d'une part le diagnostic, d'autre part le traitement des corps étrangers magnétiques profondément situés à l'intérieur du globe de l'œil.

Leur recherche, tout d'abord, se fait au moyen soit du magnétomètre, soit de la radiographie.

Or, dans 24 cas, qui servent de base à sa manière de voir, M. Gallemaerts a utilisé l'électro-aimant géant de Volkmann; comme résultat diagnostique, la recherche de la douleur, à l'aide de cet instrument, peut, bien souvent, fournir des renseignements fort utiles ; mais il ne faut pas toujours y atta-

cher une trop grande importance, car il a pu parfois constater l'absence de toute douleur, alors que cependant on avait affaire à un corps étranger volumineux. De même, dans ces conditions, on peut trouver en défaut la radiographie.

Seul, à son avis, et d'après son expérience, le magnétomètre serait capable de fournir des résultats d'une certitude absolue.

En ce qui concerne la thérapeutique, l'extraction réussit à peu près constamment par l'emploi combiné du grand et du petit aimant : le premier permet de mobiliser les corps magnétiques insensibles à l'influence du petit ; ce dernier, une fois le corps du délit dans la chambre antérieure, sert à l'extraction définitive.

Quelquefois, assez rarement fort heureusement, bien qu'on soit parvenu à extraire le corps étranger, l'iridocyclite consécutive nécessite l'énucléation ; sur les 24 faits sus-mentionnés, 10 fois il fallut en venir à cette pénible extrémité.

Quand, d'ailleurs, le grand aimant est incapable d'attirer le corps magnétique dans la chambre antérieure, il ne reste d'autre ressource que de pratiquer une incision à la sclérotique. Dr A. Yvert.

Corps étrangers volontairement introduits sous les paupières dans un but de simulation, par M. Doret. (*Société médicale de Genève*. Séance du 12 mars 1908). — Cas intéressant, et à retenir, d'une ménagère, âgée de 41 ans, qui, dans un but de chantage par trop évident, prétendait avoir reçu dans les yeux de « la chlorure » dont elle se servait pour laver les planchers et se présenta à notre excellent confrère les yeux enflammés au point de ne pouvoir ni les ouvrir, ni se conduire. Or, d'un examen approfondi, il résulta que la malade en question portait : dans le cul-de-sac conjonctival inférieur droit un fragment d'allumette suédoise long de 8 millimètres ; dans le cul-de-sac conjonctival inférieur gauche, deux fragments semblables, l'un de 12, l'autre de 10 millimètres ; enfin, en retournant la paupière supérieure droite, on trouva un quatrième fragment d'allumette de 9 millimètres au fond du cul-de-sac conjonctival supérieur. Corps étrangers bien certainement introduits en ces points à dessein et de propos délibéré. La meilleure preuve en est qu'une fois sa supercherie découverte, la prétendue victime de cet accident ne remit plus les pieds à la clinique. Dr A. Yvert.

IX

Rapports avec les affections générales

Technique de l'ophtalmo-réaction, par M. Léon Petit. (*Thèse de la Faculté de médecine de Lille*, 1907). — La valeur et l'importance de l'oculo ou de l'ophtalmo-réaction, comme signe diagnostique de la tuberculose, ne sauraient certainement plus, à l'heure actuelle, faire l'ombre d'un doute ; mais, à la condition toutefois de procéder méthodiquement, de bien appliquer les règles prescrites en pareille matière, de recourir, en un mot, à la technique recommandée par le savant directeur de l'Institut Pasteur de Lille.

Aussi, ne saurait-on trop recommander la lecture du travail inaugural que vient de publier, à ce propos, un élève du maître ; travail dans lequel on trouvera exposés en détails tous les temps de ce genre de recherches avec les conditions nécessaires, indispensables pour ne pas être induit en erreur.

C'est, en premier lieu, dans l'angle interne de l'œil que doit être instillée la goutte de solution de tuberculine-test à 1 pour 100. Or, pour faciliter cette tâche au praticien, l'Institut Pasteur de Lille a mis en circulation de petits flacons contenant chacun 5 milligrammes de tuberculine, auxquels il suffit d'ajouter 10 gouttes d'eau distillée pour obtenir, séance tenante, une solution à 1 pour 100. En outre, pour plus de commodité encore, le même Institut fournit la tuberculine-test en solutions stérilisées à 1/2 pour 100 sous forme d'ampoules.

Ceci posé, voici les précautions exigées pour une bonne technique :

a) Surtout et avant tout, bien s'assurer au préalable qu'il n'existe aucune lésion si minime soit-elle, de l'œil ou des paupières qui vont servir à l'expérimentation, afin de ne pas s'exposer à une réaction qui pourrait dépasser le but, et compromettre même, plus ou moins, l'organe déjà porteur d'une infection microbienne préexistante.

b) Eviter absolument tout clignement au moment de l'instillation de la goutte de tuberculine, car, dans l'hypothèse contraire, le liquide en question serait expulsé avant d'avoir eu le temps de produire son effet ; d'où des conclusions absolument fausses, sinon sérieusement erronées. En conséquence, il faut avoir bien soin de faire renverser en arrière

la tête du patient, et de maintenir écartées pendant quelques instants les paupières supérieure et inférieure.

c) Bien recommander au sujet en expérience de ne pas se frotter l'œil, après l'introduction de la goutte au contact de la conjonctive, ce qui forcément pourrait fausser les résultats à enregistrer. Au besoin et à la rigueur, un bandeau obturateur serait appliqué.

d) Enfin, selon les préceptes de Calmette, n'employer, pour éviter toute inflammation anormale (blépharite,conjonctivite), que la tuberculine précipitée par l'alcool et parfaitement aseptique, la tuberculine-test. Dans tous les cas, quoiqu'il arrive, ne jamais, au grand jamais, se servir de tuberculine glycérinée, en laquelle on ne saurait avoir la moindre confiance, en raison de sa causticité. Au total et en résumé, à la condition de se conformer scrupuleusement à ces règles nettes, précises, faciles d'ailleurs à observer, on fera de la bonne besogne et on sera en droit de conclure en parfaite connaissance de cause. Dr A. Yvert.

Les paralysies oculaires et le nystagmus au cours de la sclérodermie généralisée, par MM. Raymond et Georges Guillain. (*Société médicale des hôpitaux*. Séance du 6 mars 1908). — On connaissait depuis longtemps déjà les altérations musculaires, survenues, au cours et comme conséquence de la sclérodermie, dans la trame des muscles du squelette et même des muscles de la langue ; mais l'on savait, assurément, fort peu de chose touchant les lésions de cette nature pouvant survenir du côté de la musculature oculaire ; l'attention, en tout cas, n'avait guère été attirée dans cette direction.

Aussi bien, les observations, relatées par nos deux excellents confrères, nous semblent-elles, à cet égard, des plus intéressantes.

Chez deux malades, en effet, atteints l'un et l'autre d'une sclérodermie généralisée avec mélanodermie, ils ont constaté que l'excursion des yeux en dehors était limitée à droite et à gauche, avec accompagnement dans les efforts faits pour regarder du côté temporal, de secousses nystagmiformes ; il existait, autrement dit, une paralysie des muscles droits externes des plus manifestes.

Or, d'après MM. Raymond et Guillain, le seul exemple de ce genre, qu'ils aient pu recueillir, serait celui de M. Logetchnikov, concernant une malade atteinte de sclérodermie généralisée, avec immobilité absolue des yeux, en dedans, en dehors, en haut et en bas.

L'impotence, dans ces conditions, ne paraît pas dépendre d'une paralysie des nerfs moteurs de l'œil, mais très probablement d'une lésion des muscles oculaires eux-mêmes, amyotrophie ou myosclérose, analogues à celles déjà constatées antérieurement dans les autres muscles de l'économie.

Il faudra donc désormais toujours compter, en pareille occurrence, avec les troubles de la vision susceptibles de rentrer dans cette catégorie. Dr A. Yvert.

Un nouveau signe précoce de la rougeole, par M. Aly-Belfadel. (*Gazetta degli Ospedalitta* du 17 novembre 1907). — Notre excellent confrère ayant eu l'occasion, au cours d'une épidémie de rougeole observée dans les environs de Monastéro-Bormida et portant sur plus de 300 malades, d'examiner un certain nombre d'enfants, dont les frères ou sœurs avaient été atteints préalablement, croit avoir remarqué un signe particulier, propre à la conjonctivite rubéolique pré-éruptive, qui permettrait de pouvoir, presque à coup sûr, porter un diagnostic exact avant l'apparition de l'éruption caractéristique.

Alors, en effet, que la conjonctivite catarrhale simple, ordinaire, débute habituellement dans les culs-de-sac de la muqueuse pour se propager de là à la conjonctivite bulbaire, la conjonctivite de la rougeole, au contraire, apparaîtrait tout d'abord, à droite et à gauche, *des deux côtés de la cornée, suivant le méridien horizontal correspondant exactement au siège classique du ptérygion*. De ce point, elle s'étendrait rapidement, en un jour ou deux tout au plus, à la totalité de la muqueuse.

Tel serait le signe pathognomonique de l'inflammation rubéolique de la conjonctive. Reste à contrôler le bien-fondé de ce caractère particulier, qui aurait, en cas d'affirmative, une importance prophylactique de tout premier ordre.

A l'avenir, de prononcer en dernier ressort. Dr A. Yvert.

Lésions oculaires tardives après ophtalmo-réaction par la tuberculine, par MM. Van Durme et Evariste Stocké, de Gand. (*La Presse médicale*, n° 22, 1908). — Tous ceux qui se tiennent, journellement, au courant de la littérature médico-chirurgicale, savent d'ores et déjà que, dans deux circonstances, faisant époque en la matière à l'Académie de médecine, notre éminent collègue et ami, M. le médecin inspecteur général Delorme, a mis une sourdine au premier enthousiasme de M. Calmette, touchant la réelle valeur com-

me diagnostic et surtout la bénignité de l'ophtalmo-réaction à la tuberculine.

Or, voilà que précisément, deux de nos confrères belges apportent à l'appui de cette manière de voir une série de cinq observations personnelles, dans lesquelles seraient survenus des accidents, plus ou moins tardifs, qui donnent sérieusement à réfléchir.

Si, de plus, l'on veut bien remarquer que ces 5 complications se sont présentées sur un total seulement de 47 instillations, soit dans la proportion de 10,6 0/0, force est, assurément, de reconnaître qu'il ne saurait s'agir, en la circonstance, ni d'une simple coïncidence, ni d'une quantité négligeable.

Dans cinq cas, en effet, d'ophtalmo-réaction à la tuberculine, MM. Van Durme et Stocké ont noté, au bout de 10, de 14, de 17, de 18 et de 57 jours, l'apparition, au niveau de la conjonctive bulbaire de nodosités plus ou moins nombreuses, plus ou moins volumineuses, variant d'une fraction de millimètre à 3 millimètres, rappelant assez volontiers le type clinique de la conjonctivite phlycténulaire, à cette différence près, toutefois, qu'à l'examen attentif avec la loupe binoculaire, la forme allongée et plate des plus volumineuses de ces nodosités, leur ombilication centrale sans aucune trace d'ulcération ne laissent aucun doute à cet égard.

Aussi bien, ces petites saillies semblent-elles, anatomopathologiquement parlant, avoir les relations les plus intimes avec celles qui ont été signalées par Stadelmann après la cuti-réaction de Von Pirquet et qui, à la suite des recherches de Daels, doivent être considérées comme la résultante de l'introduction dans le derme des bacilles tuberculeux tués, contenus dans la tuberculine. Autrement dit, pour Daels, on aurait affaire, bel et bien, à l'éclosion de véritables tubercules ; éclosion accompagnée, d'ailleurs, dans la plupart des cas, d'injection périkératique, parfois d'iritis, et toujours, constamment, de dilatation des vaisseaux sanguins et lymphatiques de la conjonctive bulbaire environnante.

On ne saurait, du reste, établir la moindre corrélation entre l'intensité de la réaction primitive et l'apparition de ces petites tumeurs ; à telle enseigne même, que cette lésion tardive peut parfaitement se produire lorsque la réaction première a été négative.

Enfin, dans trois des observations en question, plusieurs

poussées successives se sont produites les unes après les autres.

D'où il appert, sans qu'il soit besoin, je pense, d'insister davantage, que maintenant plus que jamais, la plus extrême prudence s'impose ; en fait d'ophtalmo-réaction à la tuberculine ; et qu'on doit franchement se ranger à l'opinion du savant inspecteur général du service de santé, qui recommande sous ce rapport la plus scrupuleuse réserve.

De pareilles constatations se passent de commentaires ; surtout quand il s'agit d'appliquer cette méthode nouvelle à *l'armée, qui n'a jamais servi et qui n'est pas faite pour servir de champ d'étude à la médecine expérimentale.*

Dr A. Yvert.

Origine traumatique de certains goîtres exophtalmiques, par M. le médecin-major Leniez. (*Société de médecine militaire française*. Séance du 19 décembre 1907). — Relation de trois cas fort intéressants autant que rares, de maladie de Basedow, observés par notre excellent collègue à la suite et comme conséquence de traumatismes crâniens.

Dans le premier, en effet, cette affection survint, chez un chef de bataillon, en dehors et à l'exclusion de toute autre cause étiologique appréciable, après une chute de cheval sur la tête dans un manège.

Le second a trait à un jeune conscrit, tombé, quatre ans avant l'appel, sur la tête, du haut d'une voiture chargée de gerbes de blé.

Le troisième, enfin, se rapporte à un lieutenant de cavalerie de 33 ans, ayant, lui aussi, fait une chute de cheval sur la tête. Cete dernière observation mérite d'autant plus l'attention que le traitement par l'hémato-éthyroïdine a déterminé rapidement la disparition de tous les symptômes du goître exophtalmique.

Ces constatations sont d'autant plus importantes à enregistrer que, comme l'a fait remarquer le président, M. le médecin inspecteur général Delorme, il ne sache pas que la littérature chirurgicale ait jusqu'à présent mentionné de goîtres exophtalmiques consécutifs à des traumatismes crâniens. Ce en quoi il se trompait ; attendu que, au dire de Laveran et Tessier, dans leur *Traité de Pathologie interne*, sur 200 faits observés par Von Graefe, 3 lui ont paru attribuables à un traumatisme céphalique.

Quoi qu'il en soit, il s'agit là, bien certainement, de raretés pathologiques susceptibles de donner sérieusement à réflé-

chir, au point de vue médico-légal et de la loi sur les accidents du travail.

On devra donc, à l'avenir, ne pas tenir, dans ces conditions, les traumatismes du crâne pour une quantité négligeable. Dr A. Yvert.

La pupille dans l'épilepsie, l'hystérie et les psychonévroses, par Max Linde. (*Psychologische Arbeiten*, de Kroepelin, t. V, 1907).

De l'examen méticuleux de 30 épileptiques, 25 hystériques et 15 psychopathes, chez lesquels notre distingué confrère a cherché à se rendre un compte exact de l'état de la pupille, dans les psychoses dites « fonctionnelles », il se croit en droit de tirer les conclusions suivantes :

1° Il n'existe pas de différence notable dans l'état des pupilles d'un épileptique, d'un hystérique ou d'un névropathe.

2° Le diamètre des pupilles serait, dans ce groupe d'affections, plus grand qu'à l'état normal.

3° L'anisocorie, ou inégalité pupillaire, se rencontre fréquemment (27 0/0 des cas observés).

4° La réaction secondaire de Weiler ne manque pas. (Or cette réaction, décrite chez l'homme normal, par Weiler, au *Congrès de psychiâtrie de Munich*, en 1906, s'obtient de la manière qui suit : on éclaire un œil au moyen d'une source lumineuse d'intensité connue ; les deux pupilles se rétrécissent. Si alors on éclaire l'autre œil au moyen d'une source lumineuse identique sans rien changer à l'éclairage du premier œil, on obtient un nouveau rétrécissement des deux pupilles, une nouvelle réaction, la *réaction dite secondaire*.

5° Les réflexes psychologiques ne sont pas modifiés.

Dr A. Yvert.

Note sur certains symptômes pupillaires dans la chorée, par F. Langmead, de Londres. (*Lancet*, n° 4403 du 18 janvier 1908). — Description de quelques modifications observées du côté de la pupille, au cours de la chorée, et qui ne paraissent pas avoir été jusqu'à présent signalées, sur lesquelles, tout au moins, l'attention ne semble pas avoir été suffisamment attirée. On avait bien décrit, il est vrai, une inégalité pupillaire, avec prédominance du myosis du côté où les mouvements pseudo-volontaires du corps sont le plus marqués ; mais là se bornaient les observations.

Notre confrère s'étant donné la tâche d'examiner à ce point de vue les pupilles de tous les enfants choréiques de son service, constata les altérations suivantes qui lui paraissaient avoir, en la circonstance, une sérieuse importance.

a) L'hippus, caractérisé par des alternatives assez rapides de dilatation et de rétrécissement pupillaires.

b) Des anomalies de l'accommodation, avec contractions des pupilles nullement synchrones, l'une se resserrant très notablement, alors que l'autre, au contraire, est plus ou moins dilaté ; la durée de la contraction variant, d'ailleurs, beaucoup d'une pupille à l'autre.

c) On note aussi parfois l'excentricité des pupilles, qui paraît d'autant plus manifeste que la pupille est plus contractée.

Or, pour Langmead, ces trois caractères sont d'autant plus significatifs qu'ils ne se voient que dans la chorée et dans les localisations articulaires ou cardiaques du rhumatisme ; nouveau motif, s'il en était encore besoin, pour faire ranger la chorée susdite dans la catégorie des manifestations rhumatismales. Dr A. Yvert.

Xanthélasma et cholémie, par MM. A. Gilbert et P. Lereboullet. (*Société de Biologie*. Séance du 4 avril 1908). — Depuis longtemps déjà, nos deux distingués confrères avaient insisté sur les relations absolument intimes qui semblent toujours exister entre les affections biliaires ou hépatiques et le xanthélasma.

Ils relatent, dans leur communication actuelle, deux faits des plus suggestifs sous ce rapport, sur lesquels ils établissent à n'en pas douter, que la lésion en question peut parfaitement persister, à l'état définitif, après la suppression de la cause qui l'a provoquée, alors que la cholémie pathogénique a disparu.

Dans le premier, deux jaunisses antérieures ; dans le second, des accidents biliaires variés, et anciens permettaient de bien établir l'origine biliaire du xanthélasma des paupières.

Donc, plus que jamais, le xanthélasma au même titre que les mélanodermies, doit être considéré comme l'un des stigmates les plus certains d'une affection biliaire ou hépatique, avec cholémie. Dr A. Yvert.

Stigmates oculaires et stigmates dentaires d'hérédo-syphilis à formes camplexes et rares, par Antonelli et Bonnard. (*Annales des maladies vénériennes*, mai 1908.) — Antonelli et Bonnard font remarquer que les rapports entre stigmates oculaires et stigmates dentaires de la syphilis héréditaire sont beaucoup plus nombreux et beaucoup plus fréquents qu'il ne semblerait, d'après la conception originaire et classique de la triade de Hutchinson. En effet, les lésions ocu-

laires, qui seraient les plus constantes, surtout depuis la découverte des *stigmates ophtalmoscopiques rudimentaires* (Antonelli), se trouvent plus souvent dans la chorio-rétine et dans le nerf optique, à l'état de lésions cicatricielles ou dystrophiques, que dans la cornée à l'état de kératite interstitielle évoluant ou déjà éteinte (restes d'opacités ou de vascularisation). D'autre part, les stigmates dentaires ne se bornent pas aux érosions, à l'atrophie cuspidienne, surtout des grosses molaires, et à l'incisive hutchinsonienne; il faut rechercher ces stigmates dans tout le système dentaire, dans son ensemble et dans chaque unité, dans la forme, dans la disposition, dans les altérations, et même dans l'absence, des différentes individualités dentaires. — Quant aux stigmates auriculaires, qui complètent la triade, ils sont moins fréquents, et leur valeur se trouve amoindrie par l'anatomie même de l'organe, qui est inaccessible en grande partie à des différentes individualités dentaires. — Quant aux stigmates analogues, par exemple, aux stigmates du fond de l'œil.

La variété et la complexité d'association des stigmates oculaires et dentaires ont paru particulièrement démontrées par les observations suivantes, que les auteurs résument brièvement :

1° Fillette de 8 ans, qui a une sœur atteinte de kératite parenchymateuse en pleine évolution, et un frère présentant des stigmates ophtalmoscopiques.

Lésions oculaires. — Dacryocystite aiguë à droite, probablement par infection secondaire et ostéo-périostite naso-lacrymale. Le nez est écrasé à sa base, il y a rhinite chronique, les os propres du nez sont à fleur de peau, avec le bord libre et le tubercule très saillants sous la pulpe du doigt (stigmate facial signalé la première fois par Antonelli). Myopie congénitale, ou tout au moins datant de la première enfance, de 7 D. pour O. D. et de 5 D. pour O. G. Il y a donc myopie hérédo-syphilitique à lésions oculaires plus ou moins marquées (Antonelli). A l'ophtalmoscope, l'O. G. montre des reliquats de papillite, des plaques de chorio-rétinite atrophique et une choroïdite diffuse à troubles pigmentaires. L'O. D. montre des altérations papillaires analogues, pas de foyers atrophiques des membranes, mais une marbrure par dystrophie pigmentaire très irrégulière et très marquée, alternée avec des plaques de pigmentation grenue.

Quant aux *lésions dentaires* (Bonnard) : absence congénitale de quelques dents (incisives supérieures et deux molaires de lait du maxillaire inférieur). Anomalie de disposition des incisives supérieures (vaste séparation entre l'incisive

centrale et latérale de chaque côté). L'ensemble, bouche édentée, contribuait fortement à l'aspect de petite vieille (sénilité précoce), que la figure de l'enfant présentait.

2° Fillette de 11 ans, amenée consulter pour iritis récidivante (forme froide) de l'O. D. A l'âge de 5 ans souffrit d'affection oculaire longue, binoculaire, probablement kératite parenchymateuse, d'après les détails donnés par les parents; les cornées sont néanmoins parfaitement transparentes, sans restes vasculaires. L'examen ophtalmoscopique montre de simples stigmates rudimentaires, surtout une dystrophie pigmentaire évidente vers la périphérie du fond de l'œil en bas.

Lésions dentaires. — Incisives médianes supérieures hutchinsoniennes typiques. Erosions en gâteau de miel sur les molaires de 6 ans. Erosions à sillons très prononcés, sur le bord libre des incisives inférieures.

3° Jeune fille de 15 ans, sœur de la précédente.

Lésions oculaires. — L'O. G. est légèrement hyp. avec V : 1, et montre à l'ophtalmoscope une simple dystrophie pigmentaire diffuse de la chorio-rétine. L'O. D. est M. de 6 D. et malgré le verre correcteur, n'atteint que V — 0,2 : l'ophtalmoscope montre une papille optique pâle, grisâtre, sans altérations manifestes du bord ni des vaisseaux : dystrophie pigmentaire diffuse, comme dans l'O. G. En somme: myopie monoculaire congénitale, avec état subatrophique de la papille de ce même œil (posthume probable de névrite optique rétro-oculaire) et dystrophie pigmentaire diffuse de la chorio-rétine dans les deux yeux.

Lésions dentaires. — Microdontisme ou nanisme dentaire, évident surtout en ce qui concerne les incisives médianes supérieures et inférieures, les canines supérieures et les molaires de 6 ans (contemporanéité et synchronisme des troubles amenant ces stigmates). Erosions en gâteau de miel, évidentes non seulement sur les molaires supérieures et inférieures, mais aussi sur les canines et les incisives médianes supérieures;

4° Homme de 32 ans. — A l'O. G., la pupille est difforme, polygonale, mais réagit assez bien à l'excitation lumineuse (pas de synéchies postérieures). Elle devient plus régulière, presque ronde, pendant la dilatation moyenne à l'éclairage modéré, et paraît plus difforme pendant le myosis. Sur la cristalloïde antérieure, au milieu du champ pupillaire, l'on constate, par l'éclairage focal et le grossissement d'une loupe, de tous petits dépôts pigmentaires, restes de membrane pupillaire. A l'ophtalmoscope, le disque optique paraît pâle et

la chorio-rétine présente sur une vaste étendue une dystrophie pigmentaire, marquée surtout vers la périphérie du fond de l'œil. A l'O. D., il existe une vaste brèche supéro-nasale de l'iris, par iridectomie opérée treize ans auparavant à l'Hôtel-Dieu. Cette lésion, de même qu'un assez vaste leucome sur la zone périphérique inférieure de la cornée, avec adhérence de la base de l'iris, sont les suites d'un traumatisme. L'on constate des dépôts pigmentaires et fibrineux sur la cristalloïde antérieure (pseudo-cataracte exsudative, suite d'iritis). Malgré ces lésions, le fond de l'œil est parfaitement visible à l'ophtalmoscope, surtout par le champ de la pupille artificielle. L'on voit ainsi la papille optique à bords flous et irréguliers, semés de nombreux petits foyers de chorio-rétinite péripapillaire, quelques-uns atrophiques, d'autres chargés de pigments, de façon à constituer des secteurs de cadre pigmentaire au disque optique. Il y a dystrophie pigmentaire diffuse de la chorio-rétine, comme à l'œil gauche.

En somme, et en faisant abstraction des lésions traumatiques de l'œil droit, l'on constate : malformations pupillaires à l'O. G. (discorie et restes rudimentaires de membrane pupillaire, probablement par processus pathologique irido-choroïdien de la vie intra-utérine); stigmates ophtalmoscopiques rudimentaires dans les deux yeux, à savoir : dystrophie pigmentaire diffuse de la chorio-rétine, état subatrophique de la papille optique et surtout couronne de foyers de chorio-rétinite péripapillaire à l'O. D.

Lésions dentaires. — Polymorphisme dentaire. Sur le maxillaire supérieur les incisives médianes sont massives, amorphes, en goutte de suif, presque globulaires, tandis que les incisives latérales sont nettement conoïdes. La première prémolaire gauche est très petite (microdontisme). L'ensemble est compliqué par une anomalie du siège de l'incisive latérale droite, qui a pris la place de la canine et *vice versa* (migration ou inversion folliculaire, anomalie des plus rares). Sur le maxillaire inférieur l'on remarque une anomalie de disposition de toutes les dents du tiers antérieur, surtout du côté droit. En outre, une atrésie du tiers antérieur de ce même maxillaire.

LES AUTEURS.

Le Gérant : FÉLIX ALCAN.

Paris. — Typ. A. DAVY, 52, rue Madame. *Téléphone* 704-19.

DE L'INTÉRÊT DE L'EXAMEN DES YEUX

DANS LES CAS D'ATTAQUES ÉPILEPTIFORMES

PAR

A. RODIET,
Médecin de l'Asile Saint-Yon.

ET

BRICKA
Chef des travaux d'anatomie pathologique.
de l'Ecole de Médecine de Marseille

Si l'examen de yeux, dans le cas d'épilepsie essentielle, peut donner des renseignements intéressants, à plus forte raison convient-il de ne pas négliger l'étude des troubles oculaires en présence des malades atteints de convulsions épileptiformes.

Qu'il s'agisse d'un sujet présentant des accès d'épilepsie généralisée, ou plus souvent partielle, à la suite d'une chute sur la tête, d'une affection de l'encéphale ou de la moelle épinière, d'alcoolisme ou de syphilis, l'observation des symptômes pupillaires et la recherche des lésions ophtalmoscopiques, deviennent utiles au diagnostic, et, par suite, au traitement.

Observation I. — Mme R..., âgée de 60 ans, sage-femme, entre le 15 juillet 1905 à l'asile de Montdevergues. Etat maniaque et délire d'origine alcoolique. Hallucinations du goût et de l'odorat, idées de persécution et réactions violentes. Pendant les neuf premiers mois de son internement, aucune amélioration. En avril 1906, la malade est plus calme. Les hallucinations et les idées de persécution sont moins actives.

En décembre 1906, Mme R... est atteinte, coup sur coup, de trois ictus épileptiformes. Quelques heures après les accès, le seul symptôme qui subsiste est une parésie légère des membres supérieurs et inférieurs du côté droit, parésie qui apparaît et disparaît en un seul jour.

Le lendemain matin, la malade examinée se montre très affectée des accidents qui se sont manifestés la veille. Elle répond avec complaisance à nos questions et d'une façon qui

dénote une parfaite lucidité. C'est elle-même qui reconstitue son observation.

Ses parents n'ont jamais eu aucune affection grave, sauf son grand-père maternel, paraplégique dès sa jeunesse. Mme R... n'a fait aucune maladie grave pendant son enfance. Pas de convulsions pendant cette première période de son existence, mais des bronchites fréquentes tous les hivers. Toutefois, règles régulières, 5 grossesses à terme, 5 enfants, 4 filles et 1 garçon. Mariée très jeune, à 17 ans, souvent séparée de son mari que ses occupations retenaient parfois longtemps loin de son domicile, elle-même partit en 1870 pour aller faire, durant deux ans, des études de sage-femme à Avignon et à Nîmes. Bien qu'elle n'avoue, durant cette longue absence, aucune relation extra-conjugale, elle fut atteinte, en 1871, d'une affection douloureuse de la gorge, qui lui laissa longtemps de la raucité de la voix, de petites érosions dans la bouche, des douleurs articulaires et une céphalée nocturne. Aucun traitement suivi. En même temps, ses sourcils se sont progressivement dénudés dans leur tiers externe. Progressivement aussi, la vue de l'O. D. baisse d'une façon considérable, lui permettant à peine de se conduire en plein jour, et bientôt apparut, du même côté, du strabisme interne avec ptosis, signes qui persistent encore aujourd'hui, c'est-à-dire 35 ans après leur apparition.

Elle exerça durant plus de 20 ans, sa profession de sage-femme et a accouché des femmes notoirement syphilitiques.

Il y a dix ans environ, apparition d'un blépharospasme douloureux bilatéral : la malade sentait « comme un ver qui se remuait dans ses paupières », et ne pouvait les écarter au même instant. Ce spasme douloureux revint à plusieurs reprises et durait plusieurs minutes à chaque accès. Enfin, il y a 5 à 6 ans, sans présenter de plaie ni d'affection de la sphère génitale, elle garda longtemps dans l'aine un ganglion, gros comme une noix, mobile et indolore.

Des cinq enfants, deux sont morts, d'abord une fille qui mourut à 14 mois. Dès l'âge de 2 à 3 mois, cette enfant avait présenté une éruption à la face et aux mains. Le fils aîné est mort, à 25 ans, interné à l'asile de Marseille. Les autres enfants avaient été perdus de vue depuis plusieurs années par la malade, qui les éloignait par ses violences et ses idées de persécution. Le début de la maladie actuelle remonterait à 6 ans. A cette époque, apparition d'accès convulsifs partiels. Les bras étaient agités de mouvements involontaires et de contractions fibrillaires. Mme R..., qui ne perdait pas

connaissance, assistait à ces convulsions localisées au membre supérieur et s'en affectait d'autant plus que des vomissements accompagnaient ces troubles de la motilité. Ces accidents auraient duré une semaine environ, puis auraient disparu complètement jusqu'à la date du 9 décembre 1906, époque à laquelle on observe des accès convulsifs, qui sont fréquents surtout la nuit. Les phénomènes parétiques consécutifs, du côté de la face et de la langue, sont très appréciables le matin. La face est déviée vers la droite avec la langue ; l'anarthrie est presque absolue. Quelques heures plus tard, l'usage de la parole se rétablit, mais la prononciation est épaisse et difficile, Mme R... escamote les dentales et prononce par exemple, « ma mée » (pour ma mère), « mentieu » pour monsieur. Dans l'après-midi, cette dysarthrie disparaît complètement et vers le soir, la prononciation est facile.

Il n'existe pas, à vrai dire, d'aura. Les convulsions durent environ deux ou trois minutes. Pendant ce temps, les muscles de la moitié gauche de la face sont le siège de mouvements convulsifs qui contorsionnent le visage et lui font prendre un aspect grimaçant. La langue tourne dans tous les sens. Ces crises s'accompagnent d'une perte de connaissance absolue, avec amnésie consécutive : ni fièvre, ni vomissements.

En somme, crises d'épilepsie partielles, nettement limitées à la face, réalisant donc le type facial pur. Contracture des muscles faciaux à gauche pendant l'accès, flaccidité de ces mêmes muscles en dehors de l'attaque.

16 décembre 1906. La malade a eu deux crises la nuit dernière. Examen ophtalmoscopique le matin à 7 heures.

O. D. Atrophie grise de la papille qui a pris une teinte d'un jaune sale.

Les vaisseaux sont énormes et flexueux.

La rétine congestionnée et rouge est légèrement pigmentée en noir.

O. G. Même état.

La sensibilité conjonctivale est très diminuée. Les deux pupilles sont légèrement dilatées, et le réflexe lumineux est très paresseux. En raison de l'état de fatigue de la malade, l'étude du champ visuel et de l'acuité visuelle est impossible.

17 décembre 1906. Cinq crises cette nuit.

Morsures de la langue consécutives.

Mêmes symptômes oculaires.

11 janvier 1907. Crises nocturnes, toujours fréquentes. La nuit dernière, les convulsions ont envahi, après la face, le membre inférieur gauche qui est parésié ce matin. Cette parésie a

disparu dans la journée. Le réflexe patellaire est diminué de ce côté. L'examen du fond de l'œil donne les résultats déjà notés.

Cette forme d'épilepsie, strictement partielle au début, et limitée à la face, s'étendant maintenant au membre inférieur, réalise ainsi le type facio-crural.

A partir de ce moment, cachexie rapide. La malade meurt dans le marasme le 2 février 1907.

Autopsie le 3 février 1907.

Nous ne pouvons autopsier que le cerveau. A l'ouverture de la boîte cranienne, nombreuses adhérences de la dure-mère avec la voûte, plaques nacrées et disséminées de pachyméningite, analogues aux plaques méningitiques des paralytiques généraux. Une plaque assez épaisse de méningite coiffe le lobule paracentral droit ; elle est adhérente à la dure-mère et ne présente pas de granulations. Nombreuses plaques plus ou moins diffuses au-dessus de la région rolandique droite. Du côté de l'hémisphère gauche, ces lésions existent, mais moins prononcées.

L'artère sylvienne droite et ses branches de distribution, surtout la frontale et la pariétale, présentent des parties amincies et ectasiées, dont la tunique donne sous le doigt une impression de consistance parcheminée, fragile et peu élastique.

Conclusions. — En résumé, crises jacksonniennes, réalisant d'abord le type facial pur, ensuite le type facio-crural, chez une femme très probablement syphilitique.

Les lésions qui ont causé les paroxysmes convulsifs ont dû se réaliser surtout en deux temps : 1° six ou sept ans avant le décès, lors des premières « convulsions », dont parlait la malade. Les vomissements, qui accompagnent ces convulsions, indiquaient du « méningisme », dont l'influence n'est peut-être pas étrangère au délire de Mme R..., chez qui les idées d'empoisonnement et de persécution apparaissent à cette époque ; 2° lors de l'apparition des accès jacksonniens.

Observation II. — Mme P... entre le 22 juin 1902 à l'asile. Elle est âgée de 46 ans. Intoxication alcoolique caractérisée par du tremblement généralisé, des hallucinations de la vue, de l'ouïe et de la sensibilité générale. Idées de grandeur et

de satisfaction personnelle. Des idées de persécution et en particulier d'empoisonnement.

La malade est agitée jusqu'au commencement d'octobre 1906. A cette époque se produisent les symptômes précurseurs de l'épilepsie jacksonnienne. Sensation de fourmillement dans le bras droit ; la main devient lourde, la malade ne peut plus la porter jusque sur sa tête et est ainsi incapable de se coiffer elle-même. Cette parésie s'accentue et bientôt, chaque matin, le bras droit et la main s'agitent de secousses toniques, puis cloniques, dont la malade a conscience, mais qu'elle est impuissante à arrêter. Après chacun de ces accès convulsifs, la main reste paralysée quelque temps.

Comme passé pathologique, Mme P... avoue qu'elle a été atteinte de syphilis, il y a 20 ans, et elle s'est soignée très irrégulièrement.

30 novembre 1906. Elle tousse et crache tous les hivers depuis quelques années.

Lésions pulmonaires en voie d'évolution (submatité et craquements humides aux deux sommets).

Traitement mercuriel : tous les deux jours, une injection hypodermique de bi-iodure de mercure cacodylé (bi-iodure 0,02 centigr., cacodylate de soude, 0,06 centigr.).

Octobre 1906. Quinze jours après l'apparition des secousses musculaires dans le bras droit, forte crise. La malade qui parlait, s'arrête tout à coup, pousse un cri et perd aussitôt connaissance. Son bras droit se contracte en flexion, quelques secondes à peine et immédiatement après, la main devient le siège de secousses cloniques qui se propagent aussitôt à l'avant bras et au bras, mais ne montent pas plus haut. La face et le cou ne sont pas atteints par les convulsions ; la tête repose inerte sur l'oreiller. Les paupières sont entr'ouvertes, et on voit la pupille dilatée et immobile ; la sensibilité est abolie. Une courte période de stertor termine l'attaque ; après quoi, la malade, étonnée, revient à elle, puis se sent bouleversée, mal à son aise.

La recherche de l'acuité visuelle et la détermination, périmétrique de la vision, sont impossibles, par suite de l'indocilité du sujet. L'examen ophtalmoscopique, pratiqué immédiatement après la crise donne les résultats suivants :

O. D. La papille, a pris une teinte jaune sale. Les vaisseaux sont gros, tortueux. Rétinite pigmentaire.

O. G. Papille jaune, étalée, bien délimitée, sauf sur le bord supéro-externe, d'aspect névritique ; sur cette portion du con-

tour, les vaisseaux s'infléchissent ; *stauungspapille* partiel. Pigmentation rétinienne noirâtre, plus marquée que dans l'O. D.

17 décembre 1906. Malgré les injections mercurielles, les attaques convulsives se répètent une ou deux fois par jour. En dehors de ces attaques, les muscles fléchisseurs du membre supérieur droit sont le siège d'une paralysie qui, d'abord fugace, finit ensuite par persister et interdire la plupart des mouvements à la malade.

Dans l'intervalle des attaques, l'O. D. présente une dilatation pupillaire plus grande que celle de l'œil gauche.

En résumé, crises d'épilepsie partielle à type brachial, chez une syphilitique tuberculeuse. Le « stauungspapille » constaté dans l'O. G., fait prévoir une tumeur intracranienne, gomme ou tubercule du centre moteur du bras droit (partie moyenne des circonvolutions frontale et pariétale ascendantes de l'hémisphère gauche).

La malade meurt le 21 décembre 1906, des suites d'une poussée tuberculeuse à forme de broncho-pneumonie.

Autopsie le 22 décembre 1906. A l'ouverture du crâne une vingtaine de gommes, grosses comme des noisettes, apparaissent à la surface du cerveau dans l'épaisseur de l'écorce. Elles sont disséminées sur toute la surface corticale, mais trois de ces productions présentent un intérêt particulier, car elles se trouvent groupées au centre moteur du bras droit, deux gommes sur la frontale ascendante, une seule sur la pariétale ascendante. La zone rolandique droite est respectée par les néoplasies spécifiques.

Examen histologique. — Les yeux de cette malade, enlevés à l'autopsie, ont été fixés dans une solution de formol ; ils ont été ensuite mis en inclusion, coupés et colorés par différentes méthodes.

L'examen microscopique qui a porté sur les différentes parties de chaque œil, n'a révélé que des lésions légères du nerf optique, dans sa portion extra-oculaire. Les altérations les plus nettes siégeaient au niveau de la papille. La rétine a présenté aussi quelques lésions intéressantes.

Nous étudierons séparément les deux yeux de cette malade, en commençant par l'œil gauche. Toutefois, les tractus fibreux qui naissent de la gaîne piale et vont s'anastomoser avec les cloisons connectives interfasciculaires, sont plus épais que normalement. Les vaisseaux qui entourent le nerf ou le pénètrent, et notamment l'artère centrale de la rétine sont atteints de sclérose manifeste. Il n'y a nulle trace d'in-

flammation, aucune prolifération conjonctivale ou névroglique, sauf au voisinage immédiat de la lame criblée de la sclérotique (légère prolifération de petites cellules névrogliques). Les lésions dégénératives sont de même peu importantes : quelques tubes nerveux sont dégénérés dans les faisceaux centraux du nerf optique.

2° Les altérations sont plus marquées dans l'intérieur du globe oculaire. La papille est tuméfiée, formant une légère saillie de forme régulièrement arrondie, terminée en pente douce de tous les côtés : l'étranglement de la base qui avait existé à un certain moment, a disparu. Cette augmentation de volume est due à un processus d'inflammation chronique. Il existe de nombreuses petites cellules embryonnaires, très régulièrement disséminées en files, et en même temps on voit un délicat réseau conjonctif formé de fibres très fines qui partent de la tunique déjà scléreuse de tous les vaisseaux de cette région ; le calibre de ceux-ci est rétréci par un processus d'endartérite.

3° Des différentes parties de la rétine, la couche des fibres optiques est la seule dont l'épaisseur soit augmentée au voisinage de la papille, par suite d'une sorte de dissociation des fibres, écartées ainsi les unes des autres et tuméfiées.

La couche des cellules nerveuses (dites cellules ganglionnaires), présente quelques éléments altérés (chromatolyse et situation excentrique du noyau).

Les autres couches ne présentent pas de lésions spéciales. Mais, d'une façon spéciale, toutes peuvent être infiltrées de petites cellules névrogliques qui épaississent tantôt l'une, tantôt l'autre, et rendent moins visible la démarcation d'ordinaire si nette entre les différentes couches. Cette prolifération, toujours très localisée, lorsqu'elle se produit au niveau de la couche la plus interne, donne lieu à la formation de petites villosités à la surface de la rétine.

Dans son ensemble d'ailleurs, la rétine offre quelques-uns de ses plis plus accentués et visibles au microscope. Les uns sont dus à des décollements partiels de la membrane, probablement cadavériques, les autres sont produits par des amas cellulaires au niveau de la couche pigmentaire. Ces petites proéminences soulèvent toutes les autres couches de la rétine. Ces amas cellulaires sont le plus souvent formés de cellules pigmentaires, mais ne pénètrent jamais dans la rétine. Il n'y a donc pas, à proprement parler, de rétinite pigmentaire, mais une simple prolifération des cellules, en contact avec la choroïde.

Les lésions de l'œil droit sont un peu plus accentuées que celles de l'œil gauche.

1° Le nerf optique est envahi par la sclérose. L'artère centrale est plus altérée et les travées fibreuses qui en émanent sont plus épaisses. Il existe de la prolifération, de la névroglie, à la périphérie des faisceaux nerveux et le tissu conjonctif ambiant participe de ce processus. Tout autour de l'artère se voient de nombreuses cellules à granulations colorées en brun rouge par la thionine.

2° La papille est tuméfiée dans sa portion interne (côté nasal), et la couche des fibres optiques est dissociée, œdémateuse, formant là un bourrelet saillant. La moitié externe de la papille est au contraire aplatie. Les lésions de sclérose interstitielle à début périvasculaire, sont plus accentuées qu'à gauche. C'est à cette sclérose qu'il faut probablement attribuer la rétraction de la papille, primitivement très saillante.

3° Les lésions de la rétine sont les mêmes que du côté gauche, mais un peu plus accentuées (proliférations localisées, plissements, altérations cellulaires, etc.).

En résumé, il s'agit d'une névro-papillite à évolution scléreuse, en relation étroite avec l'artério-sclérose, et de lésions de la rétine qui concordent avec les données étiologiques que l'on sait au sujet de cette malade (syphilis).

Conclusions. — On sait depuis longtemps que l'examen du fond de l'œil, et nous en rapportons ici deux exemples, est une indication précieuse pour remonter à l'étiologie des convulsions. De nombreux auteurs ont depuis longtemps insisté sur l'intérêt de l'examen ophtalmoscopique dans l'épilepsie jacksonnienne. Cette insistance s'explique d'autant plus qu'on peut arriver dans certains cas à rattacher les signes oculaires à une cause comme le diabète, l'albuminurie ou la syphilis, ou à une intoxication par l'alcool ou le plomb, de façon à leur attribuer leur véritable étiologie chez un paralytique général ou un tabétique atteint d'ictus épileptiforme.

CONSIDÉRATIONS
SUR LE
TRAITEMENT DES KÉRATITES INFECTIEUSES
CONSÉCUTIVES AUX ACCIDENTS DU TRAVAIL (1)

PAR

Le Dr A. BEAUVOIS
ancien chef de clinique du Dr Galezowski.

J'ai eu l'occasion de soigner dans ces dernières années de nombreux accidents oculaires du travail. Ma statistique en préparation porte sur plusieurs milliers de blessés ; elle paraîtra ultérieurement. Je désire simplement aujourd'hui vous faire part de quelques réflexions que m'a suggérées une pratique constante de ces accidents, et l'étude de ce que j'appellerai la psychologie de certains accidentés du travail. Ces réflexions se rapportent aux complications septiques des corps étrangers ou des plaies de la cornée, à la kératite infectieuse avec ou sans hypopyon.

Lorsqu'on parcourt les statistiques qui ont été publiées sur les rentes allouées pour incapacités permanentes partielles de travail, consécutives à des accidents oculaires, on est frappé du nombre considérable de cas où il y a simplement une diminution de la vision. La perte complète de l'organe par traumatisme violent, l'aphakie consécutive à une cataracte traumatique sont rares. Mais fréquents sont les leucomes, les taies qui diminuent ou abolissent tout à fait la vision centrale. S'il était possible — les statistiques ne sont pas dressées dans ce sens — de remonter à l'origine de ces incapacités permanentes, on trouverait qu'elles sont dues dans un grand nombre de cas aux complications infectieuses des corps étrangers ou des plaies de la cornée.

(1) Communication au Congrès de la Société Française d'ophtalmologie (1908).

Ceci est encore plus évident si l'on veut bien remarquer que les statistiques faites sur les blessures de l'œil, soulignent toutes la fréquence considérable des corps étrangers oculaires. La statistique de Wurtzbourg sur 3.951 blessures de l'œil rapporte 2.132 corps étrangers. Rohmer de Nancy, sur 180 cas d'accidents oculaires a eu à soigner 84 fois des corps étrangers de la cornée et 25 fois des plaies de la même membrane. La statistique de Michel montre que c'est la cornée qui est atteinte le plus souvent, 74,68 %, la conjonctive, 16,91 %.

Aubineau enfin, sur 127 accidents de travail, a rencontré 18 cas de corps étrangers de la cornée.

Si la proportion de ces accidents est telle, il n'est pas douteux que leurs séquelles (taies, leucomes), jouent un rôle considérable dans la proportion des incapacités permanentes partielles.

C'est d'ailleurs ce qui résulte des mêmes statistiques. Je demande la permission de vous en citer quelques-unes.

Baudry, dans un travail publié en 1888, sur 180 cas de corps étrangers de la cornée, a noté 5 fois des complications sérieuses. Une fois, la kératite infectieuse a été suivie de la perte complète de l'œil, et trois fois de leucome étendu avec perte de la moitié de l'acuité visuelle.

Duchauffour a dressé un tableau très instructif des conciliations intervenues au tribunal civil de la Seine en 1902-1903. Une partie de son travail concerne les traumatismes oculaires. Dans 86 cas les blessures de l'œil ont donné lieu à une incapacité permanente partielle et dès lors à une rente. Dans 27 cas, il y eut perte de la vision d'un œil, dans 3 cas, il y eut cataracte traumatique. Dans 19 cas, la perte de la vision oscille de 1/10 à 5/6, et la réduction de la valeur professionnelle fut évaluée de 6 à 24 %.

Dans 21 cas, il y eut simplement diminution de l'acuité

visuelle d'un œil et la réduction de la valeur professionnelle fut calculée suivant les professions de 2 à 13 %.

Or, bien que ce tableau soit muet sur les causes de diminution de la vision, il n'est pas douteux qu'un grand nombre de ces cas doivent être attribués à des taies plus ou moins étendues de la cornée. Il serait intéressant qu'une statistique d'ensemble fût dressée dans ce sens.

Aubineau a publié sur ce sujet une note très instructive. Au cours de l'année 1902-1903, il eut à soigner 127 traumatismes oculaires, dont 78 corps étrangers, 23 plaies simples et 10 plaies infectées. Il en résulta 21 cas d'incapacités permanentes partielles qui se subdivisaient ainsi : ulcères infectieux : 10 ; plaies simples de la cornée, 4 ; brûlures de la cornée, 2 ; corps étrangers intraoculaires, 2 ; cataractes traumatiques, 3. Dans 8 cas, il y eut une perte fonctionnelle complète de l'œil ; et celle-ci fut attribuée par l'auteur dans 5 cas à des ulcères infectieux, dans un cas à la cataracte traumatique, dans 2 cas, à des corps étrangers intraoculaires.

Ainsi, sur 21 incapacités partielles, dans la moitié des cas, soit exactement 10 fois, c'est l'ulcère infectieux qui joue le rôle principal, et entraîne une réduction notable de la capacité professionnelle.

Si, de ma statistique personnelle, je détache les accidents oculaires qui ont eu lieu dans une même usine où le service médical est bien organisé, et où les blessés reçoivent presque immédiatement les soins nécessaires, je ne relève qu'un très petit nombre de complications septiques ; en 1905, sur 144 accidents oculaires, six fois il y eut une kératite infectieuse avec trois terminaisons graves et ayant donné lieu à une incapacité permanente partielle.

En 1906, sur 438 blessures de l'œil que j'ai eu à soigner dans la même maison, je n'ai eu que dix fois des complications septiques et quatre fois, il y eut une incapacité permanente partielle.

Au contraire, je relève un bien plus grand nombre de kératites infectieuses dans les usines plus modestes où le service médical n'est pas organisé d'une façon aussi prompte et aussi intelligente. Dans ces cas, l'ouvrier qui craint de quitter son travail et d'indisposer contre lui son chef d'équipe, ou son contremaître, n'avertit pas de suite de son accident. Il passe souvent la nuit avec le corps étranger. Ici, au nombre des causes qui influent sans aucun doute sur la septicité de ces blessures se placent les interventions diverses de l'entourage du blessé. C'est la femme qui, avec une bague toujours malpropre, tente l'extraction. C'est un ami plus habile, qui, mandé d'urgence, intervient à son tour. C'est enfin le plus souvent le pharmacien voisin ou un de ses aides, qui multiplie les tentatives avec les objets les plus disparates. Il faut avouer que si l'œil résiste à toutes ces chances d'infection successives, c'est qu'il est admirablement armé pour la lutte. Souvent, il ne résiste pas et l'oculiste consulté le lendemain ou les jours suivants épuise toutes les ressources de l'arsenal thérapeutique pour aboutir souvent à un résultat navrant. L'œil sera sauvé, mais il est perdu au point de vue fonctionnel, en totalité ou en partie, et une réduction de capacité professionnelle de 10 à 25 % en est la conséquence.

Aussi Valude consacrant une de ses cliniques à la prophylaxie des accidents oculaires du travail, demande-t-il avec raison que *toute blessure de l'œil, si minime qu'elle soit, toute égratignure résultant d'un corps étranger, ne soit pas exposée à l'air ; il faut immédiatement couvrir l'œil d'un bandeau et le tenir fermé deux jours*. Cet avis, affiché dans les chantiers ou ateliers où les blessures de l'œil sont fréquentes, habituerait l'ouvrier à cette idée, que toute plaie de l'œil, légère même, peut avoir les plus graves conséquences pour l'avenir.

C'est donc cette prophylaxie qui doit être l'objet de

tous nos soins, et c'est sur ce point que je vous demanderai la permission de m'étendre quelque peu.

Les causes de l'infection des blessures de l'œil sont multiples, et tous les auteurs ont insisté avec raison sur la nécessité absolue de veiller aux infections des voies lacrymales.

Je n'insiste pas sur la désinfection de la plaie ni sur le premier pansement qui doit toujours être fait par l'oculiste, mais c'est ici que la difficulté commence. Le blessé du travail qui a reçu un corps étranger dans l'œil, ou qui présente une déchirure de la cornée, va rentrer chez lui. Il a reçu au cabinet du médecin une ordonnance qui doit être exécutée ponctuellement. Les explications les plus minutieuses lui ont été données pour lui faciliter l'application des médicaments. Eh bien, très souvent, malgré toute la bonne volonté du médecin, les pansements (collyres, pommades), sont mal appliqués, ou même pas du tout. Je ne parle pas des cas où l'ouvrier, tout à fait ignorant, laisse de côté l'ordonnance pour recourir à un des nombreux procédés de la pharmacopée stercorale. J'ai eu ainsi à soigner, l'an dernier, un blessé du travail qui, au lieu de la solution de borate de soude, et de la pommade à l'iodoforme que je lui avais prescrites, appliqua sur son œil des compresses d'urine. Il s'en tira d'ailleurs assez bien, et je vous dirai comment.

Ces cas-là sont rares, mais on ne saurait croire combien dans certains milieux, et surtout dans les classes auxquelles appartiennent les blessés du travail que j'ai l'occasion de soigner — tourneurs, raboteurs, décolleteurs, perceurs, mécaniciens de toutes sortes — on est ignorant des règles élémentaires de l'hygiène. Que de fois, demandant à un blessé, le lendemain de son accident, s'il avait fait les pansements prescrits, j'ai acquis la certitude que la pommade avait été mise *sur la paupière et non pas dans l'œil*. Quant aux collyres, ils sont très souvent mal instillés, et quand j'espérais une pupille

dilatée par l'atropine, je la trouvais aussi rétrécie que la veille. Un temps précieux est ainsi perdu, la plaie cornéenne s'infecte de plus en plus, l'hypopyon apparaît, il faut employer le bistouri ou le galvanocautère, et une incapacité permanente et dès lors certaine.

La faute ne doit pas toujours retomber sur l'ouvrier. On se préoccupe en général fort peu de savoir dans quelles conditions matérielles va se trouver le blessé à son domicile. Pense-t-on qu'il est facile d'introduire dans un œil enflammé, douloureux, une goutte de collyre? Même si l'ouvrier est marié, même s'il a un foyer et tous les soins utiles, il convient de penser que les manipulations sur l'œil sont délicates, et, qu'en général, le public s'en acquitte fort mal. Mais il arrive aussi bien souvent que le blessé est célibataire. Il vit à l'hôtel, et comment veut-on dès lors qu'il puisse appliquer le traitement? Comment pourra-t-il instiller lui-même les collyres? comment introduira-t-il sa pommade? Il y a là un ensemble de considérations pratiques de la plus haute importance, et dont on ne se préoccupe pas assez, ou même pas du tout, à la clinique ou à l'hôpital. Et cependant, c'est de là que va dépendre le résultat du traitement.

Je suis persuadé que les confrères qui ont l'occasion de soigner des accidentés du travail se sont faits les mêmes réflexions. J'ai eu la curiosité d'aller moi-même visiter certains ouvriers à leur domicile. Sans me perdre en des considérations sentimentales sur ce que j'ai vu et constaté, je puis dire que, souvent, j'ai trouvé des intérieurs pourvus à peine du nécessaire, installés dans des conditions d'hygiène lamentable, où la femme part de son côté le matin pour l'atelier, et où le blessé reste seul, incapable de suivre les prescriptions du médecin.

Bien certainement, ce n'est pas une pure hypothèse que d'affirmer que si nombre de kératites infectieuses résistent à tous les traitements, c'est que ceux-ci ne sont

pas appliqués d'une manière suffisante, c'est que, *réellement, la médication n'est pas faite.*

Voici quelques observations prises parmi de nombreuses, où les soins donnés trop tard, les pansements mal appliqués, ont entraîné une diminution considérable de la vision, et, dès lors, ont donné lieu à une rente.

Observation. — M. X..., 40 ans, se présente à ma clinique en novembre 1907. Il présente une déchirure du centre de la cornée gauche, dont il souffre depuis 4 jours. Ses occupations l'ont empêché de se soigner. Plaie grisâtre, œil très enflammé. Bandeau compressif, atropine, pommade à l'iodoforme, compresses chaudes.

Le lendemain et les jours suivants, l'état s'aggrave, la pupille est toujours contractée, le chémosis apparaît et aussi un peu de pus dans la chambre antérieure, douleurs périorbitaires violentes. Nous sommes au sixième jour après la première consultation, l'état s'est aggravé ; l'hypopyon est considérable, et l'emploi des moyens chirurgicaux va devenir nécessaire, surtout en présence des douleurs violentes. L'interrogatoire du malade me donne la certitude que les pansements ont été mal faits. Le *blessé a appliqué la pommade sur la paupière ; quant au collyre, il n'a pas agi parce qu'il n'a pas été mis dans l'œil.* « *C'était impossible* », dit le blessé.

L'opération de Sæmisch fut pratiquée le lendemain ; la fistulisation de la plaie entretenue par le procédé de Terson. 15 jours après, l'œil est en bonne voie de guérison ; mais une taie considérable obstrue la pupille. Actuellement, le blessé est guéri, mais son œil est perdu au point de vue professionnel, ne donnant qu'une vision très insuffisante.

J'ai la conviction que, dans ce cas comme dans le suivant, un pareil désastre aurait pu être évité, si, dès le début, le traitement avait été appliqué d'une façon convenable.

Observation II. — M. X..., appartenant à une importante usine de la région, m'est adressé le 23 mars 1906 pour un corps étranger de la cornée gauche. Je pratique l'extraction et je renvoie l'ouvrier avec deux à trois jours de repos. Deux jours après, je le vois revenir ; il me raconte qu'il a voulu reprendre le lendemain, mais qu'il a dû cesser son travail

dans la journée. L'œil est enflammé, la pupille contractée, la plaie grisâtre. Je crains une infection, je prescris le repos absolu, et indique le traitement ordinaire. Le lendemain et les jours suivants, l'inflammation ne diminue pas. La pupille est légèrement dilatée, mais la plaie cornéenne a mauvais aspect. L'état continue ainsi quand le huitième jour l'hypopyon apparaît, et malgré tous mes soins, continue les jours suivants. Galvanocautérisations ; Sæmisch, perte de l'œil complète,tel fut le résultat après deux mois de soins assidus.

Je sus plus tard que ce blessé vivait dans des conditions d'hygiène lamentables. Je le croyais marié, et j'avais ainsi un peu plus de confiance dans les soins qu'il recevait chez lui. Il vivait seul, au contraire, et faisait ses pansements chez le marchand de vins. Dans quelles conditions ? Je pense bien que beaucoup de négligences devaient se produire.

J'ai eu l'occasion d'observer de nombreux cas où l'intervention trop tardive de l'oculiste, fut la cause de complications graves.

En voici un exemple résumé pris parmi six autres.

M. L..., 55 ans, maçon, vient me consulter le 26 octobre 1907, pour une blessure de l'œil droit datant de trois jours. Je trouvai une ulcération profonde avec infiltration cornéenne et pupille contractée. Douleurs violentes. Je prescris l'atropine, la dionine, les compresses chaudes et la pommade à l'iodoforme. Bandeau permanent. Le lendemain, il y avait du pus dans la chambre antérieure, pus qui augmenta par la suite. Trois cautérisations au galvanocautère furent nécessaires. L'hypopyon diminua peu à peu. Une amélioration notable s'établit,mais l'affection demanda deux mois de traitement et laissa une taie centrale qui diminuait considérablement la vision. La réduction de la capacité de travail fut évaluée à 23 %.

Une intervention rapide dans des cas de ce genre suffirait peut-être à enrayer le début de ces accidents. Et il reste toujours dans ce cas, comme dans les autres, la même question à se poser : Comment le traitement a-t-il été fait ?

En revanche, voici une observation où le blessé habitant à proximité de ma demeure, j'ai pu le faire venir deux et trois fois par jour, appliquer moi-même les collyres, et où l'œil a été sauvé.

Observation III. M..., contremaître dans une usine d'automobiles, âgé de 38 ans, vient me consulter le 24 décembre 1907 pour un corps étranger de la cornée gauche, datant du 22 décembre 1907. L'œil étant peu douloureux, M... travaille le 22 et le 23. La nuit du 23 ayant été très mauvaise, il se décide à me consulter. J'enlève à la loupe binoculaire un corps étranger cornéen présentant à son pourtour une zone d'infiltration. Je nettoie la plaie, et après m'être assuré de l'intégrité des voies lacrymales, j'applique un pansement avec pommade à l'iodoforme.

Le lendemain 25, la cornée est infiltrée, la pupille rétrécie, et le blessé se plaint de violentes douleurs périorbitaires. L'œil s'ouvre très difficilement, même après cocaïnisation. Il y a du chémosis et je crains des complications. Instruit par des expériences antérieures, je décide le blessé à venir me voir deux fois par jour, afin que je puisse instiller moi-même un collyre à l'atropine, et un collyre au collargol. Dans l'intervalle des pansements, je conseille au blessé des compresses chaudes prolongées.

La nuit du 25 au 26 est mauvaise, et le 26, je constate un peu d'hypopyon. La pupille cependant commence à se dilater.

Le 27, l'hypopyon a augmenté, mais les douleurs ont diminué ; le trouble de la cornée est moins considérable, et la pupille commence à se dilater.

Le 28, état stationnaire, le pus n'augmente pas. A l'intérieur sulfate de quinine.

Le 29, même état, l'amélioration ne se manifeste pas encore, mais les phénomènes semblent jugulés.

Le 30 décembre, l'hypopyon a diminué, l'ulcération cornéenne a changé d'aspect. La cornée s'éclaircit.

Le 2 janvier, le pus a disparu, tous les symptômes s'amendent.

Les 4, 7 et 9 janvier, l'amélioration s'accentue, la guérison approche.

Le blessé rentre à son usine le 15 janvier, sans diminution de la vision appréciable.

Ici donc, sans moyens chirurgicaux, simplement par une surveillance quotidienne, vigilante, et l'application minutieuse des collyres et de la pommade, la kératite à hypopyon a rétrocédé. Que serait-il arrivé si le traitement avait été mal appliqué ? Probablement une augmentation du pus qui aurait nécessité une intervention chirurgicale, et aurait laissé une incapacité permanente partielle plus ou moins considérable.

Je pourrais citer d'autres cas, où tantôt des soins trop tardifs, tantôt une application insuffisante de la médication ont amené des désastres. Je borne là ces citations qui me paraissent suffisantes pour l'argument que je soutiens ici.

Quelles sont donc les mesures qu'il convient de prendre pour atténuer le dommage individuel et social de pareilles complications. Valude, dans la clinique que nous avons citée plus haut (*Bulletin Médical*, 1906, n° 37), s'est posé aussi cette question. Il préconise d'une part, l'isolement de l'œil blessé, au moyen d'un bandeau, et, d'autre part, la création dans les usines d'une boîte de secours permettant de faire d'urgence un pansement sommaire. Je ne puis qu'approuver ce que dit le distingué médecin de l'hospice des Quinze-Vingts. Je connais des usines où cette pratique est constante. Aussitôt une blessure oculaire constatée, un pansement occlusif est appliqué, et le blessé adressé au médecin.

Mais une fois sorti de l'usine, où déjà les camarades d'atelier ont tenté l'extraction, le blessé ne se rend pas toujours chez l'oculiste. Il peut aller chez lui où il subit les diverses manipulations que nous avons déjà décrites, chez le pharmacien qui, dans un but humanitaire, tente aussi de se rendre utile. Heureux sera-t-il s'il ne tombe pas sur un de ces nombreux charlatans qui lui donneront les conseils les plus baroques et seront la cause des complications les plus graves.

Contre celles-ci la thérapeutique nous donne des moyens multiples, mais encore faut-il que nos métho-

des puissent recevoir une application réelle, et que des conditions extérieures n'en viennent pas arrêter l'efficacité.

A mon avis, et je l'ai essayé à plusieurs reprises avec plein succès, quand chez certains sujets, célibataires ou mariés, mais placés dans des conditions d'hygiène douteuse, les complications infectieuses deviennent menaçantes, une mesure s'impose radicale : c'est *l'hospitalisation du blessé*. Alors seulement vous serez sûr que le traitement est bien appliqué, et vous verrez les méthodes les plus simples donner d'excellents résultats.

J'eus l'occasion de demander l'hospitalisation d'urgence pour le blessé dont je vous ai raconté l'histoire plus haut, et qui, en guise de traitement, avait lotionné son œil avec de l'urine. J'ai pu ainsi conjurer les accidents et faire rentrer le blessé à son usine huit jours après.

Une telle mesure entraîne évidemment pour le patron ou la Compagnie d'assurances des frais supplémentaires, mais que sera cette dépense si on la compare à la rente qu'amènerait une incapacité permanente partielle ? Quelle Compagnie hésitera, dûment avertie, à en supporter la charge ? Aussi bien, nombre de maisons ou de Compagnies d'assurances consentent-elles d'emblée, à ce sacrifice. Le blessé et le patron y trouvent leur profit, et l'oculiste aura la satisfaction de voir agir sa médication, d'en surveiller les effets, d'en graduer la puissance.

Sans doute, ce moyen n'empêchera pas certaines kératites d'évoluer d'une façon grave et d'aboutir ou à un leucome total, ou à une taie considérable. Il se rencontre en clinique des cas qui semblent défier toute thérapeutique. Mais l'hospitalisation rapide dans les cas dont nous parlons plus haut donnera le plus souvent les plus heureux résultats.

Des difficultés multiples pourront faire obstacle à cette mesure. Elles viendront de l'assureur ou de l'ou-

vrier. Nous avons déjà dit qu'il était de la plus haute importance pour la Compagnie d'assurances que ces complications fussent soignées énergiquement. Elles aboutissent autrement à une incapacité permanente partielle presque certaine. Le blessé, de son côté, pourra, par ignorance, y faire obstacle. Dans nombre de circonstances cependant, il sera aisé de lui faire comprendre la nécessité absolue d'une pareille pratique, et les avantages qu'elle peut lui procurer.

Si, malgré ces raisonnements, malgré ces explications, le même refus est opposé, ce sera le cas d'appliquer dans la mesure du possible, ces mesures coercitives dont parlait notre collègue Antonelli, à propos de l'énucléation.

Le patron ou la Compagnie d'assurances pourrait solliciter une expertise d'urgence pour dégager sa responsabilité sur les conséquences d'un traitement mal appliqué et cela sciemment.

Il sera bien rare d'en arriver à de telles extrémités, mais, de même que la jurisprudence a jugé le refus d'opération, pourquoi ne jugerait-elle pas le refus de médication. Le blessé est d'ailleurs tenu de suivre les prescriptions du médecin et cette hospitalisation jugée nécessaire, n'est-elle pas une prescription d'une importance exceptionnelle ?

Comme conclusions de ces considérations, nous dirons qu'en présence de certains cas de kératites infectieuses, chez des accidentés du travail placés dans des conditions hygiéniques douteuses, et chez lesquels la médication ordinaire semble n'avoir aucune action, une mesure énergique s'impose : *c'est l'hospitalisation du blessé*. L'oculiste pourra ainsi surveiller sa médication, et le résultat sera la plupart du temps des plus favorables. Il est à désirer que les Compagnies d'assurances accidents autorisent cette hospitalisation rapide, car elle peut avoir les conséquences les plus heureuses pour elles et pour le blessé.

HÉMORRAGIES RÉCIDIVANTES CONSÉCUTIVES A L'IRIDECTOMIE

PAR

H. FRENKEL (de Toulouse).

La malade que nous avons l'honneur de vous présenter a été prise, à la suite d'une iridectomie, d'accidents que l'on n'est pas habitué à voir dans cette forme et avec cette intensité. C'est cela qui nous a engagé à vous la présenter.

B... Aventine, ménagère à Gareyl, âgée de 65 ans, est entrée le 21 juillet 1908 à la Clinique ophtalmologique pour une iritis double, ayant abouti à une séclusion pupillaire incomplète, avec amblyopie considérable.

Rien de particulier comme antécédents héréditaires ou personnels. Pas de renseignements sur ses père et mère ; un frère mort d'hémorragie cérébrale ; quatre sœurs bien portantes. Elle-même n'a jamais été malade. Elle a eu huit enfants, dont quatre sont morts ; pas de fausses couches.

En ce qui concerne les yeux, la malade déclare que la vue de l'œil gauche a baissé depuis environ six mois et celle de l'œil droit depuis trois mois. En même temps, elle souffrait de maux de tête ; elle en souffre d'ailleurs actuellement.

A l'examen objectif, on ne trouve rien de particulier du côté des paupières, de l'appareil lacrymal, de la conjonctive et de la cornée. La chambre antérieure est un peu diminuée des deux côtés ; l'iris est décoloré, de couleur brunâtre, mais le dessin est assez bien conservé. Les deux pupilles sont fortement contractées, très régulières et ne réagissent ni à la lumière, ni à l'accommodation. Les instillations multiples d'atropine ne parviennent pas à les dilater en aucun point de leur circonférence. La pupille est occupée en partie par un exsudat grisâtre. Les milieux et le fond de l'œil sont absolument invisibles.

L'acuité visuelle est très diminuée des deux côtés : la malade compte à peine les doigts à un mètre, soit de l'œil droit, soit de l'œil gauche. Le tonus est à peu près normal aux

(1) Communication faite à la Société Anatomo-Clinique de Toulouse, septembre 1908.

deux yeux. Il n'y a point de phénomènes inflammatoires, ni injection périkératique, ni photophobie, ni larmoiement.

Le 22 juillet 1908 on procède à une iridectomie optique à l'œil gauche, en se proposant de faire l'iridectomie à droite, dans une séance ultérieure. Aucun incident opératoire, si ce n'est que le sphincter résiste et que l'iridectomie est suffisamment large et haute, mais extra-sphinctérienne.

23 *juillet* 1908. — En faisant le pansement, on trouve de l'hyphéma assez abondant, pas de douleurs ; on prescrit des instillations d'atropine.

24 *juillet* 1908. — La malade a souffert cette nuit. En faisant le pansement, on constate l'augmentation de l'hyphéma, car la moitié de la chambre antérieure est remplie de sang. Ce sang est particulièrement rouge, rutilant. On supprime l'atropine et on instille trois fois par jour de l'ésérine. Les jours suivants, ces hémorragies se renouvelant, on en cherche la cause et l'on apprend que la malade a des pertes utérines. On procède à un examen et on constate l'existence d'un épithélioma utérin déjà avancé, ayant envahi les ligaments larges et devenu inopérable.

31 *juillet* 1908. — Le sang occupe toujours la moitié de la chambre antérieure. On supprime l'ésérine et la pilocarpine et on fait un traitement palliatif du néoplasme utérin.

4 *août* 1908. — L'hyphéma n'est toujours pas résorbé et remplit toujours la moitié de la chambre antérieure.

Il est évident que la cause de ces hémorragies récidivantes dans la chambre antérieure, consécutives à une simple iridectomie, doit être attribuée à la dyscrasie générale créée par la résorption des produits toxiques au niveau du néoplasme utérin. C'est à l'antisepsie locale, à la suppression de la résorption putride qu'il faut s'adresser pour obtenir l'amélioration des conditions locales dans la chambre antérieure, l'amélioration de la résistance vasculaire au niveau de l'iris.

Il est évident également que l'iridectomie de l'œil droit doit être ajournée jusqu'au moment où l'on sera assuré de devenir maîtres de ces hémorragies locales par un traitement général approprié.

Les faits de ce genre, bien que rarement signalés dans la littérature médicale, méritent d'être considérées com-

me ayant une réelle importance pratique. Dans leur récente monographie, MM. Berger et Lœwy (1) ne signalent pas de faits directement comparables au nôtre. Dans le cas cité par eux et rapporté par Aldrich (*Boston med. and Surgical Journal*, 5 juin 1902) la femme atteinte de carcinome de l'utérus avec métrorragies graves présentait une rétinite hémorragique par thrombose de la veine centrale de la rétine.

Dans la pratique, on rencontre cependant des cas d'hyphéma tenace qui éveillent immédiatement l'idée d'une dyscrasie. Lorsque nous venions récemment voir M. J. Galezowski dans sa clinique, nous le trouvâmes en train d'examiner un homme porteur d'un hyphéma datant de deux ans et consécutif à une iridectomie antiglaucomateuse. Nous lui demandâmes aussitôt s'il n'y avait chez son malade aucune dyscrasie. « Si fait, nous fut-il répondu, c'est un diabétique et diabétique de longue date. »

Ainsi donc, en présence d'hémorragies survenant après une intervention et se répétant avec ténacité ou ne présentant pas de tendance à la résorption, il faut toujours chercher une cause générale d'ordre dyscrasique, cancer, diabète ou autre qui puisse expliquer cette longue persistance de l'hyphéma. C'est alors seulement qu'on trouvera la clef du traitement à instituer.

BIBLIOGRAPHIE

Dermatolysie palpébrale, ou blépharocalazis de Fuchs. (*Dermatolisia palpebrale o blefarocalasi di Fuchs*), par le professeur Scimemi (Messina). (*Bullet. de la Soc. de Sciences médicales et naturelles*, Cagliari, 1907, n° 4.) — A propos d'un cas typique de blépharocalazis, chez un garçon de 13

(1) E. Berger et R. Lœwy. *Sur les troubles oculaires d'origine génitale chez la femme*, Paris. Alcan, 1905.

ans, Scimemi donne les détails de l'examen histologique des lambeaux de peau et tissu sous-cutané excisés, et en conclut que le terme d'angio-mégalie, proposé par Rohmer ne répond pas exactement et constamment à la forme clinique et anatomo-pathologique de l'affection et que la dénomination adoptée par Terson, de dermatolysie palpébrale, est réellement la mieux appropriée. A. ANTONELLI.

Sur un cas de mucocèle ethmoïdale avec participation du sinus sphénoïdal. (*Su di un caso di mucocele etmoïdale con partecipazione del seno sfenoïdale*), par G. BARMETTLER. (*Giornale internazionale delle Scienze Mediche*, 30 nov. 1907, p. 1021 à 1028). — Le cas de Marmettler, bien étudié et bien relaté, est intéressant par plusieurs particularités cliniques et par la guérison radicale obtenue grâce à l'intervention, à part l'atrophie postnévritique subie par le nerf optique.

A. A.

La suture du tarse dans l'opération de l'entropion et du trychiasis de la paupière supérieure, par D. ANGIOLELLA (Naples). (*Gazzetta internation. di Medicina*, 15 marzo 1908.) — Pour modifier d'une façon durable l'entropion et le trychiasis de la paupière supérieure, dus au trachome ancien, Angiolella trouve que le procédé de Snellen est le plus efficace, si l'on y ajoute la suture perdue du tarse au catgut. Les points ne présentent aucun inconvénient, ils sont résorbés au bout d'une trentaine de jours tout au plus, après avoir assuré la cicatrisation de la brèche tarsienne dans des conditions très favorables, sans nouvelle déformation sous les contractions du muscle orbiculaire. La guérison reste parfaite, chez quelques-uns des opérés, depuis cinq ans.

A. A.

Kyste séreux sous-conjonctival volumineux, du cul-de-sac inférieur, chez un enfant de 1 an. (*Voluminosa cisti sierosa sottoconjiuntivale del fornice inferiore, in bambino di un anno*), par N. SCALINCI. (*Gazzetta internazionale di medicina*, etc., etc., Napoli, 3 maggio 1908.) — La contribution clinique et anatomique de Scalinci est intéressante à cause de l'âge du sujet (13 mois) et de l'absence de tout trouble inflammatoire de la part de la conjonctive. Le kyste faisait saillir la paupière inférieure sous forme d'amande, avait une longueur de 2 centimètres environ, une largeur maximum de 1 centimètre, occupant tout entier le cul-de-sac inférieur. La paroi

très mince, presque transparente, laissait reconnaître un contenu liquide, qui se montra clair en se vidant pendant l'opération. Excision presque complète du sac kystique. A l'examen histologique, confirmation de l'origine du kyste, provenant réellement des glandes de Krause comme on le supposait, et formé probablement par dilatation d'abord des conduits excréteurs, ensuite des lobules mêmes de l'appareil acino-tubuleux. A. A.

Contribution à l'étude morphologique et histologique des tumeurs épibulbaires ; un cas d'épithélioma initial de la conjonctive bulbaire. (Contributo allo studio della morfologia e struttura dei tumori epibulbari ; un caso di epitelioma iniziale della congiuntiva bulbare), par G. Barmettler (Naples). (*Giornale internazionale delle Scienze Mediche*, 15 février 1908, p. 118 à 125.) A. A.

Les injections sous-conjonctivales d'air stérilisé en thérapeutique oculaire, par le Dr de Caralt (*Arch. de oft. hispano-améric.*, avril 1908). — L'auteur débute par une déclaration d'éclectisme thérapeutique de bon augure, et prévient le lecteur que les conclusions qu'il apporte n'ont pas une valeur absolue. Toute méthode a ses inconvénients ; celle qu'il étudie ici lui a rendu des services ; c'est ce qu'il a tenu à dire.

Les injections d'air stérilisé, d'après les résultats de sa pratique, sont inoffensives, indolores, analgésiques, stimulantes de la leucocytose et révulsives. Elles accélèrent la résorption des produits inflammatoires et protègent les parties dépourvues d'épithélium. Elles sont peu antiseptiques, et, sous ce rapport, inférieures aux injections sous-conjonctivales d'Hg dans les affections syphilitiques et les infections internes.

Le pouvoir osmotique et lymphagogue des injections de chlorure de sodium est supérieur à celui des injections d'air et la première méthode est à préférer dans les affections endoculaires.

Les injections d'air stérilisé constituent le traitement de choix des sclérites, des épisclérites, de la kératite sclérosante et ulcéreuse et de la kératite filamenteuse. Pour l'auteur, elles sont le traitement spécifique de l'iritis tuberculeuse. Elles sont aussi efficaces dans la conjonctive printanière exubérante, le pannus scrofuleux, les abcès profonds des yeux athéromateux ou en état de glaucome absolu. Elles peuvent être employées comme traitement adjuvant dans les

diverses variétés de kératite. Elles se sont montrées impuissantes dans les ulcères infectieux de la cornée, etc. En résumé, elles constituent une méthode d'application facile et une excellente ressource pour le praticien. Dr A. B.

Indications de la suture de la cornée dans l'extraction de la cataracte, par le Dr A. Alonso (*Anales de oft. de Mexico*, janvier 1908). — La suture de la cornée compte peu de partisans, malgré les plaidoyers qu'ont faits pour elle Kalt et Suarez de Mendoza. Sans en étendre l'application à tous les cas, l'auteur la considère cependant comme indiquée : 1° *dans certaines cataractes capsulo-lenticulaires*, à capsule épaisse hypermures et compliquées d'affections du fond de l'œil; 2° dans les cataractes trémulantes avec altérations de la zonule et subluxation du cristallin — ici elle peut rendre des services —; 3° dans les cataractes avec hypertension, chambre antérieure diminuée, pupille à demi dilatée.

Dans 10 observations se rapportant à ces trois groupes, le Dr Alonso en a obtenu de bons résultats. Dr A. B.

Le trachome dans l'Etat de Guanajuato, par le Dr J. de Gonzalez (*Anales de oft. Mexico*, janvier 1908). — Dans ce travail, l'auteur résume les observations qu'il a faites pendant une pratique de 10 ans dans cette partie du Mexique. L'Etat de Guanajuato est situé à une altitude moyenne de 2.000 mètres. Sa population, au nombre de 1.100.000 est composée mi-partie de Mexicains purs, mi-partie de métis.

Le trachome y existe en proportion minime, 3 pour 1.000. La maladie semble y avoir perdu de sa virulence et est à peine contagieuse. Sa guérison est relativement facile et les complications sont rares. Il est probable que le climat et l'altitude jouent un rôle important dans la rareté et la bénignité du trachome dans ces régions. Dr A. B.

Tuberculose diagnostiquée et guérie par la tuberculine, par le Dr Alessandro (*Clin. oculistica*, mai-juin 1908). — Chez un sujet de 13 ans, l'auteur établit le diagnostic de tuberculose de l'iris, tenant compte des antécédents (pleurésie sèche), de l'âge, de l'état général, de l'aspect du malade, du résultat négatif de la cure mercurielle et de la guérison enfin par la tuberculine.

Il était impossible ici de pratiquer un examen bactériologique, ni de recourir à l'expérimentation sur les animaux. Suivant la méthode de Morax, l'auteur a pratiqué des injec-

tions de tuberculine (trois) dans le but d'éclairer le diagnostic, et toutes ont été concluantes, car elles ont donné une réaction locale évidente.

La guérison fut obtenue par la même méthode et l'auteur en conclut que la tuberculine T. R. constitue un moyen diagnostic et un moyen curatif important dans les affections tuberculeuses de l'œil. Elle est bien tolérée et inoffensive, mais doit être employée à doses très légères. Pour obtenir un bon résultat, il faut la commencer dès l'origine de la maladie. On pourra ainsi éviter une enucléation et augmenter la puissance de résistance de l'organisme à une infection générale. Dr A. B.

Contribution à la pathogénie des kystes traumatiques et congénitaux de l'iris, par le Dr Puccioni (*Clinica oculistica*, mai-juin 1908). — L'auteur a eu l'occasion d'opérer deux kystes de l'iris, l'un consécutif à une opération de cataracte, l'autre d'origine congénitale. Après avoir rapporté leur histoire clinique, et indiqué le résultat de son examen histologique, il présente quelques considérations sur l'étiologie du dernier cas.

Voici le résumé de ses conclusions :

Il admet pour l'explication de son cas (kyste congénital), l'hypothèse d'un germe aberrant du feuillet interne de la vésicule oculaire secondaire. Il en conclut qu'il faut admettre la division proposée par Terrien en kystes par inclusion, et kyste par rétention, pour les kystes traumatiques. Quant aux kystes congénitaux, ils dérivent probablement de l'épithélium rétinien. Dr A. B.

Kystes de l'iris et leur extirpation, par le Dr Manzutto (*Clinica oculistica*, avril 1908). — A propos d'un kyste de l'iris observé chez un sujet de 56 ans n'ayant subi aucun traumatisme antérieur, et dont l'étiologie était par conséquent assez obscure, l'auteur présente quelques considérations sur l'extirpation de ces tumeurs.

Dans le cas qu'il rapporte, il a réussi l'extirpation totale de la tumeur au moyen d'un lambeau angulaire de la cornée, fait en deux temps, d'abord avec la pique, puis avec un couteau mousse, ce dernier à angle oblique sur le premier. Le lambeau ainsi obtenu et soulevé par un aide, le kyste put être saisi avec une pince et entièrement enlevé. Suites normales. Dr A. B.

Sur les éclats de pierre fixés dans l'iris. Recherches cliniques et expérimentales, par le Dr Sp. Cirincione (*Clinica oculistica*, avril 1908). — Le pronostic des blessures de l'iris par des éclats de pierre est essentiellement variable. Afin d'en rechercher la cause, l'auteur rapporte trois observations nouvelles et relate une série d'expériences qu'il a entreprises sur des lapins.

Il aboutit aux conclusions suivantes :

1° Les éclats de pierre qui ont traversé la cornée et se sont fixés dans l'iris produisent dans un œil sain des troubles légers et passagers qui disparaissent sans compromettre l'intégrité du globe.

2° Les éclats de pierre fixés dans l'iris ou libres dans la chambre antérieure peuvent rester longtemps dans un œil sain, sans amener aucun trouble fonctionnel. Mais si une diathèse, syphilis, tuberculose, rhumatisme, etc., diminue la résistance organique des membranes oculaires, il se produit une iritis grave qui ne disparaît qu'après l'extraction de l'éclat.

3° Dans les cas où une diathèse existe avant le traumatisme, la réaction irienne est immédiate et assez intense, et peut amener la destruction du globe si on n'intervient pas.

4° L'extraction de l'éclat doit être faite en laissant l'iris le plus possible intact. Dr A. B.

Procédé pour rendre facile et sur l'extirpation du sac lacrymal, par le Prof. Scimemi (*Clinica oculistica*, mars 1908). — L'auteur recommande l'extirpation du sac dans les fistules lacrymales, dans la dacryocystite purulente chronique, dans la blennorrhée avec dilatation, dans le mucocèle, dans les sténoses anciennes avec ulcération cornéenne, et enfin dans les rétrécissements simples rebelles aux moyens ordinaires.

Pour faciliter cette opération, on a recommandé d'injecter dans le sac des substances diverses et entre autres de la paraffine. Scimemi se contente d'introduire une sonde fine dans le canal nasal, et de s'en servir comme guide, afin d'être sûr de ne laisser aucune portion de muqueuse, il injecte dans le sac une solution de pyoctanine qui facilite la reconnaissance des tissus. Dr A. B.

Contribution au traitement de la kératite à hypopyon, par le Dr E. Salvaneschi (*Clinica oculistica*, mars 1908). — Après un exposé des diverses méthodes préconisées contre cette

redoutable affection, l'auteur indique les résultats de sa pratique, se basant sur 34 observations dont il donne le résumé et qu'il a observées pendant l'année 1904 à la clinique de Parme dans le service du prof. Gallenga. L'atropine lui a donné de bons résultats, ainsi que les injections sous-conjonctivales de sublimé, et la cautérisation ignée. L'ésérine provoquant une hypérémie du corps ciliaire et de l'iris n'est pas à conseiller. Dans plusieurs cas, il a essayé le sérum antipneumococcique, avec de bons résultats, surtout dans les cas où domine le diplocoque de Fränkel. Dans les formes mixtes, les résultats sont moins sûrs. Dr A. B.

Kystes séreux traumatiques de l'iris, par le Dr V. Carlini (*Annali di ottalmol.*, fasc. 6, 1908). — Sous le nom de kystes de l'iris, on décrit : 1° des tumeurs kystiques à contenu fluide, et dont la surface interne est tapissée d'un épithélium ou endothélium (kystes séreux) ; 2° des tumeurs épithéliales enkystées formées de couches épithéliales disposées concentriquement et au milieu desquelles on trouve des cristaux de cholestérine. Ce sont ces tumeurs qui, décrites par Rothmund sous le nom *d'épidermoïdomes*, furent appelées *perlées* par Monnoyer et Masse ; 3° des kystes dermoïdes ; 4° des kystes à entozoaires. Ces deux dernières catégories sont très rares, et ont une étiologie toute particulière et très claire. Les kystes séreux et les kystes perlés reconnaissent comme cause ordinaire le traumatisme. Rothmund, en 1871, tenta d'expliquer l'origine de ces kystes par sa théorie de l'inclusion. Il supposait que des cellules épithéliales conjonctivales ou cornéennes, ou des éléments endothéliaux de la membrane de Descemet projetés par le traumatisme sur l'iris donnaient lieu à ces kystes.

Combattue vivement par Monnoyer, cette théorie reçut la confirmation expérimentale par les travaux de Masse en 1881.

Depuis d'autres théories ont été mises en avant, pas plus satisfaisantes les unes que les autres par de Wecker, Suttler, Everbusch, Gonella, Stölting, Schmidt-Rimpler.

Les recherches personnelles de l'auteur basées sur deux observations accompagnées d'examens microscopiques l'ont conduit aux conclusions suivantes :

La théorie de l'inclusion, selon la conception primitive de *Rothmund-Masse*, si elle peut être appliquée aux tumeurs perlées, ne peut expliquer qu'exceptionnellement l'origine des kystes séreux traumatiques de l'iris à revêtement épithélial. Ces kystes dérivent des éléments provenant de la proli-

fération directe de l'épithélium cornéen qui par la plaie entre en contact avec la membrane irienne. Les kystes séreux épithéliaux, comme les tumeurs perlées, sont dus à l'existence dans la trame irienne d'éléments d'origine ectodermique.

Dr A. B.

Variété rare de cataracte morgagnienne (cristalloïde transparente contenant un liquide limpide comme de l'eau), par le Dr Calderaro (*Clinica oculistica*, mars 1908). — L'auteur a rencontré dans la littérature, trois cas de cataracte morgagnienne présentant un sac transparent de forme et de volume égaux au cristallin normal et contenant un liquide limpide comme de l'eau. Ce sont des observations de *Nordman* (1885), *Reuss* (1885), *Leber-Meyer* (1887).

L'observation personnelle qu'il rapporte concerne un individu de 63 ans, atteint depuis 8 ans de cataracte gauche évoluant peu à peu. A l'examen on diagnostique une cataracte mûre avec choroïdite chronique probable. Quelques jours après l'examen, sans cause appréciable, luxation dans la chambre antérieure. On l'extrait en faisant le lambeau cornéen en bas. L'examen de la cataracte montra au milieu d'un sac capsulaire transparent, un noyau avec sa structure ordinaire baignant dans un liquide transparent. La caractéristique de ce cristallin était le manque absolu de tout vestige d'épithélium de la capsule antérieure, ce qui contribue à la conservation de la transparence de cette membrane.

Dr A. B.

Angiome caverneux de l'orbite avec nombreux Mastzellen. Etude histologique, par le Pr. Lodato (*Arch. di ottalm.*, janvier 1908). — Les angiomes de l'orbite sont assez rares. Berlin en a recueilli 54 cas jusqu'en 1878, Lagrange, dans son Traité (1904) en relate 83 cas, dont 49 avec examen histologique. Les observations qui ont paru depuis cette date portent le nombre de cas à une centaine environ. L'observation du Prof. Lodato est intéressante à cause de l'examen histologique qui a été fait. La coloration des coupes au bleu polychrome de Unna a montré un nombre extraordinaire de « mastzellen », situés plus spécialement dans les portions les plus périphériques de la tumeur. Ces cellules sont reconnaissables à leur coloration spéciale et à leurs granulations protoplasmiques.

De forme et de grandeur différentes, elles présentent un nombre variable de granulations.

Un autre caractère de cette tumeur sur lequel s'étend l'au-

teur est la présence de fibres élastiques dans la capsule, fibres représentant une disposition concentrique ; de même les loges de la tumeur sont constituées par des fibres élastiques disposées sans ordre. Des planches coloriées accompagnent ce travail et méritent l'attention de ceux qui s'intéressent aux recherches histologiques. Dr A. B.

Sur quelques particularités histologiques d'une cataracte capsulo-lenticulaire congénitale ancienne, par le Dr A. DEL MONTE (*Arch. di ottalmol.*, janvier 1908). — Etude histologique qui intéressera les spécialistes. Les caractéristiques de l'examen furent la dégénérescence amyloïde, l'épaississement de la capsule, et enfin la calcification de la cataracte capsulaire. Ce travail de la clinique du prof. Angelucci à Naples est accompagné de cinq planches. Dr A. B.

Réaction chimique d'une rétine isolée de grenouille, par le Dr DITTLER (*Archiv. di ottalmol.*, janvier 1908). — Au cours de recherches sur la contraction des cônes de la rétine, l'auteur a remarqué que la rétine isolée dans la solution de Ringer, sous l'action de la lumière, produit une substance capable de colorer la solution neutre de phénophtaléine. Cette observation s'oppose aux résultats obtenus par Lodato et Re et d'autres, pour lesquels la rétine de grenouille exposée à la lumière a une réaction acide.

L'auteur s'étend sur les détails de son procédé qui offre le plus grand intérêt pour les recherches physiologiques.

Dr A. B.

Anatomie pathologique de la sclérite et de ses complications, par le Dr A. BIETTI (*Annali di ottalmol.*, 1908). — L'anatomie pathologique de la sclérite n'est pas très avancée. Les observations complètes en sont rares. C'est pourquoi nous signalons tout particulièrement celle-ci qui, accompagnée de planches, et commentée avec soin, sort de la clinique du prof. Albertotti à Padoue. Il est impossible d'analyser un travail de ce genre, dont l'intérêt réside dans les détails de l'observation. Dr A. B.

Ulcère interne de la cornée dans la kératite parenchymateuse, par le Dr A. BIETTI (*Annali di ottalmol.*, 1908). — En 1895, au congrès de Heidelberg, von Hippel attira l'attention sur une altération spéciale de la cornée qu'il observa chez un enfant atteint de kératite parenchymateuse double et

d'hydrophtalmie commençante. L'enfant mourut au bout de quatre semaines, et, à l'autopsie, outre des lésions des épiphyses difficiles à classer d'une façon précise, on trouva sur la face interne de la cornée gauche un ulcère large de 3 mm. et des altérations de l'iris, du corps ciliaire et du canal de Schlemm secondaires à la lésion cornéenne.

Dans des publications successives, von Hippel essaya de démontrer que la première altération de la kératite parenchymateuse réside dans la perte de l'endothélium.

Six ans après la communication de von Hippel, Stock, à Heidelberg présenta des préparations d'un œil de sujet atteint de syphilis héréditaire. Les couches antérieures de la cornée étaient normales ; mais en arrière, les lamelles cornéennes ne présentaient plus leur disposition normale.

Successivement des travaux de Stanculéanu (1904), de Stock (1905), de Elsching (1905), traitent de cet intéressant sujet.

Bietti en rapporte un cas nouveau observé à Padoue, à la clinique du prof. Albertotti. L'examen histologique montra qu'il s'agissait d'une iridocyclite avec ulcère interne de la cornée et kératite parenchymateuse. Quant à l'origine de cette affection, l'auteur pense plutôt à la tuberculose qu'à la syphilis. Dr A. B.

Collapsus de la sclérotique pendant l'opération de la cataracte, par le Dr D. Angiolella (*Annali di ottalmol.*, 1908). — Au moment de l'extraction de la cataracte chez un sujet de 46 ans, présentant de légères traces d'albumine, collapsus de la sclérotique. Extraction du cristallin à l'anse de Snellen. Trois jours après l'œil était normal. Dans la semaine, symptômes d'iritis qui amènent vers le vingt-cinquième jour, après un traitement par les injections sous-conjonctivales de cyanure de Hg, un peu d'atrophie du globe.

Les observations de ce genre sont rares. On lira ci-dessous le résumé de celle du Dr Le Roux de Caen et du Dr Sanz-Blanco. Dr A. B.

Traitement radiothérapique du trachome, modifications histologiques que subit le trachome sous l'influence du radium, par les Drs Fortunati et Esdra (*Annali di ottalmot.*, fasc. 3, 4, 5, 1908). — Ce travail rappelle les essais antérieurs de traitement du trachome par le radium, et les recherches personnelles du Dr Esdra. Sur quatre cas traités méthodiquement par ce moyen, notre confrère italien n'ob-

tint que des résultats sans importance et sa conclusion était toute négative.

Fortunati, d'autre part, communiqua au congrès ophtalmologique de Rome en 1906 des résultats opposés à ceux de son collègue. Bien plus, il eut l'occasion de traiter les malades qui avaient fait l'objet du travail du Dr Esdra, et il observa que ceux qui avaient été soumis au traitement radiothérapique guérissaient rapidement sous le traitement empirique.

Ce fut le point de départ du présent mémoire dont les matériaux furent réunis à la clinique du prof. Businelli. Huit observations forment la base de ce travail, et elles confirment d'une façon absolue les précédentes conclusions du Dr Fortunati, à savoir que le radium ne paraît pas avoir d'action sur les granulations, sur les végétations et sur le pannus de la cornée, action qui puisse être constatée macroscopiquement, mais que les mêmes malades soumis ensuite au traitement médicamenteux (cuivre, etc.), guérissent rapidement.

Une étude histologique avec 4 planches importantes accompagne ce consciencieux travail et indiquent les modifications tissulaires sous l'influence du radium. Les auteurs montrent qu'il se produit une hyperplasie des éléments lymphatiques qui s'oppose à la transformation fibreuse des tissus.

Dr A. B.

Fréquence et valeur pathogène du « demodex folliculorum » des paupières, par le Dr A. Oyenard (*in Arch. de oft. hispano-americ.*, mars 1908). — L'auteur, dans ce travail appuyé sur une statistique importante, se propose de rechercher ce qu'il y a de vrai dans l'opinion de Rœhlmann qui a décrit un des premiers la blépharite acarique (*Deutsche med. Woch.*, 1898).

Après avoir décrit les diverses lésions qui ont été signalées, rappelé les opinions contraires de Hunsche, Guiart, Mlle Stcherbatchoff, il se range parmi ces derniers et pense que le parasite en question ne donne lieu à aucune altération digne d'être signalée. Il base ses conclusions sur l'examen de 272 personnes, dont 90 présentaient le demodex. Bien plus, le parasite se rencontre plus fréquemment chez les individus indemnes de toute affection oculaire, fait qu'on peut expliquer par l'action bactéricide des médicaments employés.

Dr A. B.

Collapsus de la sclérotique après l'opération de la cata-

racte, par le Dr Sanz-Blanco (*in Arch. hisp.-americ. de oft.*, mars 1908). — Chez un individu de 64 ans, bien portant, sans tare physiologique, l'auteur, au cours d'une opération de cataracte, observa des incidents particuliers. Sans cause appréciable, après l'incision de la cornée, le cristallin sortit subitement enveloppé de sa capsule. Un tampon de coton fut immédiatement appliqué sur l'œil, et, au bout de quelques minutes, on put observer qu'il n'y avait pas eu de sortie du vitré, et que la pupille était parfaitement noire. Vingt-quatre heures après, au premier pansement, l'œil était refoulé dans la cavité orbitaire, et présentait l'aspect d'un œil vide ; le pansement examiné soigneusement ne révéla aucune trace de sang, ni de vitré. Le lendemain, l'opérateur eut la surprise de retrouver un œil de volume normal avec une plaie cornéenne en parfait état.

Les suites opératoires furent normales. Un exsudat pupillaire non encore résorbé, au jour de la publication de ce travail, empêchait le malade de se servir de son œil.

L'auteur rappelle une observation semblable publiée cette même année (1908), par le Dr H. Le Roux, dans la *Clinique ophtalmologique*. Dr A. B.

Abaissement de la cataracte, par le Dr Perez y Bufill (*Archiv. de oft. hispano-americ.*, avril 1908). — Chez une malade de 70 ans, ayant l'œil gauche perdu et présentant à droite une cataracte complète avec dacryocystite purulente chronique, l'auteur pratiqua l'abaissement de la cataracte. Le résultat optique fut bon et deux ans après il s'était encore maintenu.

Notre confrère pense avec raison que dans certains cas semblables, il faut préférer l'abaissement à l'extraction qui fait courir au malade plus de chances d'infection. Dr A. B.

Contagion de l'ophtalmie d'Egypte par les mouches, par le Dr R. de Castilla, 1908. — Sous ce titre général de *Souvenirs d'un voyage en Egypte*, notre érudit confrère publie depuis quelques années une série de travaux sur cette curieuse contrée. Il nous donne là une preuve de son infatigable ardeur et de l'inlassable soif de connaître qui fait de lui un des esprits les plus avisés et les plus curieux de ce temps. Après *les derniers jours de l'île de Philé*, *l'origine de l'Egypte*, *la stérilisation des eaux du Nil au* XIe *siècle*, *la médication huileuse aux temps des Pharaons*, voici une intéressante publication sur un des modes de propagation de l'oph-

talmie d'Egypte. Dans un voyage aux cataractes du Nil, il a pu observer de nombreux mendiants atteints de granulations couverts de mouches. Loin de les écarter des yeux malades de leurs enfants, les mères croient, au contraire, que ces insectes les protègent contre l'ophtalmie.

Les mouches sont très abondantes du mois de mars au mois d'octobre, et elles sont un facteur important de dissémination de la terrible maladie. Les médecins du pays, le Dr Mohamed Eloin et le Dr Howe ont remarqué que les recrudescences d'ophtalmie granuleuse coïncident avec la saison des mouches.

Il convient de remercier notre érudit confrère, d'avoir attiré l'attention sur ce moyen de contagion. Nous nous permettrons en même temps de le féliciter de son inlassable activité. L'étude complète et si documentée de l'ophtalmologie au temps des Romains qu'il nous a déjà donnée et qui vient d'être traduite en plusieurs langues, nous laisse espérer qu'il nous donnera quelque jour une étude complète sur l'ophtalmologie égyptienne. Il est capable de mener à bien, une œuvre de ce genre; et nous le félicitons de son zèle pour la science et l'histoire de notre spécialité.

Dr A. Beauvois.

Contribution à l'étude de la pathologie oculaire pendant la vie intra-utérine, par le Dr Menacho (*Arch. d'Ophtalmol.*, juin 1908). — Ce difficile et important sujet a été traité de façon remarquable par notre distingué confrère. Il était assez difficile d'établir une classification rigoureuse des états morbides objets de cette étude. La division en période embryonnaire et fœtale soulevant des difficultés, aussi bien que le critérium étiologique et le critérium pathogénique, l'auteur s'est basé sur la clinique pour établir une classification : 1° troubles dûs à des déviations du processus normal ; 2° troubles dûs à une altération pathologique non évolutive (affections congénitales) ; 3° cas mixtes.

L'auteur passe successivement en revue les affections diverses suivantes : entropion, trichiasis, conjonctivite, ophtalmie purulente, dacryocystite, affections de la cornée, de l'urée, de la rétine, du nerf optique. Un chapitre est consacré à l'hérédo-syphilis. Une étude sur les lésions observées pendant l'accouchement termine cet important mémoire.

Dans plusieurs des chapitres, le rapporteur enrichit la littérature ophtalmologique d'observations personnelles. Nous conseillons la lecture des chapitres consacrés à l'ophtalmie

purulente congénitale, aux troubles cornéens (leucomes,sclérose et staphylomes), etc. Une copieuse bibliographie enrichit ce travail, qui fait le plus grand honneur au distingué praticien, de Barcelone. Dr A. Beauvois.

Inspection de quelques écoles de la province de Messine, par le Dr A. Consiglio. — L'auteur donne les résultats de son enquête dans les écoles de Sicile, où il a pu examiner les yeux des enfants. Sur 2.225 élèves, il en a trouvé seulement 99 qui étaient ateints de conjonctivite granuleuse soit 4 0/0 (57 fillettes et 42 garçons) et 10 seulement présentaient une forme secrétante, mais sans pamus, ni complication du trachome. Au point de vue de l'âge des enfants, il a observé le trachome plus fréquemment dans les premières classes. Sur 99 sujets atteints, 60 provenaient de familles où la maladie régnait; et il a pu constater qu'en général, le trachome est apporté de la famille à l'école et non vice versa. Beaucoup de locaux scolaires qu'il a visités laissent à désirer au point de vue de l'hygiène ; ce sont d'anciens couvents transformés, humides, peu aérés.

La statistique de notre confrère montrerait qu'il y a diminution du mal dans cette province et ceci à n'en pas douter, est dû aux efforts des oculistes italiens et aux mesures prises par le gouvernement. La province de Syracuse serait plus atteinte, puisque la statistique du Dr Léon portant sur 9.827 sujets, donne un chiffre de 1.084 trachomateux, soit 11 0/0.

L'auteur en conclut à la nécessité de la création d'un inspecteur sanitaire pour surveiller les progrès du mal et de cliniques spéciales pour les soins à donner.

Dr A. Beauvois.

Recherches expérimentales sur l'ophtalmie sympathique, par le Profeseur O. Parisotti (*Rivista ital. di ottalmol.*, mai 1908). — L'auteur a repris une série d'expériences de contrôle des résultats obtenus en 1902 par *Tornabène*, et plus récemment, par le Dr Maurizi.

On sait que Tornabène examinant l'indice de réfraction de l'humeur aqueuse de lapins ayant subi des irritations mécaniques, chimiques, électriques, etc., était arrivé aux conclusions suivantes :

1° Toute irritation d'un œil augmente l'indice de réfraction de l'humeur aqueuse ;

2° L'indice de réfraction de l'humeur aqueuse de l'œil non irrité ne subit pas de variation.

Ce travail, qui aboutissait à des conclusions opposées à celles de Jesner, Mooren, Rumpf et Bach, suscita de remarquables expérimentations de Maurizi, de Rome, qui pensa que le résultat négatif de Tornabène pouvait également signifier que dans l'œil non irrité il n'y avait pas, en réalité, d'augmentation de substances albumineuses, ou que l'appareil d'Abbé n'était pas assez sensible pour les déceler.

Il eut l'idée de mesurer en poids les substances minérales et les substances organiques de l'humeur aqueuse, et il trouva que les subsances organiques étaient toujours fortement augmentées dans l'œil irrité, et un peu dans l'autre œil.

Parisotti a repris une série d'expériences pour contrôler ces résultats, et arrive à des conclusions identiques à celles de Maurizi. Le poids moyen des substances organiques dans l'humeur aqueuse est de 0,8272; si l'œil a été irrité ce poids monté à 1,988, et pour l'autre œil à 1,976.

L'interprétation de ces faits est plus difficile. S'agit-il simplement de troubles circulatoires. Quel rôle joue le microbe et les toxines ? Autant de points encore à éclaircir.

Dr A. Beauvois.

Ossification endoculaire, étude anatomo-pathologique, par le professeur G. Albertotti, Modane, 1907. — Le distingué professeur de l'Université de Padoue a eu l'occasion d'observer quelques cas d'ossification de l'œil ; il en rapporte deux cas. Dans le premier, l'œil fut énucléé à la suite d'un traumastisme; dans le second, un œil atteint d'iritis et d'iridocyclite et devenu douloureux, reçut successivement plusieurs chocs qui amenèrent des phénomènes irritatifs graves et nécessitèrent l'énucléation. L'état anatomique de ces deux yeux étant le même, l'auteur se contente de décrire, l'aspect présenté par l'un des deux.

Les sections de l'œil montrèrent une sclérotique à peu près normale, et la choroïde adhérente à une substance dure consistante, occupant la cavité du bulbe. De la rétine, on ne voit aucune trace à l'œil nu. Le vitré est presque complètement réduit en un tissu consistant.

L'examen montra que la masse en question était formée de trabécules de tissu osseux.

Il s'agit d'une ossification de la choroïde, et développée aux dépens des couches intimes de celle-ci.

Ceci vient encore à l'encontre des observations de Knapp, qui soutient que la choriocapillaire est le seul point d'origine du tissu osseux.

Les observations de Rumschevitsch ont déjà montré que le tissu osseux pouvait venir des couches externes de la choroïde.

Un index bibliographique acompagne cette intéressante étude anatomo-pathologique. L'érudit professeur de Padoue avec sa science accoutumée, a relevé les diverses observations d'ossification de l'œil, publiées depuis 1775. Ceci ajoute encore un intérêt de plus à ce travail et rend sa connaissance indispensable à ceux qui voudront traiter ce sujet.

Dr A. Beauvois.

Blessures de l'œil par coups de feu, par A. von Merz (*Monats. f. Augenheilk.*, 1907). — L'auteur publie les observations qu'il a faites à Irkoutsk pendant la guerre russo-japonaise.

La statistique comprend 45 faits : 17 fois, il y avait blessure de l'œil et d'un os voisin; dans 15 cas, l'œil était lésé en même temps que les parties molles ; enfin, 13 blessés présentaient des blessures du globe oculaire seulement.

Dans 22 cas, l'œil droit éthait en cause, dans 19, l'œil gauche et 4 fois les deux yeux.

L'atrophie du globe est la lésion la plus fréquente (17 cas) puis viennent le décollement de la rétine (7 cas), la cataracte traumatique (5 cas), les hémorrhagies du vitré (4 cas), le leucome cornéen (3 cas), l'atrophie du nerf optique (3 cas.

Trois des blessés restèrent aveugles, 29 perdirent un œil, 9 eurent une diminution de la vision, et 4 n'eurent pas de suites graves. (*Semaine médicale.*)

Contribution au traitement de la luxation du cristallin dans la chambre antérieure, par le professeur G. Albertotti, Modène, 1907. — L'éminent professeur de l'Université de Padoue rapporte trois cas intéressants de luxation du cristallin dans la chambre antérieure. Dans un cas, la luxation fut spontanée; dans les deux autres, le traumatisme a joué le rôle de cause occasionnelle.

L'évolution dans les trois cas fut à peu près analogue ; chez les trois malades, la luxation spontanée du cristallin derrière l'iris se produisit dans un œil ; dans l'autre œil, la luxation du cristallin eut lieu dans la chambre antérieure pour le premier cas. Le cristallin est resté quelque temps dans la chambre antérieure, puis, malgré les instillations d'exercice, il passa dans la chambre postérieure.

Les trois cas furent traités de la même façon : incision de

la cornée, extraction du cristallin à la curette ; dans les trois cas, il y eut une légère sortie du vitré, mais le résultat fut néanmoins très satisfaisant.

L'auteur recommande cette conduite, et l'érige en règle quand la zonule est rompue. Le massage conseillé par Rampoldi, Businelli, Boggi et d'autres, pour faire passer le cristallin derrière l'iris, pourra être essayé quand la zonule est intacte. Dr A. Beauvois.

Traitement des « dacryocystocanaliculites » par le thermocautère, par le Dr E. Moretti (*Ospedali Maggiore*, février 1908). — Voici la technique de l'intervention conseillée par notre confrère. Le malade est anesthésié au somnoforme qui suffit pour cette opération de courte durée. Une incision de 2 à 2 cm. 1/2 de longueur oblique de dedans en dehors est pratiquée dans la région du sac. Celui-ci étant reconnu est ouvert et son contenu évacué. L'hémorrhagie étant arrêtée on introduit tout doucement dans le canal une sonde olivaire, en tâchant de sentir les divers aspects du canal et le siège des rétrécissements. La sonde étant dans le canal, on vérifie l'anse de platine de 3 cm. environ et on l'introduit à fond dans le canal, jusqu'au siège de la lésion ; puis on laisse passer le courant qui porte l'anse au rouge. Pour que la cautérisation ait un résultat plus complet, on tourne l'anse dans le canal. On la retire ensuite et on introduit de nouveau la sonde pour vérifier la libération du canal et au besoin on répète la cautérisation. Puis, avec la seringue d'Anel à bec recourbé, on lave le canal au moyen d'une solution de sublimé à 1/3000. Pansement du sac à la gaze iodoformée, et bandeau. Cinq observations accompagnent ce travail ; et les résultats obtenus sont des plus encourageants.

Dr A. Beauvois.

Existe-t-il une kératite parenchymateuse traumatique, par le Dr G. Pisenti (*Medicina degli Infort. del lavoro*, 1908, n° 2). — Prenant prétexte du travail de Schmidt-Rimpler (*Verein de Aertz. in Halle. Sitzung*, février 1907), sur cette importante question, l'auteur présente une série de considérations pleine de sagesse et d'à-propos. Les observations de Perlia, de Liéto Vollaro, de von Hippel, de Pfalz, Leplat, etc., etc., répondent par l'affirmative à la question posée comme titre de cette note pratique. Cependant Schmidt-Rimpler rapporte un cas dans lequel le traumatisme semblait devoir être incriminé comme cause de la kératite, quand les

signes nets d'hérédospécifite, furent constatés dans la famille du blessé. Puis l'apparition de la même lésion dans l'œil non blessé vint encore confirmer le diagnostic de kératite parenchymateuse hérédo-spécifique.

C'est donc un sujet plein de difficultés et sur lequel il convient de faire les plus expresses réserves. Telle est la conclusion de l'auteur de ce travail, et nous pensons que son avis mérite d'être entendu. En ce qui concerne la responsabilité des compagnies d'assurances, il importe que le traumatisme initial soit bien constaté et que le premier certificat fasse mention de toutes les constatations qui établissent ce trauma. La loi française ne reconnaissant pas l'état antérieur comme devant être un des éléments d'appréciation en dommage causé l'incapacité permanente, s'il en existe, donnera lieu à la même indemnité quelle que soit la théorie qu'on veuille admettre sur l'origine de la kératite.

Dr A. Beauvois.

Un cas de glaucome suraigu bilatéral, à la suite d'un traumatisme crânien : glaucome traumatique, par le professeur Mazza (*Annali di Ottalmologia*, 1908). — D'abord mis en doute, le glaucome traumatique est une entité morbide à l'heure actuelle bien reconnue depuis les travaux de Rohmer, Villard, etc. Les observations ne sont pas encore très nombreuses, et surtout celles qui concernent le glaucome survenant d'une façon indirecte, c'est-à-dire les cas dans lesquels le traumatisme n'a pas porté sur l'œil. L'auteur en rapporte un cas survenu chez un capitaine de navire, qui avait reçu un violent coup sur le crâne.

Deux jours après l'accident, les oculistes consultés constatèrent un glaucome double interne pour lequel fut pratiquée une double iridectomie. Le résultat ne fut pas brillant, déjà une partie de l'acuité visuelle était perdue. Le blessé avait 50 ans, Il n'était ni fumeur, ni buveur, ni syphilitique, ni artérioscléreux. Il avait une légère hypermétropie de 1 dioptrie, mais n'avait pas encore fait usage de verres.

De l'absence de toute cause nette de glaucome, l'auteur en conclut que le traumatisme crânien a été le point de départ de l'attaque de glaucome. Les cas de ce genre sont rares, et il est à désirer que de nouvelles observations viennent l'appuyer.

Dr A. Beauvois.

Considérations sur un cas de paralysie récidivante du moteur oculaire commun, par le Dr C. E. Finlay (*Archiv. de*

Oph. hispano-améric., janvier 1908). — Un sujet de 22 ans sans antécédents héréditaires ni personnels spéciaux, sujet à des migraines périodiques; et ayant déjà eu des symptômes de paralysie du moteur oculaire commun (chute de la paupière supérieure, strabisme divergent, diplopie), qui disparurent en trois semaines, présenta de nouveau à la suite de fortes douleurs de tête accompagnées de vomissements et de symptômes généraux, une ophtalmoplégie droite complète et totale. Douze jours après une légère amélioration s'était produite, quand un nouvel accès de céphalée se produisit qui fut suivi d'une recrudescence des phénomènes paralytiques. Pas d'élévation de la température. Sous l'nfluence du bromure de potassium, puis de l'iodure et de la strychnine, ces symptômes disparurent graduellement.

Réunisant les observations semblables qui ont été publiées jusqu'à ce jour et qui sont au nombre de 88, l'auteur, dans une excellente revue générale, essaie de tracer le tableau clinique complet de cette affection. Il s'étend particulièrement sur l'étiologie et la pathogénie qui sont les points les plus obscurs de son histoire. Une bibliographie très complète termine cet intéressant travail. Dr A. Beauvois.

Un cas de phlegmon de l'orbite consécutif à une sinusite maxillaire, d'origine nasale, et traité par le sérum antistreptococcique, par le Dr Cannas (*Annali di Ottolmologia*, 1908). — Les complications graves qui peuvent se produire à la suite d'un phlegmon de l'orbite rendent l'intervention la plus urgente possible dans cette affection. Le diagnostic différentiel n'est pas toujours facile, et une ponction exploratrice négative n'autorise pas à exclure la présence d'un abcès.

L'observation de notre confrère italien est intéressante à ces titres divers.

Chez un sujet de 15 ans, à la suite de violentes odontalgies, apparition d'une tuméfaction au niveau de la paupière inférieure droite, qui se propage à la supérieure avec douleurs orbitaires internes. T. 39°5. Pas de sécrétion conjonctivale ; douleurs vives à la pression ; la conjonctive est rouge, chémotique, formant bourrelet autour de la cornée.

Le globe est exophtalme, et sa pression contre le fond de l'orbite très sensible. Infiltration du rebord orbitaire, et douleur à la pression au niveau de la fosse canine. Papille optique nuageuse ; veines dilatées et tortueuses. Pas de caries dentaires, ni d'autres lésions du squelette ni de la muqueuse. Dans la fosse nasale droite, gonflement de la muqueuse au

niveau des méats moyen et inférieur. La diaphanoscopie n'a pas été faite.

Les phénomènes infectieux continuent les jours suivants. T. 40°2, urines rares et sédimentaires. Une ponction exploratrice dans l'orbite ne ramène pas de pus.

Injection de 10 cc. de sérum de Marmoreck, amélioration dès le lendemain ; nouvelle injection de sérum. Les symptômes s'amendent, la douleur a presque disparu. T. 37° à l'ophtalmoscope, le fond de l'œil est normal. V=1. Tous les phénomènes s'atténuent peu à peu, et au huitième jour le malade est guéri. L'examen microscopique et bactériologique des croûtes du nez du malade montrent des staphylocoques et des streptocoques. Nous avons tenu à résumer cette observation si intéressante à cause de l'efficacité du sérum de Harmoreck. Dr A. Beauvois.

Ophtalmo-réaction par la tuberculine, par le Dr Pons-Marquès (*Arch. de of. hispano-americ.*, mai 1908). — L'auteur apporte sa contribution personnelle dans cette question, qui a suscité de si nombreux travaux. Sur 26 cas, la réaction fut positive 15 fois, et négative 11 fois. Dans les 15 cas de réaction positive, 12 malades étaient tuberculeux, 1 suspect et 2 n'étaient pas considérés comme atteints de la maladie. Dans les 11 cas à réaction négative, un était tuberculeux, 5 étaient suspects et 5 étaient considérés comme non tuberculeux.

La réaction a été nette et évidente dans tous les cas, et elle n'a jamais causé de troubles sérieux. La solution employée a été préparée par l'Institut Pasteur de Lille.

L'auteur en conclut que la méthode constitue un procédé sûr, et exempt de danger pour le diagnostic précoce de la tuberculose. La goutte de tuberculine doit rester au moins trois minutes dans le sac conjonctival pour produire ses effets. La réaction est presque toujours négative chez les tuberculeux à la période de cachexie. Le défaut de réaction chez des individus considérés comme tuberculeux, est probablement dû à une erreur de technique et l'instillation doit être répétée quelques jours après. Dr A. Beauvois.

Lupus palpébral primitif. Radiothérapie. Guérison, par le Dr Pons-Marquès (*Archivos de Oft. hispano-américanos*, 1908). — Voici les conclusions de l'auteur :

1° Le lupus des paupières est une affection rarement pri-

mitive; il coexiste le plus souvent avec les productions lupiques des régions voisines ;

2° La radiothérapie est le traitement de choix du lupus vulgaire des paupières, quelle que soit son étendue. Les résultats sont rapides et sûrs à condition de ne pas abandonner trop vite le traitement ;

3° La quantité de rayons X absorbés par les tissus à chaque séance doit toujours être inférieure à 5 unités H, afin d'éviter autant que possible toute réaction inflammatoire. Si elle se produit, le traitement doit être suspendu ;

4° Dans les cas de lupus érythémateux, les résultats des rayons Rœntgen paraissent être inférieurs à ceux produits par la méthode de Finsen. Dr A. Beauvois.

Contribution à l'étude des affections syphilitiques de la cornée. Kératite nodulaire profonde syphilitique, par le Dr E. Demaria (*Archiv. de oft. hispano-améric.*, janvier 1908). — Chez une jeune fille de 20 ans, présentant des symptômes d'hérédo-spécifite, l'auteur a observé une forme de kératite assez rare et caractérisée par la présence de nodules grisâtres situés profondément dans le parenchyme cornéen. En même temps, il y avait de l'iritis qui se manifesta par des synéchies postérieures sous l'influence de l'atropine. Légère vascularisation au niveau de la partie supérieure du limbe. Les deux yeux sont à peu près semblables.

Les frictions mercurielles à la dose de 4 grammes par jour firent disparaître ces lésions.

Cette affection bien que rare a donné lieu cependant à plusieurs travaux. Nous citerons ceux de Schweiger, Mauthuer, Hock et Grœnow.

Elle diffère des autres affections de la cornée de même origine par la conservation de la vision centrale et parce que les couches antérieures de la cornée libres de nodules restent toujours transparentes. Elle a été décrite par Alexandre sous le nom de kératite parenchymateuse circonscrite. Le traitement spécifique conserve contre elle toute son efficacité. Dr A. Beauvois.

Sur une forme de sclérose vasculaire de la choroïde à caractères familiaux, par le Dr L. Guglianetti (*Arch. di Ottalmol.*, *juin* 1908). — Les cas de ce genre ne sont pas nombreux. L'auteur qui a fait des recherches bibliographiques étendues cite seulement les observations de Haab, Œller, Levinsohn, Bednarski, Knapp et Cuperus.

Un individu de 32 ans, dans les antécédents duquel on relève une série de troubles trophiques qui font penser à la maladie de Reynaud, se plaint d'affaiblissement progressif de la vision et s'accentuant le soir. L'examen du fond de l'œil montre des vaisseaux choroïdiens transformés en stries de couleur blanche et dans lesquels la colonne sanguine ne peut plus être distinguée. Quelques vaisseaux sont très fins et tortueux; d'autres plus visibles sortent du halo brun de la pupille et s'avancent vers l'équateur.

Tous ces vaisseaux forment en s'entrelaçant des mailles irrégulières blanchâtres, qui surtout bien visibles dans la région maculaire, s'allongent et se perdent vers la périphérie. Vers l'équateur, les vaisseaux choroïdiens les plus superficiels, perdent peu à peu leur reflet blanc opaque et semblent envelopper d'une gaîne blanchâtre, qui va vers la périphérie devenant toujours plus transparente jusqu'à laisser apparaître au centre du vaisseaux une ligne rose.

Dans la rétine, on aperçoit épars un peu partout des taches noirâtres de pigment. Elles sont petites dans la région maculaire. Vers l'équateur, elles sont rares et isolées de forme arrondies et poliédriques. Vers la périphérie, dans quelques points, elles se groupent en ilôts et ressemblent aux taches de la rétinite pigmentaire. Les vaisseaux de la rétine sont normaux et leurs parois ne pésentent aucun signe de sclérose.

Le malade fut mis au traitement codique. La sœur de ce malade présentait des troubles semblables. Elle fut examinée par le professeur Sgrosso, qui constata une sclérose semblable des vaisseaux choroïdiens.

Une planche accompagne cette curieuse observation.

Dr A. Beauvois.

Fibrome de la sclérotique et de l'épisclère, par le Dr Gallenga (*Clin. ocul.*, juillet 1908). — Malgré la rareté de cette affection, l'auteur décrit deux formes: l'une diffuse, l'autre circonscrite. Dans cette dernière variété de tumeurs, il sépare les fibromes, acquis et les fibromes congénitaux, et rapporte une observation de chaque sorte. Un cas de fibro-lipôme congénital de l'épisclère, confirmé par l'examen microscopique termine cette revue. Au dire de l'auteur, ce serait le premier cas décrit. Dr A. Beauvois.

Contribution à l'étude du cylindrome palpébral, par le docteur Calderaro (*Clinica oculistica*, juillet 1908). — Cette va-

riété de tumeur est très rare mais l'observation de notre confrère italien mérite encore l'attention par un autre point, c'est que la récidive de cette tumeur présente l'aspect d'un cancroïde ordinaire.

L'étude histologique de la pièce intéressera ceux qui sont familiarisés avec les recherches de ce genre, car cette variété de tumeur n'est pas encore bien classée. Depuis que Bilbroth a décrit le cylindrome, de nombreux auteurs lui ont consacré des monographies, et l'ont rangé parmi les carcinomes, les sarcomes et les endothéliomes. La difficulté de préciser la nature cellulaire de ces tumeurs est si grande que Sattler reconnaît que leurs éléments présentent isolément et dans leurs groupements, des caractères propres au sarcome et au carcinome.

Malassez voulut réduire tous les cylindrômes à un type nettement épithélial, avec masses lyalines et végétations myxomateuses.

Crincione ne partage pas cette opinion et démontra que la tumeur est primitivement de nature épithéliale, mais qu'elle s'accompagne d'une prolifération endothéliale abondante. Dr A. Beauvois.

Recherches physico-chimiques sur le cristallin, par le Dr N. Scalinci (*Archiv. di Ottal.*, juin 1908). — Parmi les multiples problèmes biologiques non encore étudiés à propos du cristalin, ceux qui concernent sa nutrition sont des plus importante. Mais la connaissance de sa concentration osmotique est de la plus haute importance, car elle peut servir de base à d'autres recherches. C'est ce point particulier qu'a voulu élucider l'auteur du présent travail.

Deutschman avait déjà comparé le cristallin à une vésicule formée d'une membrane semi-perméable remplie d'une solution saline et albumineuse, comparaison qu'ont confirmée les importantes recherches de Manca et Orio. D'après Leber, au contraire, le cristallin, en vertu des propriétés de son épithélium capsulaire se comporte comme un corpuscule rouge et s'adapte aux variations de la pression osmotique du sérum sanguin.

La méthode employée par l'auteur consiste dans la détermination de la conductibilité électrique de solution de NaCl de titre déterminé dans lequel il a été immergé le temps nécessaire, le tissu ou l'organe dont on veut rechercher la pression osmotique. Cette méthode a été décrite en 1906 par Sabbatain, dans les *Archiv. di Fisiologia*. Une solution isotoni-

que avec l'organe ne changera pas la conductibilité électrique, tandis qu'une solution hypotonique l'augmentera puisqu'elle cède l'eau à l'organe, et une hypertonique la diminuera puisqu'elle lui soustrait de l'eau.

Le résultat des recherches de Lodato se rapproche des chiffres déjà obtenus par Manca et Orio, qui avaient trouvé que la concentration osmotique du cristallin était égale à celle d'une solution de 1,2 0/0 de NaCl.

Pour lui, la concentration osmotique oscille entre celle d'une solution à 1,15 0/0 et 1,35 0/0 de chlorure de sodium.

Dr A. Beauvois.

De la nature psychique du blépharospasme, par le Dr G. Mirto (*Clinica oculistica*, mai-juin 1908). — L'auteur a déjà publié de nombreux travaux sur les affections nerveuses et sur les tics convulsifs dans les journaux italiens.

Il eut à soigner dernièrement deux malades atteints de blépharospasme. Il tenta dans l'un et l'autre cas les injections profondes d'alcool suivant la méthode de Schlösser-Valude, sans autre résultat qu'une paralysie complète du nerf facial, qui rétrocéda peu à peu mais fut suivie d'un retour du spasme. Chez un des malades, le professeur Cirincioné pratiqua une névrectomie de la branche ophtalmique du trijumeau. Cette résection ne suffit pas non plus à arrêter les phénomènes intenses du blépharospasme.

A propos de ces deux observations et de leur traitement, le Dr Mirta présente des considérations intéressantes sur l'origine des blépharospasmes en général.

Passant en revue l'étiologie de cette affection, il remarque que dans de nombreux cas le spasme facial est un phénomène psychogénique reconnaissant comme point de départ une forte émotion. Meige et Feindel croient que la répétition d'un même mouvement causé par une occupation professionnelle crée une prédisposition à la localisation d'un tic dans des muscles déterminés. Ces notions étiologiques s'appliquent justement aux cas observés par l'auteur. Quant à l'interprétation pathogénique de ces faits, l'auteur rappelle à ce sujet l'opinion de Brissaud, d'après lequel le spasme est un phénomène simple, exclusivement réflexe et, par conséquent, d'origine spinale, et le tic un acte automatique, coordonné et par conséquent d'origine corticale; puis l'opinion de Grasset, qui fait remarquer que tout acte automatique coordonné n'est pas nécesairement d'origine corticale.

Ces diverses considérations sur la nature et l'origine de

ces spasmes doivent être connues des praticiens, car elles expliquent la persistance des troubles et l'inefficacité des moyens thérapeutiques employés. Elles conduiront enfin à des pronostics moins optimistes. Dr A. Beauvois.

Principales indications du nitrate d'argent. Quand doit-il être remplacé par les sels organiques d'argent (protargol, argyrol, par le Dr A. Olivères (*Hojas memorales de Oft.*, n° 3, 1908). — L'auteur fait remarquer avec raison qu'il ne peut être question, d'une façon absolue, de l'emploi systématique d'un sel ou d'un autre. C'est l'opportunité qui règle le choix du médicament. Prenant comme exemple l'ophtalmie blennorrhagique, il conseille à la première période les instillations des sels organiques d'argent, mais dès que la sécrétion purulente s'est établie, les cautérisations avec le nitrate sont indispensable et ne peuvent être remplacées par un autre médicament. Nous rappelons que cette méthode employée à la clinique du Dr Galezowski nous a toujours donné les meilleurs résultats, et qu'elle est conforme aux lois thérapeutiques et aux données microbiologiques.

Dr A. Beauvois.

Extirpation du sac lacrymal dans les cas urgents, par le Dr J. Wieden (*Hojas mensuales de Oft.*, n° 3, 1908). — Chez une femme de 29 ans atteinte d'ulcère infectieux de l'œil droit avec hypopyon et dacryocystite purulente, l'auteur pratiqua l'extirpation du sac et réussit à sauver l'œil de sa malade. Un autre cas semblable est rapporté par l'auteur.

Des conclusions développées par notre confrère, il résulte que dans nombre de blessures de la cornée ou d'ulcères spontanés survenant chez des sujets atteints d'affections des voies lacrymales, les moyens ordinaires, des infections du canal, injections dans le sac, ne sont pas suffisants. L'auteur préconise l'extirpation totale du sac comme seule capable d'empêcher une infection de la plaie ou une panophtalmie menaçante. Dr A. Beauvois.

Complications orbito-oculaires des sinusites, par le Dr Sanchez Aguilera (*Hojas mensuales de Oft.*, numéros 2 et 3, 1908). — L'auteur rapporte quatre cas de complications orbitaires des sinusites, qu'il a traités et guéris par la ponction et le drainage, méthode qui constitue pour lui le traitement de choix. Il insiste sur l'utilité d'un diagnostic précoce qui permettra une intervention immédiate. Dans tous les cas, en

effet, o une issue fatale est survenue, et ou l'œil a été compromis, l'intervention a été tardive. La ponction exploratrice est susceptible de rendre de grands services.

Dr A. Beauvois.

NOUVELLES

Congrès de Buda-Pest. — Le XVIe congrès international de médecine aura lieu à Buda-Pest du 29 août au 4 septembre 1909.

Les communications devront être annoncés au bureau jusqu'au 30 avril 1909, dernier délai.

Le Président de la section d'ophtalmologie est le Prof. de Grosz et le secrétaire le Dr S. Scholtz.

Le ministre royal hongrois a offert la somme de 1.000 couronnes (1.050 francs) pour être attribuée au meilleur travail sur l'étiologie du trachome. Les ouvrages manuscrits ou publiés en 1907 ou 1908 (en allemand, français, anglais ou hongrois) peuvent prendre part au concours. Ils devront être adressés avant le 31 décembre 1908, au ministère de l'Intérieur (adresse : Belügyministerium, Budapest, Hongrie). Le jury, nommé par le ministre, rendra son verdict dans la séance d'ouverture du Congrès.

XIe Congrès International d'ophtalmologie (*Naples, 2-7 avril* 1909). — Du 30 mars au 3 avril 1909, se réunira à Naples le Congrès de typhologie. Une discussion aura lieu sur le sujet suivant : La sincérité du pronostic se rapportant aux sujets atteints de maladies conduisant à la cécité, d'où une période visible dans laquelle ils puissent apprendre et s'habituer aux actions correspondant à leur nouvelle existence, est-elle admissible ?

Pour rendre hommage à la mémoire du Prof. C. de Vicentiis, le Président du Congrès accordera six médailles d'or, qui porteront le nom de prix de Vicentiis, aux communications inédites les plus remarquables de jeunes oculistes (trois italiens et trois étrangers).

La dernière limite pour la présentation des communications est le 31 octobre 1908.

Le Gérant : Félix Alcan.

Paris. — Imprimerie A. Davy, 52, rue Madame. — *Téléphone.*

RÉTINITE SYPHILITIQUE CENTRALE HÉRÉDO-SYPHILITIQUE

Par les Drs J. GALEZOWSKI et O. VALLI (de Come).

Le nombre de publications ayant trait à la rétinite syphilitique et parues depuis le travail fondamental de Jacobson démontre clairement l'importance de cette affection et l'intérêt extraordinaire qu'elle a offert aux ophtalmologistes.

Le débat soulevé pour affirmer l'existence ou non d'une rétinite syphilitique sans lésions de la choroïde est aujourd'hui tranché après les travaux de Jacobson, Mooren, Liebreich, von Graefe, Ole Bull, Schnabell, Galezowski, Schöbl, etc. Les examens histologiques de Mauthner et de Nettleship ne laissent aucun doute à cet égard. Mais à côté du type établi par Jacobson, il existe des variétés presque aussi nombreuses que les observations publiées. Hirschberg (1) admet qu'il y a des formes multiples. Plus tard, il décrit la « *chorio-retinitis tumida ou chorio-retinitis syphilitica centralis et disseminata* ». En outre, la rétinite de Jacobson (ou retinitis simplex, ou neuro-rétinite diffuse), la rétinite centrale récidivante de de Graefe, et la rétinite syphilitique circonscrite représentent trois types bien différents.

Nous laisserons de côté les deux premiers types pour nous occuper de la dernière forme, c'est-à-dire de la rétinite syphilitique circonscrite. Celle-ci, comme tous les autres types de rétinite syphilitique, a été décrite toujours comme une manifestation tardive de la syphilis : mais on ne trouve dans la littérature, aucun cas de rétinite centrale circonscrite comme symptôme de syphilis héréditaire.

Nous venons d'observer deux cas de rétinite centrale chez des hérédo-syphilitiques.

Nous les décrirons d'abord et nous résumerons ensuite les autres cas de rétinite centrale que nous avons pu trouver dans la littérature pour établir ainsi les points communs qu'ils ont entre eux.

(1) HIRSCHBERG. *Centralblatt f. prakt. Augenheilk*, 1886, p. 92.

Observation I. — Albert B..., 23 ans, se présente à la Clinique le 30 septembre 1907 parce que sa vue depuis six mois s'était beaucoup affaiblie ; il ne pouvait plus ni lire ni écrire et il se conduisait avec peine.

Cette affection commença brusquement dans le mois d'avril précédent. Pendant une huitaine de jours, le malade s'était aperçu que le matin il ne voyait pas bien et que tous les objets lui paraissaient plongés dans le brouillard ; l'après-midi il était mieux et pouvait s'appliquer à quelque travail principalement le soir, à la lumière ; mais, par la suite, la vision est devenue tout à fait trouble.

Sa mère est bien portante ; son père, âgé de 47 ans, eut la syphilis il y a 26 ans, par conséquent, 3 ans avant la naissance de notre malade.

Il s'est fort mal soigné ; il prit pendant trois mois après l'infection des pilules mercurielles et ensuite de l'iodure de potassium pendant encore quelques mois.

Il y a quatre ans, pour des douleurs musculaires, il se fit faire des piqûres d'huile grise, et depuis, il a repris de temps en temps de l'iodure de potassium. A présent, il a des symptômes de tabès : myosis, signe d'Argyll-Robertson, abolition des réflexes achilléens et diminution des réflexes rotuliens.

Notre malade est son premier enfant ; six ans après, il eut un autre fils, né à huit mois et qui vécut seulement 24 heures. Pas d'autres enfants.

Quant à notre malade, il est né à terme. Il eut des convulsions pendant ses premières années ; à six ans, il fut atteint de la scarlatine et eut la dysenterie.

Il fit son service militaire malgré une forte myopie (8 dioptries) et de l'amblyopie de l'œil droit.

Quand nous examinons le malade, nous constatons que les pupilles sont régulières, égales et moyennement dilatées ; elles réagissent à la lumière et à l'accommodation.

L'iris offre une coloration normale. Le tonus est normal des deux côtés.

A l'examen ophtalmoscopique, on est frappé par l'intensité et par la localisation des lésions. A gauche, la papille est floue ; autour d'elle, il y a des exsudats qui, sous forme de languettes, semblent la prolonger le long des vaisseaux rétiniens ; du côté temporal, de très petits foyers grisâtres, sont disposés en grappes au bord de la papille. Dans la région maculaire, on voit un gros exsudat blanchâtre, d'aspect flo-

connoux, de la dimension d'un diamètre papillaire et demi, ovalaire, à bords mal délimités et faisant une légère saillie : trois vaisseaux rétiniens passent au-devant de lui. En haut et en dehors, on voit de petits foyers de chorio-rétinite qui s'étendent vers l'équateur.

A droite, il y a un très gros staphylome postérieur, un gros foyer de chorio-rétinite (myopique) du côté supéro-externe de la papille et beaucoup de petits foyers d'atrophie choroïdienne vers l'ora serrata, se présentant sous forme de petites taches arrondies blanches, entourées de pigment.

L'examen de la réfraction révèle une légère myopie égale à — 1 D. du côté gauche ; une forte myopie égale à 8 D. du côté droit. L'acuité visuelle est à gauche = 1/10, à droite = 1/6. Du côté gauche, il y a un scotome central correspondant à l'exsudat maculaire.

On fait le diagnostic de rétinite centrale chez un hérédo-syphilitique et on soumet le malade au traitement spécifique.

Le 8 octobre, il semble que l'exsudat maculaire du côté gauche soit moins saillant et moins épais. Sa coloration sur les bords est un peu rosâtre. V. = 1/10.

Le 25 octobre, l'exsudat conserve toujours la même dimension, mais il diminue sensiblement d'épaisseur.

12 *novembre*. L'exsudat est moins grand et toujours moins épais ; on peut maintenant voir de petites taches rouges à sa partie supérieure qui auparavant étaient recouverte par lui ; à la partie supéro-interne, tout à fait à sa limite, on aperçoit de petits points de pigment. L'acuité visuelle n'est pas améliorée.

27 *novembre*. Les exsudats qui, sous forme de languettes suivaient les vaisseaux, sont très diminués. Le pigment qui occupe le bord supéro-interne de l'exsudat maculaire semble plus abondant.

12 *décembre*. Entre la papille et l'exsudat, on voit de petites taches rouge jaunâtre de choroïdite, taches qui étaient auparavant couvertes par les petits exsudats disposés en grappe. Exsudat maculaire stationnaire. Pas d'amélioration de l'acuité visuelle.

On le revoit encore plusieurs fois dans les mois de décembre et janvier 1908, mais l'exsudat n'a pas changé et la vision est restée toujours égale à 1/10.

Dans le courant d'avril 1908, nous avons eu l'occasion de revoir le malade. L'exsudat a encore diminué d'épaisseur et d'étendue; il n'y a plus que deux vaisseaux au lieu de trois au-devant de lui ; le troisième vaisseau en est séparé par une partie de rétine normale. Les traînées exsudatives le long des

gros vaisseaux, qui semblaient prolonger la papille, ont complètement disparu. L'acuité visuelle est améliorée = 1/8 ; il peut maintenant lire de près les gros caractères des échelles optométiques.

Observation II. — Robert G..., 14 ans, vient consulter à la clinique le 9 mars 1907. Les antécédents héréditaires ne sont pas absolument démontrés. Cependant le jeune garçon nous dit avoir eu quatre frères morts en bas âge et qu'il n'a pas connus. Il a trois sœurs bien portantes.

Il y a trois ans, il s'est aperçu que la vue de son œil droit baissait. Il y a deux ans et demi, il a eu de l'hydarthrose dans le genou gauche. Les coudes ont été parfois douloureux et ont eu aussi quelques craquements. Les poignets n'ont rien eu. Six mois plus tard, son œil gauche a présenté une inflammation assez vive, qui a duré trois mois. On retrouve actuellement dans cet œil des traces de kératite interstitielle.

Actuellement, on constate à l'ophtalmoscope dans l'œil droit, la présence d'un large exsudat blanc occupant la région maculaire. Il est plus large que la papille. Son bord interne arrive jusqu'à la papille. Il a la forme d'un rectangle irrégulier à angles mousses. La limite inférieure présente une échancrure assez profonde. Au premier abord, on penserait à une rétinite proliférante. Mais on ne voit aucun vaisseau de néo-formation. De plus, les vaisseaux rétiniens passent au-devant de l'exsudat sans le pénétrer et ils ne semblent présenter aucune altération. Les bords de l'exsudat ne sont pas très nets; l'exsudat a lui-même un aspect un peu floconneux et ses bords présentent le même aspect. Un peu au-delà de l'exsudat, on voit de petites taches pigmentaires isolées les unes des autres et disposées en araignée. Elles ressemblent assez aux taches de la rétinite pigmentaire. La papille est normale. La périphérie du fond de l'œil est normale. Il existe un large scotome central absolu atteignant la tache de Mariotte.

L'œil gauche présente, comme nous l'avons dit, des traces de kératite interstitielle. En outre, il y a quelques synéchies postérieures et des reliquats d'exsudats pupillaires. A l'ophtalmoscope, on voit à la périphérie, vers l'ora serrata de petits foyers de choroïdite atrophique et pigmentaire.

Ainsi, un œil présente tous les stigmates de l'hérédo-syphilis (kératite, irido-choroïdite), alors que dans l'autre, l'infection héréditaire s'est manifestée par la rétinite centrale.

Ajoutons que dans nos deux observations l'examen

des urines a été négatif : il ne s'agissait donc pas d'un exsudat dû à une rétinite albuminurique. D'ailleurs l'aspect ophtalmoscopique ne rappelait aucunement les lésions maculaires telles qu'on les rencontre dans cette dernière affection.

Dans la littérature ophtalmologique on trouve quelques cas qui présentent des analogies avec les altérations que nous venons de rapporter quoiqu'il s'agisse dans ceux-ci d'une affection due à la syphilis acquise.

Bergmeister (1) a examiné cinq cas de cette sorte qui se seraient produits entre un an et demi et cinq ans après l'infection : dans l'un de ces cas un œil a été perdu par suite de l'occlusion de la pupille et par glaucome secondaire: dans trois cas, l'exsudat ne disparut pas. Dans le cinquième cas l'exsudat s'est résorbé: il n'était resté qu'un léger trouble blanc-mat : l'affection était toujours unilatérale.

Alexander (2) a observé en 1870 un jeune homme atteint de syphilis et qui présentait dans la macula lutea une tache blanche très brillante sur laquelle passaient les vaisseaux rétiniens. Cette tache mesurait trois diamètres papillaires dans le sens de la longueur et un diamètre papillaire dans le sens de la largeur. Le vitré était transparent : la vision centrale était complètement abolie, le malade fixait avec une partie de la rétine placée en dehors de la macula ; pour cela il cherchait à supprimer les images doubles en neutralisant avec l'autre œil qui avait été toujours faible à cause des troubles de la cornée. Au bout de plusieurs années l'endroit où cet exsudat était situé, paraissait plus profond et décoloré et sur lui s'était disposé irrégulièrement du pigment.

Un autre cas semblable s'est présenté à lui, mais il n'a pu suivre le malade. Il range cette forme parmi les chorio-rétinites et affirme qu'elle se trouve seulement dans la syphilis, il ajoute que la vision est toujours très diminuée et ne se rétablit jamais entièrement.

(1) Bergmeister. *Graefe's Arch. Opht.*, Bd XX, 2, pp. 95-122.
(2) Alexander. Syphilis und Auge. Wiesbaden, 1889, p. 78.

Galezowski (1) a observé chez un syphilitique un foyer semblable à un faisceau de fibres optiques à myéline sur les bords de la papille et qui ne se dissipa point sous l'action du traitement mercuriel ; et chez un autre malade une large plaque grisâtre occupant la macula.

Schöbl (2) et Hirschberg (3) ont décrit des cas de chorio-rétinite syphilitique ou chorio-rétinite tumida chez des individus de 30 à 40 ans dans laquelle la papille est rouge, floue. La macula présente un aspect particulier: elle est légèrement saillante. Une fois Schöbl a trouvé un foyer rouge jaunâtre (4 à 5 diamètres papillaires) près de la papille. Il avait une bordure pigmentée incomplète. Hirschberg a trouvé dans un de ses cas des plaques blanchâtres, proéminentes, dans la macula et dans un autre cas à 5 millimètres en dedans de la papille un foyer de 4 à 5 millimètres de diamètre et saillant de 1 millimètre et 20/100 de millim. Les vaisseaux paraissaient normaux (légère dilatation veineuse). Jamais d'hémorragies. Dans les cas anciens, la papille était jaune sale et les plaques d'un blanc jaunâtre ou d'un blanc brillant et ne faisaient plus saillie. Les vaisseaux étaient étroits. Il n'y a jamais eu dans ces cas de déplacement de pigment.

Dufour et Gonin (4) décrivent un cas remarquable de rétinite circonscrite, unilatérale, chez un malade dont l'infection syphilitique datait d'un an. « Dans la région maculaire une large plaque irrégulière et surélevée avec des bords nets et une surface un peu ondulée. Le diamètre de cette plaque mesurait trois fois le diamètre de la papille; sa coloration d'un blanc sale, était rehaussée par de fines extravasations capillaires: une bande blanchâtre à limites plus diffuses et moins saillantes la reliait au bord temporal du disque optique en se perdant dans le trouble péripapillaire. Après un traitement mercuriel

(1) Galezowski. *Traité d'Iconographie* Pl. VI, fig. 2, 1886.
(2) Schobl. *Centralblat*, 1888, page 32.
(3) Hirschberg, id., t. XII, page 162, 1888.
(4) *Encyclopédie française d'opht.*, t. VI, page 375.

de trois mois les limites du nerf optique étaient devenues beaucoup plus distinctes, mais la bande exsudative sur son bord maculaire s'était transformée en un tractus concret tout pareil aux cordons conjonctifs de la rétinite proliférante. Le foyer principal, très diminué d'étendue se voyait maintenant isolé dans la région de la fovea sous l'aspect d'une petite tache rectangulaire, grisâtre, et peu surélevée; tout à l'entour de fines éclaboussures brillantes marquaient le territoire antérieurement occupé par la grande plaque exsudative. Un examen attentif à l'image droite montrait de plus des inégalités dans l'épithélium pigmentaire et une infiltration commençante de grains de pigment dans les couches plus superficielles de la rétine. Les artères tendaient à se rétrécir. »

Ostwalt (1), a réuni un certain nombre de cas de rétinite syphilitique dans lesquels l'affection se manifestait par des foyers menus adhérant aux petites branches vasculaires.

A côté de ces cas de rétinite, il existe des cas beaucoup plus fréquents de choroïdite maculaire tels que les a décrits Panas. Cet auteur affirme que cette choroïdite pourrait être une manifestation de la syphilis congénitale. Panas a vu, en effet, ces lésions chez des enfants dont les parents étaient syphilitiques. Chez ces petits malades on observe généralement qu'un œil louche en dehors et à l'examen ophtalmoscopique on découvre des lésions de choroïdite maculaire. Pendant la vie de l'enfant on n'a rien remarqué d'anormal en dehors du strabisme, on n'a assisté à l'évolution d'aucune inflammation oculaire et il faut bien admettre l'origine congénitale et comme cause première la syphilis des parents.

Montprofit (2) rapporte un cas dans lequel au niveau de la macula on voyait une tache blanchâtre présentant

(1) Ostwalt. *De la rétinite syphilitique.* (*Thèse Paris*, 1891).

(2) Montprofit. *Sur un cas de choroïd. maculaire d'orig. syphil.* (*Arch. d'Opht.*, XV, pp. 138-1885).

environ deux fois le diamètre de la papille et au-dessus de cette tache une ligne noirâtre due à un dépôt de pigment; la coloration de la tache était d'un blanc-perle, sous lequel perçait une teinte rouge clair qui paraissait due à une vascularisation nouvelle. Les limites de cette plaque étaient assez tranchées vers la partie externe ; en dedans elle allait en se dégradant peu à peu vers la papille. Cet auteur dit: « qu'il s'agissait d'une exsudation pathologique au niveau de la macula ayant intéressé aussi le voisinage de la papille, en un mot que c'était de la choroïdite maculaire. »

Montprofit pense qu'il y a des cas ou il faut chercher comme cause d'autres diathèses telles que la tuberculose, la scrofule, l'arthritisme peut-être. Nous ne voulons pas entrer en discussion sur ce point si important et encore si obscur; mais nous croyons que c'est la syphilis qui joue le principal rôle dans cette manifestation de rétinite centrale d'autant plus que le traitement antisyphilitique, bien qu'il n'amène pas le rétablissement complet de la vision, a souvent enrayé la marche de l'affection même et quelquefois amélioré l'acuité visuelle.

La syphilis héréditaire est hors de doute dans notre premier cas: le père contracta la syphilis dans son jeune âge et présente maintenant des symptômes de tabès. Dans la deuxième observation, bien que nous n'ayons pu avoir de renseignements exacts sur les antécédents héréditaires, nous pensons pouvoir affirmer qu'il s'agissait d'hérédo-syphilis en nous basant sur l'existence d'une kératite interstitielle et d'une choroïdite périphédique avec traces d'iritis dans l'autre œil. Ces signes sont pathognomoniques de l'affection syphilitique (X. Galezowski) (1).

Au point de vue anatomo-pathologique de cette forme de rétinite nous n'avons trouvé que peu de chose dans la littérature. Les examens microscopiques sont très rares et tous se rapportent à des cas de chorio-rétinite.

(1) X. Galezowski. *Traité des maladies des yeux*, p. 628.

Hutchinson (1) rend compte d'un cas de choroïdite syphilitique héréditaire analysé microscopiquement par Bader et dans lequel on constata dans la rétine de petits foyers grisâtres ou jaunâtres. Ceux-ci devaient, au dire de l'auteur, leur origine à des accumulations de corpuscules graisseux. Les vaisseaux rétiniens montraient des parois épaissies. Les foyers choroïdiens étaient composés d'agglomérations de cellules rondes autour des capillaires et des vaisseaux et siégeaient de préférence dans la chorio-capillaire.

Plus tard Edmunds et Brailey (2) ont constaté que dans la rétinite syphilitique, soit en cas de syphilis acquise, soit en cas de syphilis héréditaire, les artères rétiniennes avaient leurs parois épaissies et présentaient une prolifération des noyaux ; outre cela la membrane interne était hypertrophiée et les capillaires souvent variqueux.

Nettleship (3) trouva les mêmes altérations des artères rétiniennes et constata principalement l'épaississement de la couche des fibres nerveuses dans laquelle il y avait des masses de cellules rondes, ayant par endroits l'aspect de petites gommes. La rétine se montrait altérée indépendamment des foyers choroïdiens.

Puis Deyl en 1887, dans un travail en tchèque sur les rapports de la syphilis et de l'œil, affirme que les premières altérations syphilitiques se produisent toujours sur les branches terminales des artères. Il se ferait un épaisissement de leurs parois et des proliférations de la membrane interne ; des cellules rondes s'accumuleraient autour des petites artères et éventuellement aussi, suivant le courant lymphatique, dans les gaînes lymphatiques péri-veineuses, pendant que les veines elles-mêmes resteraient tout à fait intactes. Ce n'est que secondairement que peuvent également s'altérer les ar-

(1) Hutchinson. *Ophtalm. Hosp. Rep.*, t. II, 1858-60.

(2) Edmunds et Brailey, *Opht. Hosp. Rep.* t. X, page 13, 1880-82.

(3) Nettleship. *Opht. Hosp. Rep.*, t. XI, 1886.

tères un peu plus grandes et qui sont déjà pourvues de vaisseaux nourriciers, par suite des altérations de ces « vasa-vasorum ».

Schöbl (1), n'a fait que vérifier ce que les auteurs susnommés avaient déjà constaté. Selon lui tous les foyers d'infiltration formés par des amas de cellules rondes semblaient sortir des artères ; dans celles-ci non seulement la tunique interne, mais aussi l'adventice étaient épaissies.

Pour conclure nous dirons qu'il existe une forme de rétinite centrale syphilitique dûe le plus souvent à la syphilis acquise, mais qui peut aussi, comme le prouvent nos deux observations, se rencontrer chez des hérédo-syphilitiques. Cette rétinite se manifeste par un exsudat blanchâtre à bords mal définis, floconneux, siégeant dans les couches externes de la rétine, Les examens anatomiques nous faisant défaut nous ne pouvons savoir actuellement s'il s'agit d'une lésion purement rétinienne ou si la choroïde est aussi intéressée.

TECHNIQUE ET THÉORIE DU DIPLOSCOPE

Par le Dr REMY (de Dijon) (2).

Voici le *Diploscope* nouveau modèle, grand et petit. Comme son nom l'indique, c'est un instrument de vision binoculaire, il est l'instrument analytique de cette vision. La partie essentielle consiste en un disque percé de six trous.

Un observateur, placé à 0 m. 60 de ce disque, regarde à travers les trous des lettres imprimées sur des cartons situés à 0 m. 60 de l'autre côté du disque.

Dans le diploscoque primitif, il n'y avait que quatre trous et pour faire des expériences combinées, il fallait

(1) Schobl. *Centralblatt f. Augenheil*, 1888, p. 34.
(2) Communication faite au Congrès d'Ophtalmologie d'Heidelberg, le 5 août 1908.

un autre instrument percé d'un plus grand nombre de trous. C'est pour éviter l'achat de plusieurs instruments que j'ai cherché à obtenir la plupart des expériences au moyen d'un seul.

Les démonstrations sont un peu plus faciles à faire si le disque ne présente que quatre orifices, et lorsque ce disque n'est pas caché au fond d'un gros tube, on voit mieux la disposition des orifices en même temps que les cartons.

Voilà pourquoi j'ai construit moi-même ce Diploscope théorique réduit à sa plus simple expression, dont je vais me servir devant vous.

Avec lui, on fait trois sortes d'expériences : l'une à quatre lettres horizontalement placées, une autre à trois lettres, également horizontalement placées, et la troisième à deux lettres verticalement placées l'une au-dessus de l'autre. Notez que pour toutes ces expériences *deux trous seulement* restent ouverts, les deux autres étant fermés par des opercules.

Dans l'expérience à quatre lettres, les deux trous placés horizontalement sont écartés de 0 m. 060.

A travers ces trous, on lit un mot de quatre lettres, espacées de 0 m. 06 l'une de l'autre, par exemple :

K O L A

Un simple tracé géométrique, allant des yeux aux lettres en passant par les deux trous, montre comment les choses se passent et comment il se fait que c'est l'œil droit qui voit les deux consonnes K L et l'œil gauche les voyelles O A.

La vérification expérimentale est facile à faire ; il suffit de regarder et de fermer alternativement l'un ou l'autre œil.

Un premier phénomène frappe tous les observateurs attentifs, surtout lorsque le disque est placé au fond du tube : on voit nettement quatre trous au lieu de deux et une lettre dans chaque orifice.

Ce phénomène n'est autre que celui de la diplopie physiologique. Aucun appareil, aucune expérience n'en donne une idée aussi manifeste.

Vous savez tous qu'en fixant avec les deux yeux un objet, cet objet est vu simple ; mais dès que l'on cesse de porter le regard sur cet objet, c'est-à-dire qu'on le porte plus ou moins loin, cet objet est vu double. En regardant au niveau des lettres, les yeux sont en divergence par rapport aux trous. Ceux-ci doivent donc être vus doubles et, d'après la loi de Desmarres, ils apparaissent en images croisées.

Lorsque les axes oculaires se décroisent, les images se croisent.

Dans l'expérience à quatre lettres, aucune lettre ne peut être vue par les deux yeux à la fois. Néanmoins, dans cette expérience, la vision binoculaire n'est normale qu'à la *condition expresse* que les deux axes de vision convergent vers un point unique, que ce point soit situé entre O et L (dans quel cas il n'est vu par aucun des yeux) ou qu'il soit sur un autre point.

Dès qu'il y a la *moindre infraction* à cette règle, la vision cesse d'être binoculaire normale. Deux cas peuvent se présenter :

1° La vision peut encore avoir lieu des deux yeux à la fois, mais les objets ne sont pas vus à leur place : c'est ce qu'on pourrait appeler la vision simultanée.

Au Diploscope, cette infraction à la règle, produite par une déviation latérale ou verticale, se traduit par la diplopie ou des déplacements de lettres, suivant les expériences.

2° Dans le deuxième cas, la vision cesse tout à fait d'être binoculaire. Chaque œil n'est capable de voir qu'autant que l'autre ne voit plus tout en restant ouvert : il y a *neutralisation*.

La neutralisation est un phénomène d'ordre psychique qui cause le plus grand étonnement, soit qu'on l'observe sur des sujets atteints de cette altération de la vi-

sion binoculaire, soit qu'on la produise expérimentalement sur des sujets doués de la vue normale.

Tant que la neutralisation persiste, il est impossible de constater et d'étudier au Diploscope la diplopie ou les déplacements des lettres produits par les déviations oculaires. Au contraire, lorsqu'on a fait cesser la neutralisation, rien n'est plus facile.

L'étude *clinique* des déviations est fort curieuse, mais elle exige des heures, des jours ou des semaines.

Heureusement, il est facile chez tout sujet sain de produire artificiellement toute espèce de déviation et de faire comprendre, en quelques minutes, le mécanisme des extériorisations. Pour cela, il est indispensable d'avoir à sa disposition une *règle de prismes* et le *Diplogramme*, qui consiste en deux cartons découpés en forme de fer à cheval. Aux deux extrémités de l'un sont imprimées les deux lettres vues par l'œil droit et de l'autre, celles vues par l'œil gauche.

Un prisme placé devant l'œil droit, sommet nasal, dévie l'objet du côté de son sommet ; il produit, par conséquent le même effet que la divergence.

Donc si dans l'expérience à quatre lettres nous faisons passer devant l'œil droit une série de prismes de plus en plus forts (sommet nasal) et si nous faisons surtout attention aux lettres O et L, nous les voyons se rapprocher peu à peu et arriver l'une sur l'autre.

A ce moment, elles peuvent encore, pendant quelques instants, être aperçues toutes les deux à la fois ; mais bientôt l'une d'elles disparaît complètement. Si c'est la lettre L qui a disparu, il suffit de boucher l'œil gauche pour qu'elle réapparaisse immédiatement et *vice versa*.

Voilà la neutralisation expérimentale. Plus on augmente le degré du prisme que l'on fait passer devant l'œil, plus les consonnes vont à gauche et la lecture de K O L A devient K L O A, comme on le voit par le diplogramme pour la divergence.

Diplogrammes du Dr Rémy

pour l'explication des strabismes
d'après sa description dans la *Bourgogne Médicale* (1902)

par dom Cl. Rozet, bénédictin à Aoste (Italie)
Élève de la Clinique de Dijon (France)

DIVERGENCE

Plus les axes oculaires se décroisent, plus les images se croisent.

***

En divergence les images sont vues croisées.

***

L'œil Droit voit à gauche; l'œil Gauche à droite,

***

Un prisme à *sommet nasal* équivaut à la divergence.

CONVERGENCE

Plus les axes oculaires se croisent, plus les images se décroisent.

***

En convergence les images sont vues homonymes.

***

L'œil Droit voit à droite; l'œil Gauche à gauche.

***

Un prisme à *sommet temporal* équivaut à la convergence.

R É M Y

EXPÉRIENCE A 4 LETTRES

L'œil Droit voit les lettres Rouges; l'œil Gauche les Noires.

— DIVERGENCE —

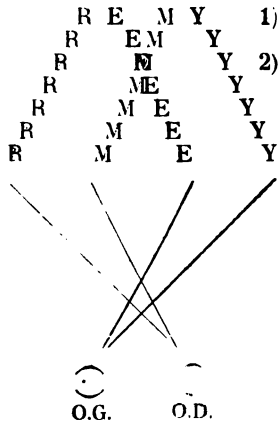

— CONVERGENCE —

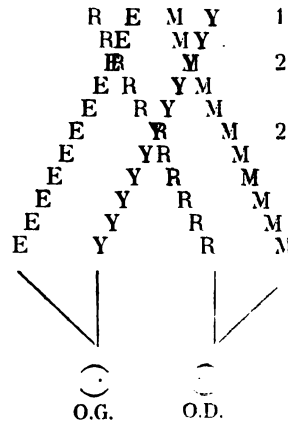

(1) Vision normale.
(2) Une des lettres superposées peut disparaître par neutralisation.

En vente chez Peuchot, opticien, 31, q. des Grands-Augustins, Paris

— PROPRIÉTÉ RÉSERVÉE —

Diplogrammes du Dr Rémy

pour l'explication des strabismes
d'après sa description
dans la *Bourgogne Médicale* (1908)

par dom Cl. Rozet, bénédictin à Aoste (Italie)
Élève de la Clinique de Dijon (France)

DIVERGENCE

Plus les axes oculaires se décroisent, plus les images se croisent.

∴

En divergence les images sont vues croisées.

∴

L'œil Droit voit à gauche; l'œil Gauche à droite.

∴

Un prisme à *sommet nasal* équivaut à la divergence.

CONVERGENCE

Plus les axes oculaires se croisent, plus les images se décroisent.

∴

En convergence les images sont vues homonymes.

∴

L'œil Droit voit à droite; l'œil Gauche à gauche.

∴

Un prisme à *sommet temporal* équivaut à la convergence.

D O G

EXPÉRIENCE A 3 LETTRES

L'œil Droit voit les lettres Rouges; l'œil Gauche les Noires

— DIVERGENCE —

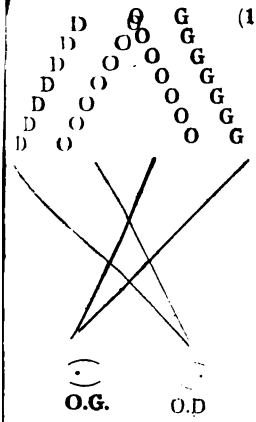

— CONVERGENCE —

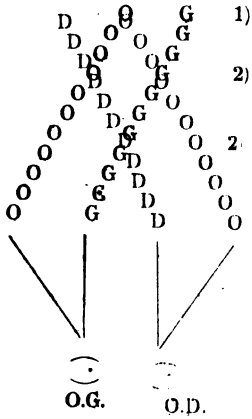

(1) Vision normale.
(2) Une des lettres superposées peut disparaître par neutralisation.

En vente chez Peuchot, optic., 21, q. des Gds-Augustins, Paris

— PROPRIÉTÉ RÉSERVÉE —

En plaçant la règle de prismes, sommet temporal, l'effet inverse est obtenu : les consonnes vont à droite, les voyelles vont à gauche ; on voit :

O K A L

O A K L

comme un convergent..

Dans l'expérience à trois lettres, D O G, les deux orifices placés horizontalement sont écartés de 0 m. 030.

Cette expérience se rapproche davantage des conditions de la vision normale : la lettre médiane est vue par les deux yeux à la fois et chaque lettre latérale n'est vue que part un œil.

C'est elle qui doit servir de véritable test de vision binoculaire au diploscope.

De plus, les deux macula ayant un point de fixation commun dans la lettre médiane, les yeux ont moins de tendance à dévier que dans les autres expériences.

Quand il y a la moindre déviation, nous verrons par le diplogramme de l'expérience à trois lettres.

D O G

qu'il y a déplacement des lettres D et G et dédoublement de la lettre O, c'est-à-dire diplopie. Celle-ci sera homonyme ou croisée ou encore verticale, suivant le genre de déviation.

Inutile d'ajouter que les expériences se font avec trois lettres au moyen de la règle de prismes comme pour l'expérience à quatre lettres.

Dans l'expérience à trois lettres D O G, quand la vue est normale, on ne voit qu'un O ; cela signifie que les deux macula ou deux autres points identiques des rétines sont impressionnés par cette lettre O.

Au contraire, dès que cette lettre fait impression sur deux points non identiques, cette lettre est vue à deux places différentes, elle est vue double (diplopie).

Il y a un moyen facile de comprendre la diplopie : c'est de ne pas s'en tenir au phénomène purement physique de la formation des images sur la rétine. Ce n'est

pas là que se passe la sensation visuelle ; il faut suivre les fibres rétiniennes à travers les nerfs optiques jusqu'aux centres nerveux, siège de la sensation (*sensorium*), car s'il y a des images rétiniennes, elles doivent devenir images cérébrales pour être perçues.

La physique, employée seule, est plutôt bonne pour induire en erreur ; avec l'anatomie et la physiologie, le problème de la vision binoculaire va devenir simple.

Sans craindre de se tromper, on peut admettre comme vrai que les fibres venant des macula arrivent au cerveau en un seul et même endroit, soit qu'elles aboutissent à une seule cellule, soit qu'elles aboutissent à deux cellules ou plus.

Il en est de même pour les autres points identiques.

Les fibres émanant de deux points identiques quelconques aboutiront donc toujours au *même endroit* cérébral, qu'il y ait déviation d'un œil ou non.

On peut même admettre, comme M. Poullain (*Recueil d'ophtalmologie*, 1904, De la vision droite), que les fibres partant de la partie inférieure de la rétine arrivent à la partie supérieure dans le cerveau et réciproquement.

De même, les fibres partant de la partie inférieure de la rétine arrivent à la partie supérieure dans le cerveau et *vice versa*,

Cela paraît évident, quand on voit le faisceau de fils de plomb diversement colorés et courbes deux fois à l'instar des circonvolutions cérébrales, instrument composé par M. Poullain pour expliquer le redressement des images rétiniennes.

Supposons trois points identiques des deux rétines, placés horizontalement, le point du milieu étant maculaire. Si nous désignons ces points par les chiffres 1, 2, 3, nous pourrons représenter sur le papier ces trois points identiques par deux lignes où les chiffres 1, 2, 3, seront disposés comme ils le sont sur les rétines.

1 2 3	1 2 3
O G	O D

Quand les yeux fixent un objet A, les rayons qui en partent aboutissent sur chaque macula au point 2 et 2. Des macula, les fibres nerveuses arrivent dans le cerveau à un point correspondant aux macula.

Supposons, au contraire, une déviation de l'œil droit, une divergence ; le point A par la macula de l'œil gauche viendra encore impressionner le point central cérébral correspondant ; mais à l'œil droit, le point A fera foyer par exemple sur le chiffre 3 situé à droite et cette image sera transmise au cerveau ailleurs que sur le point cérébral correspondant à gauche du point central. Voilà le mécanisme de la *diplopie croisée*.

Pour expliquer le croisement des images, il n'est pas absolument nécessaire que les images situées à droite de la macula aboutissent à gauche dans le cerveau; cela n'est pas encore démontré ; mais cette théorie est tellement séduisante que je n'ai pas hésité à vous en parler. Elle est d'un grand secours pour faire comprendre le mécanisme des extériorisations dans la vision binoculaire.

Pour la convergence, la démonstration est analogue.

Le même procédé de démonstration peut servir aussi à faire comprendre la *neutralisation*.

Comme tout à l'heure, l'œil gauche fixe le point A et l'œil droit dévié en dehors, regarde à droite de A. Il y a déjà comme nous le savons, diplopie croisée : mais la macula de l'œil droit recevra les rayons venant d'un point B, situé à droite du point A.

Par conséquent, la macula gauche enverra au point correspondant cérébral l'impression A et la macula droite l'impression B.

Il y aura sur le point cérébral l'impression de deux objets différents, ce que l'on pourrait appeler : *Hétérographie*. Mais y aura-t-il la sensation de deux images superposées, autrement dit *Hétéropsie* ?

Non, cliniquement, un œil neutralise ou bien cet état entraîne la confusion dans la vision des deux yeux, al-

tendu qu'on ne peut voir nettement deux images différentes au même endroit. En faisant l'expérience à quatre lettres, nous avons vu qu'en faisant arriver O sur la macula gauche et L sur la macula droite, l'une des deux lettres cessait complètement d'être vue.

Il y avait neutralisation.

Quelques mots seulement sur l'expérience à deux lettres verticales. Les trous de l'écran sont espacés de 0 m. 060, mais obliquement placés. Les deux lettres du carton sont l'une au-dessus de l'autre à 0 m. 102.

Quand les deux yeux n'ont pas de déviation latérale, les deux lettres sont vues exactement l'une au-dessus de l'autre.

A la moindre déviation, l'une des deux lettres s'en va à gauche et l'autre à droite.

Dans ces cas, lorsque la ligne oblique allant d'une lettre à l'autre est parallèle à la ligne qui va d'un trou à l'autre, il y a convergence ; lorsque cette ligne est perpendiculaire, il y a divergence. C'est surtout cette expérience qui m'a amené à réproduire expérimentalement la triplopie monoculaire si bien observée dans le service du professeur Dieulafoy, à l'Hôtel-Dieu de Paris.

Le petit appareil qui est composé de deux prismes faibles collés sommet contre sommet sur une plaque de verre, permet, en l'agitant horizontalement et rapidement devant un œil, de reproduire le même effet que les déviations rapides et alternatives en dedans et en dehors de cet œil. Il donne donc l'explication de la triplopie monoculaire en même temps qu'il nous la montre.

Par ce court exposé de la technique et de la théorie du Diploscope, on peut prévoir les nombreux usages qu'on peut tirer de cet instrument :

Pour la physiologie pure ;

Pour les cas de simulation (médecine légale) ;

Pour tous les troubles de la vision binoculaire.

VARIÉTÉS

L'histoire de l'oculistique au moyen âge.

Par le Dr Pansier (*d'Avignon*).

Continuant son travail de bénédictin avec un courage et un zèle au-dessus de tout éloge, le Dr Pansier vient de nous adresser le VIe fascicule du tome II de sa collection ophtalmologique des auteurs anciens publiée chez J.-B. Baillière. Il nous donne cette fois deux traités d'oculistique anonymes du manuscrit 1024 de la Bibliothèque de l'Arsenal de Paris sous ce titre : *Anonymi tractatus de egritudinibus oculorum*, etc.

Il ne s'agit probablement, et c'est l'avis de notre savant confrère, que d'une compilation des auteurs arabes et surtout d'Avicenne. Il y est question successivement de la forme et composition de l'œil, de l'ophtalmie, des blessures, du larmoiement, des conjonctivites, de la cataracte, de l'ectropion et des insertions vicieuses des cils. Mais le Dr Pansier a enrichi son étude d'une dissertation sur la pratique de l'ophtalmologie dans le moyen âge latin sur laquelle nous attirons l'attention du lecteur.

Rien de ce qui sort de la plume de notre érudit collègue n'est banal, mais il nous a paru intéressant de résumer pour nos confrères qui n'auraient pas ce travail sous les yeux les grandes lignes de cette histoire. Ils y gagneront d'être guidés dans cette période par un homme à qui son étude est familière et qui a éclairci pour nous les obscurités des manuscrits.

Après la chute de l'empire romain, les couvents devinrent le refuge des savants et des lettrés. C'est là que furent cultivées et enseignées les sciences médicales et l'oculistique. Les écoles de Chartres, de Reims, du Mont Cassin produisirent quelques maîtres illustres et quelques praticiens de talent.

Ce n'est qu'au XIIe siècle cependant qu'apparaissent des oculistes dont les œuvres sont parvenues jusqu'à nous : *Alcoatin*, *Bienvenu de Jérusalem* et *Maître Zaccharus*. Le Dr Pansier a déjà publié leurs œuvres dans sa collection

ophtalmologique. Il s'agit d'ailleurs, non pas de travaux originaux, mais de compilations des auteurs grecs et arabes, auxquelles suivant son génie propre, chacun a ajouté le fruit de son expérience et de nombreux voyages. *Bienvenu de Jérusalem*, auquel le prof. Albertotti de Pavie a consacré des notes si précises et si documentées est le plus célèbre. Il n'était pas tendre pour les charlatans de son époque et il les traite comme ils le méritent.

Zacharie nous initie aux astuces des *fols mèges* qui font prendre à leur client un chalazion pour un ver destructeur de l'œil, ou qui extraient de l'œil une membrane qu'ils y ont adroitement glissée, prétendant avoir enlevé un leucome.

Au XIIIe siècle, trois classes de praticiens exercent l'oculistique : le *judœus*, le *rusticus*, et le *chirurgus expertus in oculis*.

Le judœus a étudié à l'école des Arabes et ses soins sont très recherchés. On le rencontre surtout en Espagne.

Le *rusticus* est l'empirique de nos jours ; c'est le guérisseur en possession d'un remède secret et qui, soit par incantation, soit par formules magiques, attouchements, remèdes grotesques, guérit les affections oculaires.

Quant aux chirurgiens de l'époque, ils s'occupent peu des maladies des yeux et tout à fait par hasard. Peu de noms sont à citer, sauf celui-ci de Guillaume de Salicet qui décrit assez minutieusement les opérations qu'il a pratiquées sur les yeux.

C'est à cette même époque qu'appartiennent les monographies de Pierre d'Espagne déjà publiées et le traité inconnu du présent fascicule.

Trois noms d'oculistes nous restent du XIVe siècle, ce sont ceux de Guido de Aretio, chirurgien de Salerne, de Bartholomeo di Gulielmo qui était en grande estime à Bologne. Giraldus de Cumba, médecin lyonnais, conquit une grande réputation comme oculiste. H. de Mondeville nous a laissé de curieux détails sur l'exercice de la médecine et de la chirurgie à cette époque. Ce fut l'âge d'or des charlatans qui, de ville en ville, de bourgade en hameau, allaient offrir leurs services. Les grands eux-mêmes se confiaient à ces charlatans, témoin le roi de Bohême qui, après avoir été soigné par Guy de Chauliac, se confia à un Juif et mourut aveugle. Les prêtres faisaient intervenir les saints pour la guérison des maladies des yeux et cela au grand détriment des pauvres affligés. Les chirurgiens de l'époque se sont peu adonnés à l'oculistique, et vers 1364, le

chancelier de la Faculté de Montpellier enseigne que le médecin doit se désintéresser complètement de l'opération de la cataracte. A cette période appartiennent trois traités d'hygiène oculaire dont les deux premiers ont déjà été publiés par Pansier : ce sont ceux d'Arnauld de Villeneuve, de Jean de Cano et de Barnabas de Regio.

Malgré les diplômes que les maîtrises en chirurgie du XVe siècle commencent à délivrer à leurs apprentis, l'étude de l'oculistique est fort négligée à cette époque. Même abondance de charlatans, prêtres, matrones. Seuls les oculistes juifs semblent s'élever au-dessus de la moyenne incapacité. Formés à l'école des Arabes, se transmettant de père en fils et de famille en famille leurs livres et leurs méthodes, ils ont conservé quelques bonnes traditions.

La bibliothèque de Besançon possède un manuscrit du XIVe siècle ayant appartenu à une famille d'oculistes juifs. Cependant beaucoup de ces praticiens laissaient à désirer autant au point de vue de la science que de l'honnêteté, et il était d'usage avant de commencer le traitement d'une affection, d'en fixer le prix et la durée.

Pierre de Narbonne fut un de ces oculistes. Un autre, dont le traité a été publié par Albertotti, est Jacques Paulmier.

Les chirurgiens de ce siècle, Valescus de Tarante et Pierre de Argelata de Bologne s'adonnaient peu à la chirurgie oculaire.

Il faudra encore de longues années avant que des études sérieuses soient faites, qui élèvent l'oculistique au rang de spécialité qu'elle occupe aujourd'hui.

Il était intéressant de noter cependant ce que furent, sous le point de vue de notre art, cette époque du moyen âge.

Il convient de remercier les savants et les chercheurs comme Albertotti et Pansier qui consacrent leurs veilles à l'étude de questions si ardues par suite de l'insuffisance des textes. L'œuvre de notre distingué confrère d'Avignon, la publication des vieux auteurs qui se sont occupés d'oculistique, mérite les encouragements de tous les adeptes de notre spécialité. Nous souhaitons que le court résumé que nous avons donné de son travail incite les curieux à le lire dans son entier.

Dr A. Beauvois.

SOCIÉTÉ D'OPHTALMOLOGIE DE PARIS

Séance du mardi 13 octobre 1908.

PRÉSIDENCE DE M. DE LAPERSONNE.

M. CANTONNET, *secrétaire annuel*, donne lecture du procès-verbal de la précédente séance. Le procès-verbal est adopté.

M. MORAX, *secrétaire général*, dépouille la correspondance qui comprend : 1° une lettre de remerciements du Dr Frugiuele, élu membre correspondant étranger; 2° des lettres de MM. Terson et Rochon-Duvigneaud, s'excusant de ne pouvoir assister à la séance.

M. DE LAPERSONNE, *président*, adresse les félicitations de la Société à M. Duboys de Lavigerie, nommé dans l'ordre national de la Légion d'honneur.

A. POLACK.— *A propos du diploscope dans le traitement du strabisme.* — Le diploscope de Rémy, lorsqu'on y a recours dans le traitement du strabisme, n'est pas employé seul à l'exclusion des autres moyens optiques et même chirurgicaux. Dans ces conditions, une guérison étant obtenue, il est naturel de se demander quelle est la part qui revient au diploscope et quelle est l'utilité de cet appareil.

L'observation que je peux vous apporter aujourd'hui permet de répondre à cette question.

M. F..., dont les antécédents personnels et héréditaires sont d'ailleurs négatifs, s'est mis à loucher vers l'âge de trois ans. Les parents l'ont conduit aussitôt au Dr Meyer, qui lui a donné ses soins de 1895 à 1898 et a ordonné successivement des verres de + 1. d. 50 en décembre 1895, de + 2,50 en avril 1897 ; en octobre de la même année, un prisme carré de 10° et une plaque de verre rouge ; en janvier 1898, des exercices stéréoscopiques; en octobre, des verres de +3.d.50; le même mois, Parinaud note un strabisme convergent de 30 à 35°, une hypermétropie manifeste des deux yeux de +3 d. 50, une acuité visuelle de 5/15 à droite et de 5/7 à gauche. Il opère l'œil droit en portant son intervention sur le droit externe et le droit interne comme l'attestent les cicatrices au niveau de ces deux muscles. En novembre, il prescrit des verres de +4 d. 50 (après atropinisation très probablement), il fait suivre l'opération par des exercices stéréoscopiques prolongés pendant près d'un an. En janvier

1900, il réduit les verres à +3 d. En mai 1902, mon maître, M. Chevallereau constate à l'œil droit, un strabisme convergent de 15° avec des traces cicatricielles au niveau du droit externe et du droit interne et une hypermétropie manifeste de +3 d. En septembre 1904, il note une acuité visuelle de 6/10 à droite et de 1 à gauche. En juillet 1906, M. Dehenne déconseille le port des verres au dehors et maintient le +3 pour le travail ; il constate en septembre de la même année une acuité visuelle de 7/10 à droite et de 1 à gauche. Un an après, cette acuité visuelle est de 9/10 à droite et de 1 à gauche ; il réduit le verre pour la vision de près à +1 d. 50. Le strabisme persiste malgré tout, et M. Dehenne propose une ténotomie ménagée du droit interne gauche.

Les parents hésitent et m'amènent l'enfant deux mois plus tard, en exprimant le désir d'éviter l'intervention chirurgicale. Je conseille, tout en faisant des réserves, d'essayer des exercices au diploscope.

Chez le jeune malade, âgé alors de 15 ans 1/2, je constate l'état suivant : l'œil droit est dévié en dedans d'environ 15° : la déviation est d'ailleurs un peu variables ; l'acuité visuelle de cet œil est très voisine de la normale (V. = 0,9 à 1 avec +3 d.), elle est supérieure à la normale dans l'œil gauche (V = 1,5 avec + d.). Avec les verres correcteurs de son hypermétropie manifeste, le malade voit double ; la diplopie est homonyme et présente la particularité de ne pas être très gênante (probablement par la facilité de neutralisation). La lecture contrôlée est impossible ; au stéréoscope, le malade fusionne un certain nombre de figures simples ; au diploscope, il voit en diplopie homonyme.

Je prescris le port constant de verres de +3 d., les exercices stéréoscopiques avec les figures de Hegg, et je fais commencer les exercices au diploscope. Au bout de trois séances, le malade arrive à fusionner au diploscope à l'aide d'un prisme de 22°. A partir de ce jour, le progrès s'affirme graduellement et permet de réduire petit à petit le degré du prisme et de le supprimer finalement.

Je conseille en même temps des exercices avec le gril à lecture contrôlée de Javal.

Pendant le mois de février 1908, je pratique une atropinisation prolongée et prescris des verres soigneusement centrés de +4 d. 50 pour la vision de loin, et de +7 d. 50 pour la vision de près (la ligne de base est de 64 mm.). Au mois de mars, je trouve la vision binoculaire bien rétablie et décide d'interrompre les exercices au diploscope, en engageant le

malade à porter constamment les verres de + 4 d. 50 malgré le léger trouble qu'ils déterminent et à continuer les exercices journaliers avec le stéréoscope et le gril de Javal.

Le traitement, comme on voit, a duré trois mois, mais je crois qu'il aurait été sensiblement abrégé si je ne m'étais pas servi du diploscope modifié par Bourdeau et construit incorrectement. Pendant longtemps, en effet, je mettais sur le compte de la vision binoculaire de mon malade ce qui n'était réellement qu'une erreur de construction du diploscope. Lorsque j'ai revu le malade au mois de juin, j'ai été fort surpris de constater au diploscope une diplopie croisée, ce qui indiquait une divergence en place de l'ancien strabisme convergent. J'ai pensé tout d'abord à un effet prismatique des verres, mais ayant vérifié leur centrage, je l'ai trouvé exact. J'ai essayé de diminuer graduellement les verres.

Avec 3 d. la vision binoculaire devenait correcte. En diminuant davantage les verres, on provoquait une diplopie homonyme.

Ce fait a attiré mon attention. J'ai reexaminé attentivement la réfraction et j'ai constaté que les verres les plus forts, compatibles avec la meilleure acuité visuelle, étaient de 3,50 à gauche et de 4 d. à droite.

Cependant, la vision binoculaire au diploscope, était le mieux réalisée avec +3 d. à gauche et +3,50 à droite ; les verres précédents donnaient déjà une légère diplopie croisée.

Des verres plus faibles donnaient une diplopie homonyme; celle-ci apparaissait déjà avec des verres de +2 d. à gauche et de +2 d. 5 à droite.

J'ai vérifié le fait au stéréoscope en éliminant comme précédemment, par centrage exact, tout effet prismatique des verres, et j'ai constaté très nettement que les variations du verre convexe produisent des effets manifestes sur la vision binoculaire.

Ce fait mérite d'être relevé ; il montre que chez notre malade l'accommodation et la convergence sont liées très étroitement l'une à l'autre, contrairement à ce qui se passe à l'état normal.

On sait, en effet, qu'à l'état physiologique, l'association de ces deux fonctions est assez élastique et laisse à chacune d'elles une certaine indépendance relative.

On sait aussi que les amétropies, l'hypermétropie en particulier, loin d'empêcher cette indépendance, la favorisent au contraire.

C'est même là un des arguments contre la théorie de Donders.

Cependant, la constatation que nous venons de faire dans le cas de notre malade me paraît de nature à concilier les faits physiologiques avec la théorie de Donders.

On pourrait comprendre, dans ces conditions, la pathogénie du strabisme convergent des hypermétropes de la façon suivante :

A l'état normal, il existe une synergie d'action entre l'accommodation et la convergence. Mais ces deux fonctions ne sont pas liées l'une à l'autre d'une façon absolue et indissoluble par l'innervation qui les anime ; au contraire, cette innervation leur laisse une indépendance relative.

On s'explique ainsi pourquoi l'immense majorité des hypermétropes (les 9/10 d'après la statistique de Tscherning), ne devient pas strabique.

Mais dans certains cas pathologiques, il se produirait un trouble de cette innervation dont l'effet immédiat serait de supprimer l'indépendance physiologique relative entre l'accommodation et la convergence et de les lier étroitement l'une à l'autre comme dans le cas de notre malade. Dès lors, le strabisme convergent devient inévitable chez l'hypermétrope.

Revenons à notre malade. Vous voyez le résultat qui a été obtenu chez lui. Avec ses verres correcteurs, il ne louche plus, il a la vision binoculaire parfaite ; il lit librement avec le gril à la lecture contrôlée de Javal ; il fusionne au stéréoscope les figures simples et les figures à paralaxe : il voit correctement au diploscope dans l'épreuve à trois lettres.

S'il enlève ses verres, il continue à ne pas loucher, à condition toutefois de ne pas chercher à voir distinctement, de ne pas mettre en jeu son accommodation. Aussitôt qu'il contracte son muscle ciliaire, l'œil droit dévie manifestement en dedans et la diplopie homonyme apparaît.

Dans les épreuves diploscopiques qui s'adressent à la vision simultanée et non à la vision binoculaire proprement dite, comme celles de deux lettres verticales ou de quatre lettres horizontales, on constate un léger excès de convergence qui se transforme en divergence lorsqu'on augmente la puissance de ces verres correcteurs.

Bref, nous sommes arrivés à réveiller chez notre malade l'instinct de la vision binoculaire qui lui permet de diriger correctement les lignes du regard sur le point fixé,

Mais, toutes les fois que, par un artifice expérimental, on empêche la fixation normale, le déséquilibre dans l'orientation des lignes du regard apparaît, avec ceci de particulier, qu'au lieu de présenter un sens déterminé, il varie de sens, selon la puissance du verre correcteur. Quoi qu'il en soit, le diploscope nous a puissamment aidé à rétablir la vision binoculaire de notre malade ; depuis 1895 jusqu'en 1907, son traitement a été activement dirigé et tous les moyens ont été successivement appliqués :

Correction de l'amétropie ;

Atropinisation ;

Exercices avec prisme et verre coloré ;

Ténotomie et avancement musculaire précédés et suivis pendant longtemps d'exercices stéréoscopiques. Malgré cela, il persistait un strabisme résiduel de 15° environ et la vision binoculaire faisait défaut. L'enfant neutralisait ou voyait double.

Il est vrai que l'acuité visuelle de l'œil strabique a graduellement augmenté jusqu'à atteindre presque la normale en décembre 1907.

Au traitement savamment dirigé ,jusqu'à cette époque, je n'ai ajouté que l'exercice au diploscope de Rémy. On objectera peut-être que je me suis servi aussi du gril à lecture contrôlée de Javal ; mais ces deux instruments ne sont pas aussi différents l'un de l'autre qu'ils pourraient le paraître de prime abord.

En effet, il est facile de voir que par son mode de fonctionnement, le gril de Javal ne diffère en rien d'essentiel du diploscope de Rémy et qu'il en constitue le prototype.

Je crois donc que l'observation de mon malade est toute en faveur du diploscope ; elle montre que cet appareil est d'une utilité réelle dans l'éducation de la vision binoculaire et partant dans le traitement du strabisme.

J. Vergne. — *Choriorétinite et maladie de Paget* (avec présentation de malade). — Le malade que nous présentons est un cas typique d'ostéite déformante ou maladie de Paget. Affection rare puisqu'il n'en existe qu'une centaine de cas dans la littérature médicale. Je ne ferai que résumer les parties les plus intéressantes de l'histoire et de l'observation (1) de notre malade pour arriver rapidement à la description de son état oculaire qui présente un intérêt tout spécial par les conclusions que l'on pourrait en faire découler.

(1) L'observation de ce malade a été publiée au point de vue chirurgical par le Dr Auffret dans la *Revue d'Orthopédie*.

Ce malade est aujourd'hui âgé de 48 ans, il exerce la profession de concierge.

Son père est mort à 62 ans, d'une maladie de cœur. Marié deux fois, il eut de sa première femme 5 enfants mort-nés. Le malade raconte que l'accoucheur était obligé de sacrifier chaque fois l'enfant pour sauver la mère.

Une sixième grossesse donna une fille vivante, la mère mourut pendant l'accouchement. Cette fille, aujourd'hui mariée, est bien portante et elle est mère de six beaux enfants.

La deuxième femme, mère de notre malade, n'a eu que cette seule grossesse. Agée actuellement de 69 ans, elle est diabétique et a toujours été souffrante depuis la naissance de son fils.

A. P. — Celui-ci, né à terme, a dans son enfance toujours été chétif.

Il apprit tardivement à marcher et fut soigné alors pour du rachitisme.

A 3 ans, il eut la rougeole avec des complications oculaires. A la suite de ces accidents, il a conservé à l'œil droit un leucôme adhérent et à l'œil gauche une taie centrale de la cornée. A 18 ans, blennorrhagie ; aucun trace ni aucun souvenir d'une syphilis acquise. Il se marie à 23 ans et eut une fille qui mourut au bout d'un mois de méningite.

C'est alors à partir de 35 ans que se produit toute une série d'accidents osseux qui démontrent une réelle fragilité du squelette.

Au cours d'une bousculade légère dans la rue, le 14 juillet 1895, le malade descend précipitamment du trottoir et ressent une vive douleur au niveau du genou gauche ; entrée à l'hôpital Lariboisière, le lendemain on diagnostique un arrachement de la tubérosité antérieure du tibia, lésion traitée par la suture au fil d'argent. Quatre années après, en 1899, dans un faux mouvement, fracture de l'humérus gauche à la partie moyenne ; il est soigné à l'hôpital Beaujon ; un mois et demi après, le masseur, en le massant un peu brusquement lui casse l'avant-bras gauche à la partie moyenne.

En 1903, nouvelle fracture de l'humérus gauche au même point que précédemment. Toutes ces fractures ont bien guéri.

Le malade remarqua les déformations de ses jambes en 1895 ; mais la maladie n'a eu d'évolution rapide que depuis 1901.

E. A. — Actuellement, quand le malade, complètement déshabillé, se tient debout, on est frappé du développement en longueur des membres supérieurs en comparaison des mem-

bres inférieurs, de la voussure du tronc, de la brièveté du cou et du volume de la tête.

Les membres inférieurs, fléchis au niveau du genou décrivent dans leur ensemble une forte courbe à convexité antérieure et extérieure. La marche ne s'effectue qu'avec des béquilles ; elle est peu sûre et traînante.

Les fémurs sont fortement arqués à convexité externe.

Les tibias sont énormes, élargis et épaissis, rappelant un peu la forme du tibia en lame de sabre.

Les membres supérieurs sont d'égale longueur.

Les clavicules épaissies et à courbures très exagérées amènent la formation de fosses sus-claviculaires extrêmement profondes.

Les humérus sont normaux, sauf celui de gauche qui présente un cal considérable à son tiers moyen. Radius, cubitus normaux.

La colonne vertébrale est écrasée, cyphotique.

Ses mouvements sont limités.

Le thorax est projeté en avant.

La tête est énorme, les lésions ne portent que sur les os de la voûte du crâne, rendant les bosses frontales et occipitales très saillantes.

Les maxillaires ne sont nullement déformés.

Les troubles fonctionnels et généraux sont minimes, quelques douleurs, palpitations et essoufflements dus sans doute à un rétrécissement orificiel qui se traduit par un souffle au 1er temps à l'orifice pulmonaire.

Bonne santé générale.

Le malade vient consulter à l'hôpital Lariboisière dans le service du Dr Morax le 25 octobre 1906.

Il prétend avoir toujours eu une très mauvaise vision depuis son enfance, néanmoins sa vue a encore baissé dans ces derniers temps. On constate alors à l'œil droit un leucôme adhérent, à l'œil gauche, une taie de la cornée et des deux côtés des lésions de choriorétinite.

La vision de l'œil droit est de V=2/10.

Celle de l'œil gauche est de 1/25.

On fait quatre injections sous-conjonctivales de sublimé qui n'amènent aucune amélioration car le malade sort de l'hôpital le 22 janvier 1907 avec la même acuité visuelle qu'à son entrée.

Nous revoyons le malade le 19 avril 1908. Son état général est le même qu'en 1905, il n'a pas eu d'accident depuis cette époque, les déformations n'ont pas sensiblement augmenté,

les mouvements de la colonne vertébrale sont seuls un peu plus difficiles.

Voici ce que nous constatons du côté des yeux :

De chaque côté, les paupières, la conjonctive, les voies lacrymales sont normales.

A l'œil droit, leucôme adhérent, haut de 2 mm. environ, très saturé, situé juste au-dessous de la pupille à 6 heures. Arc sénile, très accusé, surtout dans la moitié supérieure. L'iris est adhérent au leucôme qui résulte par conséquent d'une perforation cornéenne.

A l'œil gauche, taie centrale de la cornée, celle-ci est peu opaque. Ces lésions cornéennes datent de l'âge de 4 ans, époque à laquelle notre malade eut, au cours de la rougeole, des accidents oculaires.

La vision de l'œil droit, légèrement hypermétrope, et astigmate est de 1/7.

O. D. 0° — 1 +1,50 V=5/35

L'œil gauche hypermétrope lui aussi de 1 Dioptrie, n'est pas amélioré par les verres, il voit les doigts à 2 m. 50.

L'étude du champ visuel montre qu'il est un peu rétréci pour le blanc ; il présente de chaque côté un scotome paracentral bien en rapport avec les lésions que nous allons trouver dans le fond d'œil. Ce scotome est plus grand dans le champ visuel de l'œil gauche que dans celui de l'œil droit.

Les milieux sont normaux.

Les lésions chorio-rétiniennes sont à peu près semblables de chaque côté comme aspect. La papille est d'un jaune un peu grisâtre. Tout autour d'elle, à 3 diamètres de papille environ, le fond est plus clair qu'à la périphérie. Disséminées sur ce fond et partant en majorité de la papille, on aperçoit des traînées blanchâtres celluleuses dont les bords sont incurvés et les extrémités déchiquetées ; certaines d'entre elles semblent suivre le trajet des vaisseaux. Ces traînées celluleuses se perdent ainsi insensiblement dans les parties intactes de la rétine.

Enfin, semées sur le tout, quelques petites taches pigmentaires.

Nous avons appris de sa bouche que depuis ce dernier examen, le malade s'est présenté dans une clinique de la ville où on lui a fait quelques injections sous-conjonctivales ainsi qu'une injection intra-musculaire et fessière d'une solution hydrargyrique.

En constatant les lésions choriorétiniennes du fond de l'œil, on pense de suite à des lésions d'origine spécifique. Or, on

sait que pour le Prof. Lannelongue, la maladie de Paget serait une manifestation tardive de l'hérédo-syphilis. Cette théorie pathogénique, depuis 1903 où elle a été émise est celle qui a rallié le plus de partisans. Néanmoins, elle a toujours été d'autant plus difficile à démontrer que le traitement mercuriel n'agit pour ainsi dire pas dans ces cas.

On se voit donc forcé de se rabattre sur la recherche des syphiloses dont sont susceptibles les différents organes et, en particulier, ainsi que le recommande le Prof. Fournier, de rechercher la signature du spirochète dans le fond de l'œil ; c'est elle que semble porter notre malade.

Nous avons retrouvé dans la littérature une observation où avaient été notées des lésions choriorétiniennes semblables et en parcourant les observations publiées, nous avons relevé dans un certain nombre d'entre elles l'existence d'une altération de la vision, mais il n'existait malheureusement aucune indication précise relative à l'examen de l'œil.

Nous pensons que l'examen méthodique de l'œil pourrait peut-être, dans un certain nombre de cas tout au moins, apporter des indications utiles pour l'interprétation étiologique de la maladie de Paget.

M. André Léri. — Je demanderai à MM. Morax et Vergne si les lésions choriorétiniennes qu'ils ont constatées ont ces caractères de spécificité.

Voici pourquoi :

Différents auteurs ont signalé dans la maladie de Paget des troubles viscéraux ou somatiques divers qui avaient déterminé ou auraient pu déterminer des lésions choriorétiniennes. Ainsi, l'observation initiale de Paget lui-même fait mention d'une hémorragie rétinienne bilatérale, les deux yeux ayant été atteints à peu d'intervalle ; or, chez ce malade, il existait une insuffisance mitrale, et je note en passant que la même altération cardiaque a été constatée chez le malade de MM. Morax et Vergne. Dans un autre cas (cas de Packard) on constata à l'autopsie d'un homme atteint de maladie de Paget une grosse tumeur du lobe frontal ; des lésions du fond de l'œil n'ont pas été explicitement signalées dans ce cas, mais il est certain qu'une telle néoplasie peut provoquer de grosses lésions rétiniennes.

Or, nous doutons que la totalité des maladies de Paget soient d'origine hérédo-syphilitique, que cette affection soit, comme on l'a dit, toujours une « syphilis osseuse ultra-tardive ». Des examens radiographiques que nous avons récemment pratiqués, avec l'assistance de notre ami le Dr Gaston

Legros, nous ont montré une grosse dissemblance entre les os de Paget et les os de syphilis tertiaire. Chez les syphilitiques tertiaires, nous avons constaté des os compacts, des périostoses ou hyperostoses avec grosse ostéite condensante (il est vrai que nous n'avons pu nous procurer un véritable « tibia en lame de sabre » ; cette lésion est rare et, en particulier, il n'en existe pas d'exemplaire au Musée Dupuytren). Chez les Paget, l'os donne à la radiographie un aspect spécial ; il y a ostéite condensante et ostéite raréfiante, mais l'ostéite raréfiante domine en général beaucoup, et c'est pourquoi on a observé assez fréquemment des malades qui, comme celui de MM. Morax et Vergne,ont eu des fractures multiples de leurs gros os, en apparence si solides ; surtout, il y a une dislocation, une désorientation extrême des travées osseuses ; au lieu de présenter une systématisation régulière, les travées osseuses ont, sur une image radiographique, l'aspect emmêlé, embroussaillé de touffes de coton, de flocons d'ouate.

Il y a donc de grosses différences entre les aspects, au moins les plus typiques, de la syphilis osseuse tardive et de la maladie de Paget. Pourtant, chez de nombreux Paget, on a trouvé dans les antécédents la syphilis acquise ou héréditaire ; et, chez le malade actuellement présenté par MM. Morax et Vergne, il y a précisément dans les troubles oculaires et osseux de l'enfance, des raisons de supposer qu'il s'agit peut-être d'un hérédo-syphilitique. Il serait donc important d'avoir un élément de diagnostic entre les maladies de Paget syphilitiques et les maladies de Paget non syphilitiques, dues soit à une autre infection qui pourrait porter à la fois sur le système osseux et sur l'œil, soit à une autre cause quelconque.

Les lésions choriorétiniennes observées par MM. Morax et Vergne ont-elles un caractère de spécifité suffisant pour pouvoir constituer un semblable élément de diagnostic?

M. Morax. — Nous savons ce qu'il faut penser de la prétention des anatomo-pathologistes de trouver pour toute maladie une lésion spécifique et je me garderai de répondre à M. Léry que les lésions choriorétiniennes de ce malade sont caractéristiques de la syphilis. Ce ne sont pas leurs caractères objectifs seuls mais leur évolution, l'absence des autres infections pouvant donner lieu à des altérations analogues qui nous amènent à l'hypothèse d'une localisation choriorétinienne de l'infection syphilitique. Le caractère des

lésions nous permet d'écarter avec certitude l'hypothèse de lésions d'origine cérébrale ou vasculaire. Il s'agit de lésions inflammatoires chroniques et nous sommes enclins à rechercher une cause commune à cette inflammation oculaire et à l'inflammation du tissu osseux.

M. Chevallereau. — Lorsqu'on examine la région maculaire et la région périphérique, surtout à gauche, où les lésions sont plus prononcées, on est naturellement porté à se demander s'il n'existe pas là de la syphilis, puisque cette affection est la cause la plus commune des lésions du fond de l'œil ; mais, d'autre part, les plaques de choroïdite atrophique qui entourent la papille ne rappellent en rien la syphilis. De même, nous ne trouvons aucune trace d'iritis, aucun trouble du vitré, aucune des altérations que nous avons coutume de voir coïncider avec la chorioréttinite quand la syphilis est réellement en cause. Aussi, sans discuter en rien la nature hérédo-spécifique de la maladie de Paget, je ne crois réellement pas que l'on puisse trouver dans l'examen du fond de l'œil de ces malades, un argument à l'appui de cette théorie.

Dr Bouchart (Limoges), Membre correspondant de la Société d'ophtalmologie de Paris. — *Ecarteur à chalazion (opération par voie externe).* — Messieurs, j'ai l'honneur de vous présenter aujourd'hui un instrument nouveau, c'est-à-dire qui n'a encore fait le sujet d'aucune communication, mais dont je me sers personnellement depuis le mois de mars 1907.

Vous savez que nous cherchons tous, et les circonstances quotidiennes de la pratique nous y obligent, à opérer sans aide, c'est-à-dire à suppléer par des instruments habiles et dociles à l'absence des doigts des aides ; ceux de l'oculiste étant trop souvent insuffisants, non pas en qualité mais en quantité. Il est certain que parfois 15 ou 18 doigts ne seraient pas inutiles.

Pour l'extraction des chalazions, nous avons la précieuse pince de Desmarres avec les multiples modifications dont quelques-unes sont très heureuses. Nous avons des procédés aussi élégants que commodes et simples. Cependant, je n'ai pas hésité à donner à cette petite intervention plus de facilité et plus d'élégance en créant ce petit écarteur. De la taille d'une grande serre-fine (reste de l'arsenal d'antan), il est conçu de telle sorte comme taille et comme force, qu'il permet de *circoncire* le chalazion avec toute la facilité désirable, et l'extraction du kyste non ouvert devient ainsi la règle.

Les plateaux écarteurs dont le bord embrasse une portion de la peau incisée sont recourbés deux fois et pénètrent entre la peau doublée et le tissu lâche sous-jacent, par une mince lamelle métallique qui assure la prise et maintient l'écartement des lèvres de la plaie.

La pince de Desmarres étant mise en place comme à l'habitude, on fait une injection sous-cutanée de cocaïne ; l'incision est faite d'un trait, et l'écarteur spécial étant mis en place, le chalazion se présente *comme sur un plateau* ; il n'y a qu'à le libérer légèrement sur toute sa périphérie pour que l'extraction soit totale, rapide et facile ; l'écarteur est enlevé : la pince de Desmarres également ; la peau écartée revient à sa position normale ; aucune suture n'est nécessaire, malgré l'écartement momentané des lèvres de l'incision.

Cet instrument a été fabriqué sur mes indications et dessins par M. Vast.

La Société se forme en comité secret.

M. Monthus, au nom de M. Rochon-Duvigneaud, rapporteur, donne lecture du rapport de la Commission de classement des candidats pour une place de membre titulaire.

M. Pollack, au nom de M. Chaillous, rapporteur, donne lecture du rapport de la Commission de classement des candidats pour une place de membre correspondant national.

BIBLIOGRAPHIE

Iritis et maladie du sommeil, par MM. Nattan-Larrier et Monthus (*Société de Pathologie exotique*. Séance du 13 mai 1908). — L'attention a été attirée depuis quelque temps sur les complications oculaires pouvant survenir du fait et comme conséquence de l'infection par les trypanosomes de l'économie. Ce sont même surtout, jusqu'à présent, les expériences faites sur les animaux qui semblent avoir donné les résultats les plus intéressants.

Aussi, l'observation, relatée par nos disitngués confrères, d'un sujet atteint de la maladie du sommeil chez lequel il existe encore aujourd'hui des traces indéniables d'une iritis ancienne, mérite-t-elle d'attirer sérieusement l'attention.

D'autant que, comme corrélation indiscutable, les commé-

moratifs recueillis sur place même à Brazzaville permettent d'établir clairement que le sujet en question fut, à trois reprises différentes, atteint de poussées d'iritis coïncidant parfaitement et exactement avec des exacerbations, des phénomènes non douteux, d'infection trypanosomique.

D'où l'obligation d'admettre qu'en la circonstance, la trypanosomiase est bien la cause efficace des réactions oculaires cliniquement enregistrées ; comme le fait se produit fréquemment, au cours d'expériences, chez les animaux soumis à l'inoculation.

Il faut donc toujours, à l'avenir, compter avec ce nouveau genre de complications. Dr A. Yvert.

Tremblement des paupières et atrophie papillaire au cours de la maladie de Parkinson, par MM. Klippel et Pierre Weil. (*Société de Neurologie*. Séance du 4 juin 1908). — Les complications oculaires sont chose absolument exceptionnelle au cours de la maladie en question ; aussi bien, à ce titre, la curieuse observation de nos distingués confrères mérite-t-elle une mention spéciale.

Il s'agit, en effet, d'un malade atteint de paralysie agitante en 1902, à la suite et comme conséquence d'une émotion violente. Or, à l'heure actuelle, existent des symptômes rares du côté de l'organe de la vision ; c'est d'abord un tremblement palpébral accentué, qui apparaît dans les mouvements des paupières ou les yeux fermés, avec oscillations beaucoup plus fréquentes que dans les membres. Quand le malade tourne la tête d'un côté à l'autre, on constate une crise trémulante des paupières au moment précis où la tête passe par le plan médian.

De plus, si les yeux sont fermés, le malade ne peut les ouvrir qu'avec un certain effort et après un certain temps; comme si le releveur avait de la peine à vaincre la contracture de l'orbiculaire.

Quant aux papilles, elles sont le siège d'une double atrophie, absolue, à droite. Dr A. Yvert.

X

Thérapeutique

De l'action du sérum antidiphtérique dans les infections oculaires, par M. A. Darier. (*Académie de médecine*. Séance du 14 janvier 1908). — Notre distingué confrère, revenant sur

cette question toute d'actualité, et absolument à l'ordre du jour, qu'il étudie avec un soin particulier depuis quelque temps, résume, dans les quelques propositions suivantes, les résultats de son expérience personnelle à ce sujet :

Dans les *ulcères infectieux de la cornée*, susceptibles, en l'absence de cette méthode thérapeutique, d'aboutir à plus ou moins bref délai à la perte presque fatale de la vision.

Dans les *infections* par plaies pénétrantes de l'œil.

Dans les complications panophtalmiques si redoutables qui surviennent parfois à la suite et comme conséquence d'opération de *cataracte*.

Dans certaines *iritis* infectieuses ;

Dans le *zona ophtalmique*, etc., etc., il aurait, avec deux ou trois injections de sérum antidiphtérique de Roux, obtenu un arrêt rapide de l'infection, la cessation des douleurs, et la guérison avec conservation d'autant plus complète de la vision, que la sérothérapie a été appliquée plus tôt.

Dans ces conditions, le sérum en question aurait une action dix fois supérieure à celle du sérum simple.

De là à recommander l'emploi de ce procédé hors de pair, il n'y a qu'un pas ; aussi M. Darier n'hésite-t-il pas à préconiser cette méthode nouvelle. Dr A. Yvert.

La strumectomie dans la maladie de Basedow. Ses résultats éloignés, par le Professeur Garré, de Bonn. (*La Presse médicale*, n° 17, 1908). — Le mode de thérapeutique à appliquer au goître exophtalmique a été, comme chacun sait, l'objet d'une étude des plus approfondies de la part des savants rapporteurs, au dernier Congrès français de médecine — octobre 1907 — MM. Ballet, Delherm et Sainton. Mais force est bien de reconnaître que ces confrères, beaucoup plus médecins que chirurgiens, semblent avoir quelque peu négligé les avantages, en pareille occurrence, de l'intervention chirurgicale, pour faire jouer le tout premier rôle à l'organothérapie, à l'électrothérapie, etc., etc.

Aussi bien ces conclusions paraissent-elles à notre distingué collègue d'outre-Rhin tout au moins prématurées : d'autant que si dans ses débuts, la médecine opératoire n'a pas toujours donné de très brillants succès, point de doute qu'à l'heure actuelle la *strumectomie*, *l'hémistrumectomie* plus spécialement, ne fournissent entre les mains du Professeur de Bonn, des résultats absolument remarquables.

M. Carré a pour principe, en effet, dans la maladie de Basedow, de pratiquer l'extirpation d'une moitié du corps

thyroïde, toujours du lobe le plus hypertrophié. Telle est sa manière de faire habituelle, dans les cas ordinaires.

S'agit-il, par contre, d'un goître mou vasculaire, surtout à ses débuts ou pas trop ancien, il a recours assez volontiers, à *la ligature d'une ou de plusieurs artères thyroïdiennes*, à l'exclusion de toute strumectomie.

Parfois, quand l'ablation d'un des lobes n'a pas abouti, il pratique, secondairement, les mêmes ligatures en question.

Contrairement, en cela, à la méthode de Kocher, qui recommande, comme opération essentielle et primitive, la ligature, qu'il fait suivre, au besoin, de la thyroïdectomie.

Quant à la *résection du grand sympathique cervical*, dont Abadie, en France, et Jonnesco, à Bucarest, se sont faits les champions, notre confrère allemand ne paraît pas y attacher une bien grande importance, et ne l'emploie que tout à fait exceptionnellement.

Jamais, au reste, il n'a jugé bon de recourir à l'*exothyropexie de Poncet*, qui, à son avis, ne présente aucun avantage sur la thyroïdectomie ordinaire.

Sa statistique personnelle porte sur 35 cas de goître exophtalmique, 5 hommes et 30 femmes.

Il a fait, dans ces conditions, 30 fois l'hémistrumectomie, 8 fois la ligature vasculaire, 2 fois la résection du sympathique complétée par l'énucléation de nodules intra-glandulaires. Pour la plupart de ces opérations, il a utilisé l'anesthésie générale avec l'éther ; parfois seulement l'anesthésie locale, qui, au point de vue de la sécurité, ne paraît guère faire courir moins de risques.

Or, les résultats immédiats ont presque toujours été absolument remarquables : diminution à peu près constante de la fréquence du pouls, mieux être des plus appréciables, esprit plus libre et plus calme, nervosisme beaucoup moins accentué ; l'exophtalmie seule semblait plus rebelle, bien que cependant, d'une manière générale, « les yeux des malades faisaient meilleure impression, traduisant une plus grande tranquillité ».

Mais, ce qui intéresse davantage et ce qui prouve bien, jusqu'à l'évidence, la réelle supériorité du traitement chirurgical, c'est l'amélioration, bien souvent la guérison complète et définitive, constatées plus tard, au cours des années suivantes.

Ayant pu, en effet, rechercher par l'intermédiaire de son assistant, M. Moses, ce qu'étaient devenus ultérieurement plus d'une vingtaine de basedowiens opérés depuis 5 ans et davantage, M. Garré se croit en droit de conclure que :

1° *L'exophtalmie* avait disparu dans un tiers des cas; dans près de la moitié des cas, il n'en subsistat plus que des traces ; dans un quart des cas, même situation qu'auparavant.

2° *La tachycardie* n'a persisté, sans aucune modification, que dans 4 cas.

3° *Des troubles nerveux* persistent encore chez les deux tiers des malades ; l'autre tiers n'en présente plus de traces.

4° L'augmentation de poids et l'*état général* sont qualifiés d'excellents chez 50 0/0 des opérés ; quelques-uns d'entre eux ont même augmenté de 20 à 25 kilos.

En totalisant les cas de guérison vraie et d'améliorations, on arrive à un chiffre de 85 0/0. Résultats, en somme, excellents ; de beaucoup supérieurs, dans tous les cas, à ceux obtenus jusqu'alors par les méthodes thérapeutiques, *non interventionnistes*, les plus logiques et les plus rationnelles.

Reste, toutefois, à dire un mot de la question capitale, en pareille matière, de celle qui constitue le grand cheval de bataille des médecins à l'égard des chirurgiens de l'avant : nous faisons allusion, en ce moment, à la mortalité.

Eh bien ! sous ce rapport encore, il faut bien reconnaître que le dernier mot reste toujours jusqu'à plus ample informé, au bistouri.

On ne doit pas oublier, en effet, que, bon an mal an, le traitement médical de la maladie de Basedow comporte une mortalité moyenne de 12 0/0, dans les cas graves.

Or, si on rapproche de ces chiffres la mortalité seulement de 3 0/0, ressortissant, à l'heure actuelle, à la pratique du distingué professeur de Bonn, pas de doute que l'intervention active ne donne aux pauvres patients plus de chances de survie. Nous n'en sommes plus, fort heureusement, maintenant, à la période de débuts, où Kocher, dans sa premèire série de 60 thyroïdectomies, accusait une mortalité de 7 0/0; cette dernière, pour une seconde série de 200 cas, vient de tomber à 4 1/2 0/0. Quant à M. Garré, il a pu faire une série de 31 opérations sans avoir à déplorer un seul décès. Encore ne tient-on pas compte de ce détail, qui a bien, en la circonstance, son importance, à savoir que, le plus habituellement, l'hypertrophie du thymus semble bien réellement devoir être rendue responsable de la plupart des cas de mort survenus au cours de la strumectomie, puisque, au dépouillement des procès-verbaux de 56 autopsies de basedowiens, il appert, avec la dernière évidence, que 43 fois, on a noté la persistance d'un thymus sérieusement hyperplasié, soit

dans 77 0/0 des cas ; que, de plus, sur 56 morts, 24 sont, sinon attribuables, du moins consécutives à une strumectomie ; et que, dans 21 de ces 24 cas, c'est-à-dire 87 fois sur 100, on a signalé la persistance ou même une hyperplasie du thymus.

Voilà, certes, qui doit donner sérieusement à réfléchir, et diminuer la prétendue gravité exceptionnelle du traitement chirurgical du goître exophtalmique, si on veut bien se rappeler les dangers de mort subite qui ressortissent, d'une manière générale, à la persistance ou à l'hypertrophie du thymus, en toute espèce de circonstances, en cas d'anesthésie plus particulièrement.

Une autre réflexion s'impose à la suite de ces constatations anatomo-pathologiques ; n'y aurait-il pas une relation, une coïncidence des plus intimes entre cette anomalie spéciale du thymus et la maladie de Basedow ?

A l'avenir de prononcer en dernier ressort.

Toujours est-il que des considérations émises par notre excellent confrère, la conclusion qui découle tout naturellement, est l'indication bien formelle de laisser le dernier mot à la chirurgie, dès que l'inefficacité des moyens médicaux, ordinairement utilisés, paraît bel et bien constatée. Dans ces conditions, tout retard constituerait une faute et engagerait sérieusement la responsabilité du médecin.

Surtout si l'on songe que, finalement, il est absolument démontré aujourd'hui que l'hémistrumectomie a d'autant plus de chances d'aboutir qu'elle est pratiquée plus hâtivement.

On ne saurait donc hésiter ; l'intervention, dans ces situations bien définies, s'impose absolument. Dr A. Yvert.

Le traitement du goître exophtalmique par le sulfate de quinine, par MM. Lanceraux et Paulesco. (*Bulletin de l'Académie de médecine*. Séance du 25 février 1908). — Les innombrables modes de traitement, préconisés jusqu'à présent contre la maladie de Basedow semblent si peu efficaces, paraissent avoir donné si peu de résultats réellement sérieux, qu'on ne saurait, sans faillir à son devoir, manquer de signaler la thérapeutique, qui, depuis près de vingt ans, fournit à notre savant confrère M. le professeur Lancereaux des succès sûrs et certains, à telle enseigne, que, plus convaincu que jamais, de la valeur des moyens recommandés par lui en semblable occurrence, il n'a pas hésité à attirer de nouveau l'attention de l'Académie de médecine sur cette

méthode, pourtant bien simple, et des plus faciles à appliquer dans la pratique journalière.

Se basant, en effet, sur ces données cliniques, admises à l'heure actuelle sans discussion par l'unanimité des auteurs, à savoir : que le principal désordre ,autour duquel gravitent tous les autres troubles caractéristiques du goître exophtalmique, est assurément une vaso-dilatation active primitive ou réflexe, des vaisseaux du cou et de la tête, M. Lancereaux eut l'idée de s'adresser, pour combattre ce syndrome, au médicament vaso-constricteur par excellence, le sulfate de quinine.

Et de fait, les résultats obtenus ne tardèrent pas, suivant sa propre expression, à dépasser toutes ses espérances.

Utilisée pour la première fois, en 1898 (*Journal de médecine interne*, p. 284, 1898), dans un cas des plus intéressants sous ce rapport, la quinine n'a pas failli depuis cette époque, à l'excellente réputation qu'on avait eue d'elle à ses débuts.

Le Dr Soulier, de Levallois, l'année suivante (*Journal de médecin interne*, p. 486, 1899), citait plusieurs observations non moins remarquables.

Actuellement, l'expérience de M. Lancereaux repose sur une vingtaine de faits personnels, bel et bien enregistrés, recueillis avec le soin dont est coutumier ce clinicien de tout premier ordre ; or, toujours, constamment sans exception, aucune, le succès le plus complet est venu couronner ses efforts.

La réelle efficacité de cette méthode ne saurait donc plus, d'ores et déjà, faire l'ombre d'un doute.

Le *modus faciendi* est, d'ailleurs, extrêmement simple et absolument à la portée de tous.

Il consiste à administrer le sulfate neutr ede quinine, à la dose de 1 gramme à 1 gr. 50, chaque soir, en deux ou trois fois, à un quart d'heure d'intervalle, pendant le repas ; et cela, durant 15 à 20 jours, chaque mois, jusqu'à disparition totale des symptômes pathologiques.

Dans certains cas, surtout si l'affection date déjà de plusieurs années, il sera extrêmement avantageux d'associer au traitement précédent l'ergot de seigle, vaso-constricteur également de premier ordre, pris dans la matinée à la dose de 10 à 50 centigrammes par jour.

A ce prix, et dans ces conditions, la guérison peut être considérée comme assurée ; aussi, ne saurions-nous trop en recommander, d'emblée et *a priori*, l'emploi à tous ceux qui

se trouveront désormais aux prises avec cette maladie si souvent rebelle aux médications les plus logiques et les plus rationnelles. Dr A. Yvert.

Traitement opothérapique de la fatigue oculaire, par M. Sardou, de Nice. (*Société de l'Internat des Hôpitaux de Paris*. Séance du 27 février 1908). — Mettant à profit les données actuelles sur l'opothérapie, notre excellent collègue a eu l'heureuse idée de mettre à profit, dans les cas de fatigue oculaire, si fréquente chez les personnes qui usent et abusent de leurs yeux, des injections d'extrait de globe oculaire ; ou mieux encore, l'ingestion par voie digestive d'un extrait sec de même nature, à la dose de 2 à 8 grammes par jour.

Aussi bien, n'eut-il, dans une foule de circonstances, qu'à se louer de cette manière de faire.

Un certain nombre de contre-indications, toutefois, méritent la plus sérieuse attention.

Cette médication, tout d'abord, ne présente aucune chance de succès en cas de lésions trop accentuées ou de troubles tenant à des désordres circulatoires intenses.

Elle ne peut, de même, donner aucun résultat avantageux quand l'état général est trop grave et lorsque le surmenage oculaire a eu lieu à la lumière artificielle ou à la suite de l'emploi inconsidéré de verres correcteurs. A. Yvert.

Anévrysme artério-veineux du sinus caverneux, par M. Paul Thiéry. (*Bulletins et mémoires de la Société de chirurgie de Paris*. Séance du 25 mars 1908). — Présentation par notre distingué confrère d'un blessé, de 24 ans, qui s'était tiré, deux ans auparavant, une balle de revolver à la tempe droite, ayant traversé le crâne de part en part, et extraite du côté opposé sous le muscle temporal gauche, aussitôt après le traumatisme.

Or, ce blessé offre actuellement tous les symptômes classiques de l'anévrysme artério-veineux du sinus caverneux droit, type Nélaton ; et M. Thiéry, avant d'intervenir comme il se le propose par la ligature de la carotide primitive correspondante, demande l'avis de ses collègues de la Société.

Ce à quoi, M. Reynier de répondre, fort justement, que depuis le cas remarquable où M. Lancereaux obtint une guérison complète et définitive par les simples injections sous-cutanées de sérum gélatineux, il lui paraît nettement, formellement indiqué de recourir à ce mode de traitement avant toute autre intervention opératoire.

Aussi bien, en effet, commettrait, à notre avis, la plus grave imprudence, engagerait sérieusement sa responsabilité, tout chirurgien par trop hardi, qui proposerait, de gaieté de cœur, une opération aussi dangereuse que la ligature de la carotide primitive, sans avoir, au préalable, essayé ces injections gélatinées, qui, au cas où elles se montreraient inefficaces ont du moins l'immense avantage d'être absolument anodines et inoffensives.

Nous considérons, pour notre compte personnel, qu'à l'heure actuelle, on ne peut, on ne doit recourir à la chirurgie, qu'après avoir donné au pauvre patient cette chance de guérison ; seule, la faillite de ce procédé autorise alors à marcher de l'avant. Dr A. Yvert.

Prophylaxie de l'ophtalmie purulente chez les nouveau-nés, par le Professeur Budin. (*Bulletin de l'Académie de médecine*. Séance du 31 mars 1908, p. 388). — Dans la remarquable et magistrale communication faite par l'éminent accoucheur, *à propos du fonctionnement de la clinique Baudelocque*, il en arrive au chapitre, si important, surtout à l'heure actuelle, du traitement préventif des conjonctivites purulentes dans les cliniques obstétricales.

Et à ce propos, il fournit les deux statistiques suivantes, qui donnent sérieusement à réfléchir :

Baudelocque.

Ophtalmies : 1° De 1889 à 1903 inclus sur 28.804 enfants = 304 cas d'ophtalmies = 1,05 0/0.

2° De 1904 à 1907 inclus sur 10.907 enfants = 23 cas d'ophtalmies = 0,2 10/0.

Ce qui revient à dire que, durant cette période des quatre dernières années, le nombre des *ophtalmies* ou *conjonctivites purulentes* a donc diminué dans la proportion des *quatre cinquièmes*.

Avec cette remarque, qui a son importance assurément, à savoir : que ces 327 cas notés comprennent tous les cas graves ou légers indistinctement, et que, dans ce nombre, un seul œil a été perdu, en 1889.

Quant au procédé susceptible de fournir des résultats aussi éclatants, des succès aussi certains, il n'est autre que celui recommandé, dans ces conditions, par notre distingué collègue, M. le Dr Morax, ophtalmologiste de Lariboisière, qui voulut bien, à l'instigation du Professeur Pinard, prendre en main la direction des mesures prophylactiques et des

moyens curatifs concernant l'hygiène et les maladies des yeux des nouveau-nés.

Il consiste dans l'emploi rigoureux de la méthode de Crédé, c'est-à-dire l'usage *de l'instillation d'une goutte de solution de nitrate d'argent à 2 0/0, dans les deux yeux de tout nouveau-né, aussitôt après la naissance, et même avant la section du cordon.*

Or, c'est à l'application minutieuse de cette méthode, depuis 1904, que M. Pinard attribue la grande diminution, pour ne pas dire la disparition des ophtalmies des nouveau-nés dans son service.

Méthode qui, d'ailleurs, n'a jamais déterminé le plus léger accident ; de telle sorte qu'elle constitue, à n'en pas douter, à l'heure actuelle, le moyen prophylactique le plus puissant et le moins dangereux.

Il ne sera peut-être pas inutile de faire observer, à ce propos, que ce sont les mêmes conclusions absolument auxquelles a été conduit notre savant confrère, M. Stephenson, de Sydney, dans le bel ouvrage sur *L'ophtalmie des nouveau-nés*, qui vient de lui faire attribuer le grand prix Middlemoore, à cette différence près, toutefois, qu'il donne la préférence à la solution de nitrate d'argent à 1 0/0.

Conclusions également admises de point en point aussi dans l'important travail que vient de publier, en février 1908, M. Elschnig sur *La blennorrhée des nouveau-nés.*

On ne saurait donc, après de semblables constatations, plus être tenté de substituer à cet excellent nitrate d'argent, tous ses sosies de la dernière heure, qui ont pour noms : protargol, argyrol, collargol, sophol, dont l'efficacité est beaucoup moins certaine, qui réussissent assurément dans les cas bénins et légers, mais qui ne peuvent certainement pas soutenir la comparaison avec leur grand ancien, toutes les fois qu'il y a réellement péril en la demeure.

Telle est, en somme la conclusion pratique et clinique à tirer des suggestives statistiques de l'éminent professeur de la Faculté de Paris. Dr A. Yvert.

Action de l'opothérapie associée sur le syndrome de Basedow, par M. Louis Rénon. (*Académie de médecine.* Séance du 5 mai 1908). — Bien des médications ont, d'ores et déjà, été utilisées contre le goître exophtalmique ; la plupart malheureusement, force est bien de le reconnaître, sans grand succès définitif, attendu que si quelques-unes semblent, au premier abord, avoir une réelle efficacité, bientôt disparais-

sent peu à peu, en grande partie du moins, les magnifiques résultats du début. Ces conclusions s'appliquent tout spécialement à la sérothérapie antibasedowienne, instituée par MM. Gilbert, Ballet et Enriquez avec le sang d'animaux éthyroïdés, à l'opothérapie hypophysaire, préconisée par MM. Arthur Delille et Rénon.

Aussi, ce dernier, de guerre lasse, eut-il l'ingénieuse idée d'associer ces deux médications, en faisant prendre à ses malades, chaque jour, deux à trois cuillerées à café d'hémato-éthyroïdine et 20 à 40 centigrammes de poudre vitale d'hypophyse de bœuf. Après vingt jours de traitement, on laisse un repos de huit jours ; et on recommence ainsi une ou plusieurs séries, selon l'effet produit.

On peut même, et avec avantage, faire succéder les deux médications l'une à l'autre. Pendant 15 jours, on prescrit chaque jour trois cuillerées à café d'hémato-éthyroïdine ; et, pendant les 15 jours suivants, 20 à 40 centigrammes de poudre vitale d'hypophyse de bœuf. On recommence une ou deux séries de ces médications.

Or, il paraît indiscutable que cette manière de faire amènerait, d'après l'expérience personnelle de notre distingué confrère, des rémissions très notables dans l'évolution du syndrome de Basedow, sans qu'on puisse, toutefois, parler de guérison complète et définitive.

Et, comme dans une affection aussi bizarre, aussi complexe que la maladie en question, il est toujours bon d'avoir plusieurs cordes à son arc, nous avons cru faire œuvre utile en appelant sur cette intéressante communication l'attention des lecteurs du *Recueil d'ophtalmologie*. Dr A. Yvert.

Traitement de l'héméralopie, par le Dr S. Marianah (*The Lancet*, n° 4404, 1908). — Dans la plupart des cas d'héméralopie qu'il a eu l'occasion d'observer, et qui concernaient habituellement des enfants mal nourris, notre excellent confrère affirme avoir obtenu une amélioration considérable en l'espace de huit jours, grâce au nouveau traitement par l'administration interne de l'urotropine.

D'où il paraît résulter que ces troubles oculaires reconnaissaient très probablement, comme mécanisme pathogénique, une intoxication d'origine alimentaire, sérieusement modifiée par l'aldéhyde formique, un des antiseptiques les plus énergiques à l'heure actuelle. Dr A. Yvert.

Anévrysme artério-veineux de la carotide interne dans le

sinus caverneux. Ligature de la carotide primitive. Guérison après quatre ans, par M. Lucien Picqué. (*Société de chirurgie.* Séance du 3 juin 1908). — Présentation par notre distingué confrère d'une malade atteinte en 1904 d'anévrysme artério-veineux de la carotide interne dans le sinus caverneux avec exophtalmie considérable et thrill très accusé, nettement perçu par la patiente.

Or, à cette époque, bien qu'on eût donné à M. Picqué le conseil d'aborder directement la tumeur par une crâniectomie préalable, il se borna à pratiquer la ligature de la carotide primitive correspondante. Nul accident, il est vrai, mais par contre, aucun bénéfice des mois durant. Si bien que M. le professeur Berger, de concert avec l'auteur, étudièrent à l'Ecole pratique le moyen le plus sûr d'aborder l'anévrisme : un procédé, analogue à celui généralement adopté pour la gassérectomie, leur parut réellement clinique et efficace.

Toutefois, devant les difficultés de l'extirpation et la crainte d'une hémorragie, M. Picqué recula ; pour d'autres raisons, il rejeta aussi la ligature de la carotide primitive du côté opposé.

Bien lui en prit, d'ailleurs ; puisque, après quatre ans, il vient de retrouver son opérée complètemen guérie.

Dr A. Yvert.

Opération de la péritomie dans la kératite lymphatique, par M. Cusner. (*Réunions semi-mensuelles de la Policlinique de Bruxelles.* Séance du 14 février 1908.) — Notre excellent confrère, à l'exemple de son chef de service, M. H. Coppez, s'est demandé si l'*opération de la péridectomie*, qui donne de si bons résultats dans les pannus trachomateux, ne trouverait pas également une indication formelle en cas de pannus lymphatique, si rebelle, si sujet à récidives, source de tant d'ennuis, aussi bien pour le chirurgien que pour le pauvre patient.

Dans ces conditions, en effet, où la réparation des ulcères cornéens se fait par vascularisation, des vaisseaux provenant du limbe s'avançant, en plus ou moins grand nombre, jusque sur la cornée, au voisinage et au pourtour de l'endroit malade. Or, selon M. Cusner, ces vaisseaux, une fois développés, ne disparaîtraient plus : lors de la guérison, ils se vident de sang et leurs parois s'affaissent. Que survienne, par la suite, la plus légère irritation, l'œil ainsi prédisposé se congestionne, et les vaisseaux se remplissent à nouveau de sang.

Ces récidives, sans limites, toujours si rebelles, n'auraient, à son avis, pas d'autre cause.

Aussi bien, en semblable occurrence, le meilleur moyen de couper court à pareil processus, consiste-t-il à supprimer, purement et simplement, le corps du délit ; à enlever le tissu vasculaire en question.

De fait, pratiquement, cliniquement parlant, dans une soixantaine de cas ainsi traités, le succès le plus complet serait venu confirmer cette manière de voir, et justifier ce mode d'intervention, à telle enseigne même, que, depuis sa mise en pratique, qui date d'ores et déjà de trois ans, notre confrère n'aurait plus constaté une seule récidive.

D'où l'indication indiscutable d'ériger pour l'avenir la péridectomie en méthode.

Cette petite opération, bien simple du reste, consiste à exciser à 2 millimètres du limbe une bandelette conjonctivale de longueur appropriée au développement vasculaire anormal, en ayant bien soin de comprendre dans l'excision le tissu sous-muqueux et tous les vaisseaux ; car il est indispensable, pour réussir, que la sclérotique soit manifestement *à nu* sur une largeur de 3 millimètres.

Autre recommandation capitale : il faut ne pratiquer cette résection que quand toute trace d'ulcère a disparu, et que l'affection semble complètement guérie, attendu que, dans le cas contraire, si on supprimait la vascularisation, pendant la période de réparation du tissu de la cornée, le remède serait pire que le mal ; et l'on s'exposerait de gaieté de cœur à une mortification et à une perforation de la membrane transparente.

C'est donc, à cette restriction près, une opération qui nous paraît absolument logique et rationnelle ; à laquelle on fera bien de recourir dans les conditions nettement spécifiées plus haut : en cas de récidives de kératite lymphatique rebelles aux traitements classiques ordinaires. — Dr A. Yvert.

Traitement des kystes de l'iris par l'électrolyse, par le Dr Thilliez. (*Archives d'Ophtalmologie*, sept. 1908.) — L'auteur a traité un volumineux kyste de l'iris par l'électrolyse. Le pôle positif étant placé sur la figure du patient, une aiguille en acier, reliée au pôle négatif, fut introduite à la partie supérieure du kyste et l'on fit passer un courant de 2 milliampères pendant 2 minutes. Le kyste s'affaissa. Il y eut par la suite un peu de trouble de l'humeur aqueuse. A la suite d'une récidive. Thilliez pratiqua une nouvelle séance d'électrolyse (4 milliampères pendant 2 minutes, puis

2 milliampères pendant le même temps). Le kyste se vida : léger trouble du vitré et exsudat pupillaire. Cinq mois après le kyste ne s'est pas reformé ; mais le vitré est toujours trouble. J. G.

Procédé pour améliorer la vision des yeux albinos, par le Dr Komoto (de Tokio). (*Kl. Monatsbl. f. Aug.*, mai, juin 1907.) — L'auteur a eu l'idée de pratiquer des injections d'encre de Chine sous la conjonctive, avec, au besoin, un tatouage des parties périphériques de la cornée pour diminuer la quantité de lumière qui pénètre dans l'œil par la sclérotique. Il a fait, chez un albinos, une première injection à la partie supérieure de la cornée et ensuite, après quelques jours d'intervalle, d'autres injections dans les différentes directions, puis un tatouage de la périphérie de la cornée. Les yeux noircis de cette façon étant très laids, Komoto a eu l'idée de remplacer l'encre de Chine par une substance blanchâtre, le carbonate de plomb. Après avoir fait l'essai sur un œil de lapin il a pratiqué une injection de ce produit dans un des yeux de son malade : cette injection fut suivie d'une très courte réaction inflammatoire. De plus, comme les paupières sont aussi très transparentes, il a aussi pratiqué des injections d'encre de Chine dans les paupières. La photophobie diminua considérablement et l'acuité visuelle passa à 20/50 : auparavant il ne pouvait que compter les doigts à cinq pas. J. Galezowski.

La sérothérapie paraspécifique à la Société d'Ophtalmologie de Heidelberg et à l'Association médicale britannique, par A. Darier (*La Clinique Ophtalmologique*, 25 septembre 1908). — Le Dr Happe a fait à la clinique d'Axenfeld 100 inoculations du corps vitré sur le lapin avec du pneumocoque. Dans la moitié des cas, il avait immunisé les animaux avec du sérum de Deutschmann, du sérum antidiphtérique, ou en nourrissant les animaux avec des levures stérilisées Il conclut que l'expérimentation ne confirme pas les résultats cliniques attribués à la sérothérapie paraspécifique. Axenfeld arrive aux mêmes conclusions dans une communication à la British medical Association. Pour Darier cette thèse prouve seulement que, en clinique, l'expérimentation de laboratoire n'a pas la valeur de l'expérimentation thérapeutique. Darier ajoute que ce n'est pas dans les ulcères de la cornée qu'il faut chercher la preuve de l'action bienfaisante de la sérothérapie paraspécifique mais

dans les plaies pénétrantes de l'œil et surtout dans les infections post-opératoires. J. G.

LIVRES NOUVEAUX

Les accidents cérébraux et oculaires consécutifs à la ligature de la carotide primitive, par J. de Fourmestraux. (*Thèse Paris*, 1907, Masson.) — De l'intéressant travail de de Fourmestraux, il faut conclure que la ligature de la carotide primitive n'est pas une intervention très grave. La mortalité est de 7 p. 100 à la suite de cette opération dans l'exophtalmos pulsatile. Elle peut déterminer une nécrose des cellules nerveuses oculaires qui aura la même signification que le ramollissement cérébral. Celui-ci déterminera soit une hémiplégie totale, soit une hémiplégie croisée, soit une hémiplégie avec hémianopsie. La cause de ces accidents tardifs (les accidents immédiats ne pouvant être expliqués que par une anomalie artérielle) est une thrombose ascendante qui, partant du point de ligature, se prolonge jusque dans les artères cérébrales ou dans l'ophtalmique. La stase sanguine seule, lorsque les parois artérielles sont saines, ne peut suffire à produire cette thrombose. Il faut qu'il y ait eu infection même légère. Ceci a été vérifié par les autopsies et par les expériences de Duplay-Lamy et celles de l'auteur.

J. G.

Maladies de l'œil, par A. Terson « (Fasc. XVII du *Nouveau traité de chirurgie*, publié sous la direction de Le Dentu et P. Delbet. Baillière, édit.) — Voici comment Terson présente son travail : « Le lecteur trouvera ici les indications ophtalmologiques essentielles à la pratique. Nous avons insisté sur ce que tout médecin doit savoir du diagnostic et du traitement des maladies des yeux, mais nous avons dû restreindre considérablement la place accordée aux lésions profondes du globe oculaire, aux amblyopies et aux anomalies de réfraction.

Sans constituer un traité complet d'ophtalmologie, ce fascicule servira, nous l'espérons, de *guide* dans la connaissance et la thérapeutique des maladies de l'œil et donnera des indications utiles à ceux qui voudraient en pousser plus loin l'étude technique. » J. G.

Le Gérant : Félix Alcan.

Paris. — Imprimerie A. Davy, 52, rue Madame. — *Téléphone*.

LES VRAIES ET LES FAUSSES LARMES DE SANG

Etude clinique sur les Hémorrhagies de la Conjonctive

Par le Dr de MICAS.
Ancien chef de clinique ophtalmologique à la Faculté de médecine de Toulouse.

Il y a environ six ans, je voyais à Foix un jeune garçon de onze ou douze ans atteint d'une affection assez singulière. A diverses reprises, dans la journée, sous l'influence de l'effort le plus léger — rire, éternuement — ou même sans cause apparente, ce jeune homme pleurait des larmes de sang en grande abondance. Un sang vermeil s'échappait brusquement entre les paupières des deux yeux, obscurcissait sa vue, inondait ses joues et venait salir les objets qu'il tenait dans ses mains. Et cet état durait depuis plus de trois mois, les crises se répétant de plus en plus souvent dans la journée, en sorte que le garçonnet et sa famille étaient très effrayés.

L'enfant, pour arrêter l'hémorrhagie, serrait fortement les paupières, faisait des affusions froides sur les yeux, sur la nuque et, après cinq ou six minutes, finissait par avoir raison de l'écoulement sanguin. Pâle, faible, sans appétit, très énervé, il demandait à être débarrassé d'une infirmité qui lui rendait tout travail à peu près impossible. Le simple retournement des paupières provoqua instantanément une hémorrhagie en nappe qui tout d'abord, m'empêcha de voir l'état de la conjonctive. Cependant, grâce à l'instillation de quelques gouttes d'une solution d'adrénaline, je parvins à constater très nettement que le sang s'échappait de la conjonctive tarsienne et de là, se répandait dans le cul-de-sac conjonctival. La conjonctive avait un aspect spécial dû à la présence de papilles fines, déliées et assez nom-

breuses. Je conseillai l'usage de la glycérine au tannin et des massages à travers les paupières après l'insufflation d'acide borique en poudre. Je prescrivis, en même temps, un régime tonique, du quinquina et de l'ergotine.

Huit jours après, l'état étant stationnaire, je le fis venir à la clinique ophtalmologique, où M. Frenkel et moi touchâmes légèrement la conjonctive avec le thermocautère. L'amélioration qui ne s'était pas produite avec les divers collyres astringents ne tarda pas à se manifester; quelques jours après, le petit malade pouvait rentrer à Lavelanet. Voici ce que m'écrivait il y a quelques mois, sur ce jeune homme mon confrère et ami, le Dr Samiac :

Depuis le traitement, le jeune homme n'a plus eu d'hémorrhagies conjonctivales. Mais il est porteur, comme du reste vous l'aviez remarqué vous-même, de petites taches purpuriques siégeant au niveau de la muqueuse buccale et vers l'extrémité de la langue. Assez souvent, ces taches laissent suinter quelques gouttes de sang. Il est aussi sujet à de fréquentes épistaxis. Nulle autre part on ne trouve de lésions purpuriques, la peau n'a rien, pas d'hématémèses, pas de melœna.

La santé du jeune homme est assez bonne ; il mange bien, travaille tous les jours et se développe normalement. Il ne paraît pas exister de stigmates d'hystérie; je crois que nous avons affaire plutôt à un hémophilique. Quelle est la cause de cette hémophilie ? Il est difficile de s'en rendre compte. Le malade ne présente rien d'appréciable, soit au niveau des organes hématopoiétiques, soit au niveau de l'appareil lymphatique. La mère présente également les mêmes phénomènes au niveau des lèvres et de la langue, mais les petites hémorrhagies sont plus abondantes au niveau de ces taches. Elle a eu six enfants ; quatre sont actuellement en vie. Le père est alcoolique par alcool et autres boissons.

Cette observation intéressante remet sur le tapis la question des larmes de sang avec lesquelles on pourrait la confondre. Mais elle se rapporte surtout aux hémorrhagies de la conjonctive. Ces affections sont rares,

mal étudiées dans les classiques ; la plupart des cas observés sont publiés dans des revues étrangères, bien peu sont relatés par des auteurs français.

Avant de m'occuper des hémorrhagies de la conjonctive, je crois bon de dire quelques mots sur les *larmes de sang*, en empruntant à Damalix la plupart des faits dont je vais parler.

On lit dans le *Traité complet d'ophtalmologie* de Wecker et Landolt (L. IV, p. 1020) : « Le liquide lacrymal est sujet à deux espèces d'altérations faciles à reconnaître d'après les caractères qu'elles comuniquent à ce fluide. Ainsi, on signale, dans quelques formes intenses d'ictère une coloration jaunâtre si foncée que le linge est taché, et, dans le scorbut, une coloration rougeâtre peut-être due tout simplement à l'extravasation d'une petite quantité de sang dans le sac conjonctival provenant de petites excroissances de la muqueuse. Du reste le changement de couleur aurait rendu facile de voir suinter les larmes des conduits excréteurs, ce à quoi aucun auteur n'est encore parvenu. Notons que, même l'hypnotisme n'a pas encore réussi à faire verser à ses sujets des larmes de sang, ce qu'on n'aurait pas manqué d'accomplir, à cause de la bizarrerie de l'expérience. »

Quand un clinicien de cette valeur met en doute les larmes de sang, il y a lieu de n'accepter qu'avec la plus grande réserve les observations publiées sous ce titre. C'est que par *Larmes de sang*, il ne faut entendre que larmes sorties des glandes lacrymales elles-mêmes et non les hémorrhagies de la conjonctive qui viennent colorer les larmes proprement dites.

A l'encontre de l'opinion de Wecker, tout à fait incrédule, on peut citer l'opinion de Panas, qui semble admettre les larmes de sang. Sous la signature de Damalix, alors interne à la clinique ophtalmologique parut en 1882 un mémoire important sur les larmes de sang, publié dans les *Archives d'ophtalmologie*. On n'est pas

surpris d'apprendre que l'expression pleurer des larmes de sang remonte à la plus haute antiquité, soit que l'on veuille la considérer comme une figure de rhétorique, soit qu'elle reconnaisse pour point de départ une déviation sanguine analogue aux sueurs de sang, soit enfin que, par une fausse interprétation de la source elle-même de l'hémorrhagie, on ait supposé que le sang sortait des glandes lacrymales, alors qu'il provenait de la conjonctive.

Quoi qu'il en soit, Georges Seyer cite un enfant bien conformé, qui, dès sa naissance, avait les yeux fermés par un spasme nerveux. Les yeux n'avaient rien d'anormal, mais quand l'enfant pleurait, on voyait sourdre de ses deux commissures des larmes de sang. La guérison fut obtenue par un simple collyre à l'eau de roses.

Joseph Lanzonus vit un jeune homme dont les yeux se tuméfiaient, devenaient rouges et laissaient échapper des larmes de sang qui s'écoulaient sur les joues comme deux rivières de sang. Ce jeune homme mourut d'ailleurs de fièvre maligne.

Mazars de Cazelles rapporte qu'un enfant fut atteint d'hémorhagie considérable par les yeux et le nez au cours d'une fièvre exanthématique. Quelques années plus tard, une demoiselle, phtisique au dernier degré, en s'attendrissant sur le sort d'une sœur qu'elle recommandait aux soins de Mazars de Cazelles, laissa tomber des larmes qui, rouillées tout d'abord, devinrent bientôt de vraies larmes de sang. L'hémorrhagie se répéta à plusieurs reprises pendant deux jours.

Ces exemples signalent bien l'hémorrhagie, mais rien ne prouve que cette hémorrhagie avait sa source dans l'appareil lacrymal. Pour trouver des faits observés avec plus de précision, il faut arriver jusqu'au travail du professeur Parrot, en 1859, paru dans la *Gazette Hebdomadaire*, sous le titre « Etude sur la sueur de sang et les hémorrhagies névropathiques ». A cette époque, le Professeur Parrot émit l'idée assez hardie d'une origine

névropathique de l'affection. L'observation recueillie par Damalix dans le service de Panas concerne une jeune fille appartenant à une famille névropathique. A la suite d'une vive émotion, elle fut prise de crachements de sang qui se répétèrent pendant huit jours. En même temps, elle fut affectée d'une sensibilité extrême de l'œil gauche, caractérisée par de la photophobie et du larmoiement. Ces accidents se renouvelèrent dans les années 1879-1880-1881. C'est pendant les derniers troubles qu'elle vint à l'Hôtel-Dieu ; elle présentait des désordres de la sensibilité générale, de la rougeur conjonctivale photophobie, larmoiement, blépharospasme, et, quelque temps après, en essuyant ses yeux, elle remarque qu'elle pleurait du sang. En appuyant un peu dans l'angle interne, au niveau du sac lacrymal, elle fit sortir une certaine quantité de sang.

En même temps la malade éprouve une violente douleur derrière la tête et, au moment où le sang part de l'œil, une sensation pénible dans le nez et dans le front. Panas procéda à l'élongation des deux branches du sus-orbitaire et pendant la chloroformisation, put constater l'intégrité absolue des yeux et des annexes. Damalix n'assista à aucune crise hémorrhagique, et dut s'en rapporter à l'aveu de la malade et à la sincérité de ceux qui l'entouraient. Il ne peut donc pas dire si l'écoulement sanguin provenait des glandes ou de la conjonctive sous l'influence d'une poussée congestive. Mais il croit avoir trouvé la preuve de l'existence des larmes de sang dans deux observations publiées l'une par Hasner et l'autre par Brun, du service de M. Després, à Cochin, en 1877.

Dans le premier cas, subitement, sans prodromes ou à la suite d'un léger sentiment de cuisson, les commissures se remplissaient de larmes de sang qui s'écoulaient en gouttelettes sur la joue. Puis, au bout de quelques minutes, le sang disparaissait ; l'œil bien essuyé avait toutes les apparences d'un œil normal, sans la

moindre hyperémie de la conjonctive. L'absence de modifications du sac conjonctival et du bulbe, l'apparition subite du sang dans l'œil, rendent vraisemblable, au dire d'Hasner, l'hypothèse qui fait placer la source de l'hémorrhagie dans la glande lacrymale.

La malade de M. Després est une fillette qui eut, à 12 ans, une hémorrhagie par les yeux et par les oreilles qui dura deux heures sans discontinuer. Les hémorrhagies se répétèrent à diverses reprises malgré l'apparition des périodes menstruelles. On voit sortir le sang par le conduit auditif du côté droit et la face interne des deux conjonctives. Le sang de l'œil gauche paraissait provenir du cul-de-sac supérieur de la conjonctive ainsi qu'on peut s'en assurer en maintenant l'œil ouvert après l'avoir essuyé.

Coopmann fut consulté par un malade atteint de tabes depuis deux ans, qui, en lisant son journal, vit une goutte de sang tomber sur le journal, puis deux, puis trois puis quatre. La petite hémorrhagie s'arrêta d'elle-même pour recommencer le soir après dîner. L'auteur ne constata ni ecchymose sous-conjonctivale ni hyperémie de la conjonctive et ne sait comment expliquer ces deux hémorrhagies qui n'ont plus reparu ; il pense qu'on peut les rattacher au tabès.

Fienzal rapporte quatre cas d'hémorrhagies périodiques rangées communément sous la rubrique *Larmes de sang*. Dans deux cas cependant, il a pu observer lui-même l'écoulement qui venait de la conjonctive.

Ne pourrait-on pas prendre à tort pour de véritables larmes de sang l'hémorrhagie qui se produit par les voies lacrymales après le tamponnement du nez ? J'ai trouvé dans la littérature médicale deux faits de ce genre rapportés l'un par Cottel, l'autre par Schenk. Dans le premier cas, le sergent C..., très affaibli par la fièvre de Malte, reste très sujet aux hémorrhagies et surtout aux épistaxis qu'il a toujours été facile d'arrêter. Mais un jour, un épistaxis n'ayant pas cédé aux moyens doux,

M. Cottel procéda au tamponnement des narines et aussitôt, le sang apparut aux paupières inférieures et s'écoula goutte par goutte le long des deux joues.

Le cas relaté par Schenk est à peu près le même; le malade est ici un vieillard de 60 ans chez lequel un tamponnement des fosses nasales pour un épistaxis amena un écoulement sanguinolent par les voies lacrymales.

L'existence de larmes de sang idiopathiques basée sur les observations de la nature de celles que je viens de citer me paraît très problématique; je serais porté à penser que lorsqu'on pleure du sang, le sang vient de la conjonctive et non des glandes lacrymales. Sans nier la possibilité de cette déviation sanguine, j'estime qu'il est sage et prudent d'admettre que les cas de larmes de sang véritablement authentiques sont encore plus rares qu'on ne le suppose.

Quoi qu'il en soit, c'est tantôt en essuyant son visage que le patient reconnaît la nature sanglante de ses pleurs, tantôt au contraire, le malade est averti par une légère douleur au niveau du front, du sourcil, ou encore par une sensation de chatouillement, de picotement, de chaleur au niveau des paupières. L'écoulement est également variable et si chez certains il était assez considérable pour remplir un verre à liqueur, chez d'autres, au contraire, il était borné à quelques gouttes. Mais ce qui semble dominer la scène dans la multiplicité des symptômes, ce sont la décoloration des téguments, les troubles menstruels et surtout les phénomènes nerveux, en sorte que l'on pourrait regarder les larmes de sang comme une des manifestations les plus bizarres de l'hystérie.

En ne considérant que le lieu où se produit l'extravasation sanguine dans les hémorrhagies de la conjonctive, on peut les diviser en *hémorrhagies sous-conjonctivales* et *hémorrhagies extra-conjonctivales*.

Les *premières*, de beaucoup les mieux étudiées en pathologie sont généralement désignées sous le nom d'*ec-*

chymoses sous-conjonctivales. On sait comment elles se produisent et combien, par la soudaineté de leur apparition, elles effraient non seulement le malade et son entourage, mais encore parfois le médecin lui-même. On les regarde souvent comme la première manifestation d'une congestion ou d'une maladie grave, comme l'avant-coureur des hémorrhagies de la rétine ou du cerveau chez les cardiaques et les artério-scléreux.

Cet accident a des conséquences locales tout à fait insignifiantes ; il n'apporte aucun trouble sérieux à la vision et guérit avec rapidité.

On peut dire, qu'à presque tous les âges, un effort, même léger, en est la cause la plus habituelle : un éternuement, une quinte de toux, les efforts de vomissements ou de défécation suffisent à la provoquer. Dans certains cas elles apparaissent, tandis que l'on se mouche un peu fortement, quelquefois elles sont un symptôme de l'hémophilie ou du scorbut dont elles n'assombrissent pas le pronostic. Dans quelques cas cependant, elles peuvent constituer un symptôme alarmant et faire redouter une fracture de la base du crâne ; c'est quand elles se montrent deux ou trois jours après une chute sur la tête

D'après Morrisson, une hémorrhagie en forme d'éventail du côté externe du globe oculaire est un symptôme sûr d'une fracture de l'os frontal du côté correspondant. Il donne des détails sur trois cas où ce fait a été vérifié à l'autopsie. Comme raison de la posture particulière du sang, l'auteur suggère que, à cause de la grande quantité de tissu cellulaire, peu dense dans la partie externe de l'orbite et étant donné qu'il y a plus de place que partout ailleurs, le sang s'y porte naturellement, sa forme ultérieure étant déterminée par la pression des paupières.

Trousseau a étudié la fréquence des ecchymoses sous-conjonctivales à tous les âges et recherché quelle relation existait entre elles et les hémorrhagies cérébrales

de la vieillesse. Sur 85 malades ayant dépassé 55 ans — cardiaques, bronchitiques ou scléreux — chez lesquels il a observé cet accident et qu'il a pu revoir par la suite, il n'a pu rencontrer de rapport indiscutable entre les deux événements que quatre fois seulement.

Une dame de 62 ans fait une chute en se levant ; elle remarque une ecchymose sous-conjonctivale ; cinq ou six jours après, elle était hémiplégique. Mais l'ecchymose sous-conjonctivale n'a-t-elle pas été amenée par la chute provoquée elle-même peut-être par un léger ictus ?

— Un marchand de vins alcoolique de 58 ans eut à trois reprises et à vingt ou vingt-cinq jours d'intervalle, une ecchymose sous-conjonctivale. Il eut, deux ans après, des troubles cérébraux sur lesquels je ne peux être fixée.

— Un homme de 67 ans atteint d'insuffisance aortique eut, en 1900 et 1901, une ecchymose d'apparence spontanée et fit, en 1901, une hémorrhagie cérébrale qui l'emporta.

— Une dame de 72 ans vint me consulter pour deux ecchymoses qui avaient reparu cinq fois en six mois. Deux mois après la dernière, elle fut atteinte d'hémiplégie, mais une enquête minutieuse m'apprit que ces ecchymoses avaient toujours succédé à de violents efforts de défécation.

Je me crois donc autorisé à dire que la valeur pronostique des ecchymoses sous-conjonctivales a été, tout au moins exagérée et que, en toute conscience, on peut rassurer les patients injustement alarmés.

On doit savoir gré à M. Trousseau, très optimiste sur ce sujet, d'avoir essayé de bien préciser cette question. Mais, à mon avis, les ecchymoses sous-conjonctivales ne doivent pas, de prime abord, être tenues pour un symptôme sans valeur en toutes circonstances. Cet optimisme, permis quand on est en présence d'enfants, de jeunes gens ou d'adultes bien constitués, serait exagéré quand le patient est un vieillard, un artério-scléreux ou un cardiaque. Il est bon, alors, de se montrer plus réservé sur le pronostic de l'état général, et les observations de M. Trousseau ne me semblent pas suffi-

santes pour rassurer pleinement le malade ou son entourage. Une personne me tenant de très près, sujette pendant les derniers mois de sa vie — elle mourut à 75 ans — aux ecchymoses sous-conjonctivales, succomba, d'une manière presque foudroyante, à une hémorrhagie cérébrale.

Les *hémorrhagies extra-conjonctivales* reconnaissent des causes multiples et se présentent sous les aspects les plus variés.

Je dois tout d'abord éliminer toute la classe des hémorrhagies de la conjonctive liées à un traumatisme quelconque, accidentel, opératoire ou thérapeutique. Elles sont généralement sans aucune gravité, une légère compression suffit ordinairement pour les arrêter; il n'en est cependant pas toujours ainsi. Shirley vit un enfant atteint de conjonctivite purulente ; âgé de six semaines, il avait un énorme gonflement des paupières. On fit des scarifications de la muqueuse et, comme l'hémorrhagie persistait encore quelques heures après, on appela le médecin. L'application d'éponges chaudes, de glace, de perchlorure de fer restant inefficaces, on s'adressa aux sutures. L'hémorrhagie recommença bientôt et l'enfant ne tarda pas à succomber.

L'hémorrhagie conjonctivale peut avoir les pires conséquences chez de très jeunes enfants ; les cas de mort rapportés par les auteurs sont très nombreux. Doit-on incriminer le nitrate d'argent comme le font Viener et Meierhoff dans les deux faits que je leur emprunte et mettre au passif de ce merveilleux agent thérapeutique les hémorrhagies de la conjonctive ? Deux gouttes de solution de nitrate furent instillées dans les yeux d'un nouveau-né atteint d'ophtalmie purulente dont les paupières lardacées laissaient suinter un liquide séro-sanguinolent. Le jour suivant, il eut une hémorrhagie conjonctivale rebelle à l'adrénaline, à l'alun et au bandage compressif. La gélatine l'arrêta pendant un certain temps mais elle reparut. On essaya le tamponnement du

cul-de-sac avec la gaze boriquée et le chlorure de calcium à l'intérieur. Rien n'y fit, l'enfant ne tarda pas à succomber.

Meierhoff avait instillé une solution de nitrate d'argent dans les yeux d'un nouveau-né. Mais voilà que deux jours après, une hémorrhagie conjonctivale apparut qui se continua pendant sept heures consécutives. Le sang formait, dans le cul-de-sac, des caillots qui étaient expulsés tour à tour. L'adrénaline resta sans action et, en fin de compte, Meierhoff dut retourner la paupière supérieure, l'attirer vers l'arcade du sourcil et la maintenir ainsi en la comprimant à l'aide de gaze iodoformée. La source du mal n'était autre qu'une petite surface saignante de 3 à 4 millimètres de diamètre.

Un nouveau-né pesant 5 livres, observé par Abbé, avait un gonflement de la paupière supérieure gauche tel que la paupière se renversa spontanément. Le lendemain, on constata une hémorrhagie succédant à une sécrétion jaunâtre. La paupière de l'œil droit fut prise à son tour et bientôt les deux yeux présentèrent le même écoulement sanglant que rien ne put arrêter. L'enfant mourut le même soir ; sur les paupières renversées, on trouva de gros caillots faciles à enlever. La conjonctive avait une épaisseur triple de l'épaisseur normale, mais n'offrait aucune anomalie de structure au microscope.

Kondicke remarque chez un nouveau-né mal développé, au lendemain de sa naissance, une hémorrhagie conjonctivale rebelle à tous les traitements employés et qui affaiblit l'enfant à tel point que celui-ci mourut dix jours après.

Hansel vit un nouveau-né faible, pesant à peine 3 livres 1/2 à sa naissance, qui, trois jours après, eut une légère ophtalmie guérie assez vite par les irrigations fréquentes avec des liquides antiseptiques. A l'âge de deux semaines, survint une hémorrhagie provenant des conjonctives qui dura pendant cinq jours. Le sang ne venait pas d'un point déterminé, mais suintait sans in-

terruption de la surface toute entière de la paupière supérieure de l'œil gauche. La conjonctive ne présentait pas d'altération, le sang contenait 5.400.000 hématies, 5.600 leucocytes. L'enfant, placé dans une couveuse, mourut à l'âge de cinq semaines.

Les cas d'hémorrhagie extra-conjonctivale sans lésions de la muqueuse s'observent donc tout spécialement chez les enfants et sont chez eux d'une gravité extrême. Cette gravité peut s'expliquer par deux raisons principales : 1° un état de faiblesse congénitale, cause prédisposante et peut-être même cause unique de l'hémorrhagie ; 2° l'anémie consécutive à une hémorrhagie quelconque, même modérée, chez des enfants en bas âge. Aussi, en présence de cas de cette nature, le médecin doit-il se montrer réservé dans le pronostic. On ne prédira certes pas une mort fatale — les faits rapportés sont encore trop peu nombreux pour permettre semblable affirmation — mais il faut faire part du danger à la famille et lui faire entrevoir la possibilité d'un dénouement malheureux.

Cette anémie post-hémorrhagique peut, à elle seule, en dehors d'un mauvais état, entraîner la mort ; l'exemple suivant, emprunté à Stœver en est une preuve manifeste. Un enfant de sept mois eut de fréquentes hémorrhagies de la conjonctive. Peu abondantes tout d'abord, elles occasionnèrent plus tard une perte de sang considérable, car elles ne s'arrêtaient que pendant le sommeil. En ectropionnant la paupière supérieure gauche, on constata dans son milieu, près du fornix, une petite tuméfaction du volume de la moitié d'un pois, séparée, par un sillon, de la conjonctive environnante. Ce tissu fut extirpé à l'aide d'une curette et la conjonctive réunie par trois sutures. L'hémorrhagie s'arrêta mais l'opération trop tardivement exécutée ne put empêcher l'enfant de succomber aux suites de l'anémie.

Cette observation est en même temps un exemple frappant de la salutaire influence de l'action mécanique

du sommeil, qui, en supprimant les frottements occasionnés par les mouvements oculaires, arrêtait l'hémorrhagie conjonctivale (De Micas : *Influence du sommeil sur les affections oculaires*, *Annales d'obstétrique*, tome CXXVIII).

A mesure que l'on s'éloigne de l'enfance, les hémorrhagies spontanées de la conjonctive deviennent plus rares, partant les observations moins nombreuses. Il faut, pour que les hémorrhagies se produisent, une véritable lésion de la conjonctive. Tel est le cas du malade qui se présenta à Jessop, très affaibli par les pertes de sang répétées de l'œil gauche. Il avait 27 ans et était porteur d'un ulcère à bords dentelés et tranchants d'environ 5 millimètres de largeur au milieu de la conjonctive. L'écoulement fut arrêté par la cautérisation accompagnée de l'application de froid. Il y eut une légère rechute trois jours après. Au cours de la discussion qui suivit cette communication Stephenson donna des détails sur une jeune fille qui avait des hémorrhagies conjonctivales à répétitions pendant cinq mois consécutivement au traitement du trachome par expression. La malade eut jusqu'à huit hémorrhagies dans les vingt-quatre heures et deux fois la perte de sang fut d'une demi-once.

Tel est encore le cas de Talko, qui trouva dans une petite tumeur de la partie externe de la conjonctive palpébrale la cause d'une hémorrhagie datant de trois jours.

Je terminerai cette étude clinique des hémorrhagies de la conjonctivite par la très intéressante observation publiée par Salva, de Grenoble, dans les *Annales d'oculistique*.

M. D..., âgée de 17 ans, a eu une excellente santé, sauf une rougeole dans son jeune âge; elle n'a jamais fait de maladie. Elle est forte, fraîche, et ne ressent jamais aucun malaise ; elle est réglée depuis l'âge de 13 ans très régulièrement. Ses règles durent trois jours, ne sont pas doulou-

reuses et sont d'abondance normale. Rien à noter dans ses antécédents héréditaires ; ses grands-parents sont morts âgés, le père et la mère bien portants ; un frère est mort aux colonies, une sœur est morte de couches, ses autres frères ont bonne santé.

Elle a été atteinte, il y a deux ans pour la première fois, de la maladie qui l'amène. Elle s'aperçut un jour, après avoir essuyé une larme qui coulait de son œil droit que son mouchoir était teinté de sang ; étonnée, elle prit un miroir et vit, en effet, que sa paupière inférieure était rougie par le sang, qui adhérait aux cils. Le phénomène s'était produit sans cuisson, sans sensation spéciale. Il reparut plusieurs jours de suite une ou deux fois, puis cessa. Quelques mois après, nouvelles hémorrhagies ; elles se montraient alors plusieurs fois par jour, cessant parfois deux, trois et même huit jours, pour reparaître à nouveau. Enfin, depuis quelque temps, elles humectaient l'œil toutes les deux heures et même toutes les heures. Elles se reproduisaient aussi la nuit et le matin l'oreiller présentait une ou plusieurs taches de sang.

La malade n'a jamais eu d'épistaxis, ni d'hémorrhagies gingivales pulmonaires ou gastriques. Les hémorrhagies, sans l'inquiéter beaucoup, sont cependant un inconvénient bien désagréable, car au moment où elle s'y attend le moins, une grosse goutte de sang s'écoule de son œil sur la face et sur ses habits. Aussi, a-t-elle complètement délaissé les travaux de couture et de broderie, qui étaient trop souvent tachés de sang. Je vois la malade pour la première fois le 15 septembre et voici ce que j'observe du côté de son œil droit : paupières normales, fente palpébrale aussi ouverte à droite qu'à gauche, la conjonctive palpébrale présente quelques follicules, un peu d'hyperémie, mais pas davantage qu'à gauche ; sur la conjonctive bulbaire, un vaisseau volumineux au-dessous de la cornée. La glande lacrymale a un aspect normal. Les voies lacrymales sont largement ouvertes ; l'injection passe facilement et la sonde introduite ne donne pas la sensation d'un obstacle et ne produit aucun écoulement sanguin. Iris normal, les papilles sont égales et réagissent bien ; milieux transparents, profonde excavation physiologique, O. D. G. V. = 1.

Pensant qu'une vive révulsion pourrait diminuer l'écoulement sanguin, je fis avec le galvano une cautérisotion du point saillant de la conjonctive bulbaire et quelques autres sur la conjonctive palpébrale ; je conseillai en outre, un col-

lyre astringent. La malade revint quelques jours plus tard, se plaignant toujours de ses larmes de sang que le traitement n'avait pas influencées. Le gros vaisseau n'existait plus et la trace des cautérisations avait disparu.

Les hémorrhagies, alors, avaient lieu toutes les heures et même toutes les demi-heures et j'eus la bonne fortune d'en voir une se produire sous mes yeux alors que j'avais retourné les paupières. Toute la conjonctive bulbaire et palpébrale prit tout d'un coup une teinte rougeâtre produite par une transsudation en nappe de sang à travers cette membrane ; puis le sang se réunit dans le cul-de-sac inférieur où il forma une grosse goutte qui s'écoula sur la joue. J'avais donc la preuve que le sang ne venait ni de la glande lacrymale ni du sac lacrymal, ni d'un point spécial de la conjonctive, mais qu'il passait à travers la conjonctive comme à travers un filtre.

J'examinai au microscope et je constatai qu'il contenait de nombreux globules rouges ayant peu de tendance à se mettre en piles.

Je fis trois cautérisations par jour avec du protargol à 1/10 connaissant le pouvoir de pénétration de ce corps à travers la conjonctive ; j'espérais modifier cette membrane de telle sorte qu'elle ne se laissât plus traverser par le contenu de ses vaisseaux capillaires.

Enfin, le lendemain, il n'y eut pas d'hémorrhagies, le jour suivant, une seule, ainsi que deux jours après ; je lui ordonnai d'instiller deux fois par jour, dans son œil, deux gouttes de protargol à 5 0/0 et depuis, elle n'a plus eu d'hémorrhagies.

Conclusions

On ne peut pas affirmer que les larmes de sang idiopathiques n'existent pas, mais les cas authentiques doivent être tenus pour extrêmement rares. Le plus souvent, le sang provient de la conjonctive.

Les hémorrhagies sous-conjonctivales appelées aussi ecchymoses succèdent le plus habituellement à un effort quelconque. Le pronostic local et général est d'ordinaire bénin, mais on doit être plus réservé quand elles se montrent chez des personnes âgées, chez des cardiaques et des artério-scléreux. Les hémorrhagies extra-

conjonctivales apparaissent dans bien des circonstances en dehors des traumatismes accidentels, opératoires ou thérapeutiques. Chez les nouveau-nés, elles sont le signe d'une faiblesse congénitale très alarmante et contribuent encore à l'anémie du jeune enfant. Elles sont presque toujours fatales. Chez l'adulte, elles ne sont guère redoutables ; elles proviennent tantôt de tumeurs de la conjonctive tantôt d'ulcérations de cette membrane, tantôt enfin de petites papilles fines et déliées. Elles peuvent également n'être qu'une extravasation du sang à travers la conjonctive absolument saine, en apparence.

La cautérisation ignée et les instillations de collyres astringents, principalement le protargol, sont le traitement le plus efficace à leur opposer.

BIBLIOGRAPHIE

ABBÉ. — *Hémorrhagie mortelle de la conjonctive.* (*Ann. of Ophtal.*, janv. 1899, *in Revue générale d'ophtalmologie*, 1900).

COTTEL. — *Hémorrhagie par les voies lacrymales après le tamponnement du nez.* (*Brit. med. Journ.*, 16 décembre 1899, *in Annales d'oculistique*, t. CXXXIII, p. 318).

DAMALIX. — *Des larmes de sang.* (*Archives d'ophtalmologie*, 1882).

FIEUZAL. — *Les larmes de sang.* (*Bulletin des Quinze-Vingts*, 1887, *in Revue générale d'ophtal.*, 1887).

HALTENHOFF. — *Hémorrhagie conjonctivale chez un nouveau-né. Mort.* (Rapport sur les travaux de la Société de médecine de Genève, *in Arch. d'ophtal.*, 1881).

HANSELL. — *Hémorrhagie de la conjonctive d'un enfant.* (*Ann. of ophtal.*, *in Revue générale d'ophtalmologie*, 1902).

JESSOP. — *Cas de soudaine hémorrhagie grave de la surface conjonctivale de la paupière supérieure.* (*Transac. ophtal. Society*, XV, *in Revue générale d'ophtalmologie*, 1896).

KONDICKE. — *Un cas d'hémorrhagie des yeux du nouveau-né.* (*In Revue générale d'ophtalmologie*, 1898).

MEIERHOFF. — *Hémorrh. conjonct. spontanée chez les enfants* (*Acad. de méd. de New-York, in Annales d'oculistique*, t. CXXX, p. 355).

DE MICAS. — *De l'influence du sommeil sur les affections oculaires* (*Annales d'oculistique*, 1902).

MORISSON. — *L'hémorrhagie sous-conjonctivale limitée à la partie externe de l'œil, signe de fracture de l'os orbitaire correspondant*

(*The Lancet*, 1891, Analysé *in Revue génréale d'ophtalmoolgie*, 1895).

SALVA. — *Hémorrhagies conjonctivales spontanées* (*Ann. d'ocul.*, t. CXXI, p. 193).

SCHENK. — *Larmes de sang par hémorrhagies du conduit naso-lacrymal* (*Klin. Monats, für Augenheil*, 1893, *in Ann. d'ocul.*, t. CXXX, p. 210).

STŒVER (1). — *Mort par hémorrhagies de la conjonctive palpébrale* (*Deutsch. Med. Woch.*, 1895, *in Revue générale d'oculistique*, 1895).

SHIRLEY (1). — *Hémorrhagie fatale chez un enfant après scarification de la conjonctive* (*New-York med. Journ.*, 1892, *in Rev. gén. d'ophtalmol.*, 1892).

TALKO. — *Hémorrhagie de la conjonctive* (*Mitteil. aus der ophtalm. praxis*, 1883, *in Revue générale d'ophtalmologie*, 1884).

WIENER. — *Hémorrhagie mortelle de la conjonctive chez un nouveau-né* (*Journal of ophtal.*, *in Revue générale d'ophtalmologie*, 1903).

SOCIÉTÉ D'OPHTALMOLOGIE DE PARIS

Séance du mardi 3 novembre 1908

PRÉSIDENCE DE M. DE LAPERSONNE.

M. CANTONNET, *secrétaire annuel*, donne lecture du procès-verbal de la précédente séance ; le procès-verbal est adopté.

M. PÉCHIN. — *A propos de la communication de M. Vergne* (*Maladie de Paget et lésions choroïdiennes*). — M. Fréchou a rapporté dans sa thèse (Paris 1903), une observation que je lui ai communiquée. Il s'agissait d'une femme de 73 ans, atteinte de la maladie de Paget et chez laquelle j'ai constaté des deux côtés de larges plaques de choroïdite. Je n'ai pas conclu à un rapport entre l'affection oculaire et l'ostéite déformante progressive. Je me suis borné à considérer ces lésions oculaires comme congénitales et dues à un processus infectieux sur la nature duquel je ne me suis pas prononcé. On a raison de mentionner les lésions oculaires constatées chez ces malades; ces constatations pouvant un jour servir à déterminer la nature de l'une ou de l'autre affection. Mais à présent nous ne pouvons pas encore appliquer à de pareilles observations la loi des coïncidences, si féconde en clinique.Du moins, les lésions choroïdiennes n'ont rien de pathognomonique dans ces cas ; elles sont impuissantes à authentiquer

la nature syphilitique de la maladie de Paget. Pourtant, il faut reconnaître que cette nature syphilitique est probable.

M. Morax. — Le fait signalé par M. Péchin était connu de M. Vergne et reproduit dans son travail. M. Vergne n'a pas voulu par ses observations donner une démonstration péremptoire de la nature syphilitique de la maladie de Paget. Il a attiré l'attention sur ce fait qu'en examinant les yeux de malades atteints de cette affection, on trouvait chez un certain nombre d'entre eux, des lésions choriorétiniennes, qui par leur aspect se rapprochent absolument de celles que causent la syphilis acquise ou l'hérédo-syphilis.

M. Terrien. — *Cataracte par décharge électrique.* — Les cas de ce genre sont encore assez peu nombreux ; aussi devons-nous mentionner ceux qu'il nous est donné d'observer au hasard de la clinique.

Nous devons d'ailleurs nettement distinguer ceux produits par la foudre de ceux observés dans l'industrie à la suite de décharges électriques intenses. Les lésions oculaires causées par la foudre ont été bien étudiées par Gonin, il y a quelques années (1). La plus fréquente et la mieux déterminée, lorsque le sujet a été *directement atteint par la foudre*, est l'apparition d'une cataracte. Gonin a pu en réunir 22 observations dont une personnelle.

Les accidents oculaires résultant des décharges électriques sont, au contraire, beaucoup plus rares. Dans un article antérieur, nous avons étudié ceux déterminés par la lumière elle-même, lorsqu'à la suite d'un court circuit le courant éclate entre deux points et que jaillit une étincelle devant les yeux du sujet placé non loin de là. On observe alors des phénomènes d'irritation superficielle quelquefois très vive : injection conjonctivale, photophobie, blépharospasme,etc.,avec des troubles fonctionnels d'intensité variable (2). Mais tous sont d'ordinaire de peu de durée ; ils sont la conséquence de l'éblouissement et la *restitutio in integrum* est à peu près la règle.

Beaucoup plus curieux et aussi plus rares sont ceux déterminés par le passage du courant à travers l'individu. Ils se rapprochent beaucoup de ceux provoqués par la foudre, mais ils s'observent bien moins fréquemment encore. Nous n'avons pu, en effet, en retrouver que trois observations de

(1) Gonin. *Annales d'oculistique*, 1904, t. CXXXI, p. 81.

(2) F. Terrien. *Archives d'ophtalmologie*, 1902, t. I. XXII p. 693.

Brixa (1), une autre de Desbrières et Bargy (2) et une plus récente de Bistis (3). Dans les trois, il s'agissait d'une cataracte apparue à la suite du passage du courant et le cas que nous rapportons porterait donc à quatre le nombre de cas publiés.

Voici cette observation :

Observation. — M. R., 26 ans, employé au chemin de fer métropolitain en qualité d'électricien.

Le 2 mai 1908, à 9 heures et demie du matin, alors qu'il travaillait à la réparation d'une machine, il toucha, par mégarde, avec la main une barre de connexion dans laquelle passait un courant de 550 volts. Aussitôt, il perdit connaissance, ne ressentit même aucune douleur, et ne se rappela les circonstances de l'accident que deux heures après, au moment où il revint à lui.

Transporté à l'hôpital Saint-Antoine, salle Velpeau, il y resta cinq jours, ne vit rien pendant trois jours, mais ceci était dû à l'œdème des paupières et à ce fait qu'il ne pouvait ouvrir les yeux. Ne présentant que des brûlures du front au troisième degré, il fut renvoyé faute de place. C'est alors que le malade fut examiné par nous le 9 mai, soit sept jours après l'accident.

A ce moment, il présente à la région frontale droite et aux deux tempes des brûlures en voie de réparation et recouvertes de larges plaques noirâtres de sphacèle, qui tombèrent les jours suivants, laissant après elles une surface granuleuse qui se cicatrisa rapidement, pour laisser les lésions constatées aujourd'hui : cicatrices plates, déprimées, d'une étendue variant entre une pièce de un à deux francs et localisées à la tempe droite, à la partie supéro-externe de la région frontale et à la tempe gauche.

Le 9 mai, au moment du premier examen, on constatait une injection diffuse de la conjonctive des deux yeux sans aucune trace de sécrétion, sensation de brûlure et démangeaisons du côté des paupières. Examen microscopique de la sécrétion négatif.

Photophobie peu intense ; le malade se plaint seulement de ne pouvoir fixer la lumière vive et même avec des lunettes fumées teinte n° 3, il ne peut la supporter.

(1) Brixa. *Klinich. Monatsblätter für Augenheilk.*, nov. 1900.
(2) Desbrières et Bargy. *Annales d'oculistique*, 1905, t. CXXXIII, p. 118.
(3) Bistis. *Zeitschrift für Augenheilk.*, 1906, p. 525.

Fond d'œil normal ; aucune altération de la papille, acuité visuelle = 1/3 à droite, une demi à gauche, mais le malade arrive très difficilement à fixer et doit se reposer quelques instants après la lecture d'une lettre ou deux. Champ visuel normal. Réflexes pupillaires un peu paresseux à la lumière, bien conservés à l'accommodation et à la convergence.

Les jours suivants, les phénomènes réactionnels diminuent, la vision redevient normale, la lumière est mieux tolérée et le malade est congédié définitivement le 27 mai.

Il revient alors le 31 juillet se plaignant de troubles visuels du côté droit, dont il s'est aperçu la veille par hasard en travaillant. Il ferma l'œil gauche et remarqua que la vision était trouble à droite et qu'il ne pouvait rien distinguer de cet œil. L'acuité visuelle, en effet, le 31 juillet, atteint à peine 1/10 et on remarque dans le champ pupillaire à l'éclairage ophtalmoscopique un léger nuage qui tranche sur le fond rouge du champ pupillaire et empêche l'examen du fond de l'œil. Il se montre formé à l'éclairage oblique et à l'éclairage ophtalmoscopique d'un pointillé occupant les couches sous-corticales de la lentille et surtout marqué à l'équateur et dans la région corticale antérieure voisine de ce dernier.

Réflexes pupillaires bien conservés à la lumière et à l'accommodation. Aucune injection du globe oculaire. La chambre antérieure n'est pas effacée. Œil gauche normal.

Le malade accuse des douleurs névralgiques siégeant dans la région péri-orbitaire droite, surtout marquées le matin au réveil.

Pression douloureuse à l'émergence des nerfs sus et sous-orbitaire du côté droit. Aucun trouble de sensibilité cutanée.

Peu à peu la cataracte se compléta, en même temps que la vision diminuait régulièrement. En outre, du semis punctiforme localisé au voisinage de l'équateur, apparurent des stries linéaires empiétant peu à peu vers le pôle du cristallin, si bien que bientôt l'opacité devint totale, et vers la fin du mois d'août, il n'était plus possible de percevoir avec le miroir le reflet rouge du fond de l'œil. La pupille prenait une teinte laiteuse et la chambre antérieure s'effaçait en partie.

Actuellement, le malade montre à droite, une cataracte molle, laiteuse, moyennement intumescente, la chambre antérieure est beaucoup moins profonde de ce côté que du côté demeuré sain et la vision est réduite à la sensibilité lumineuse.

Il se plaint, en outre, de douleurs névralgiques localisées à la région frontale et temporale gauches, surtout marquées

au réveil. Puis elles diminuent pour reparaître vers la fin de la journée, mais ne troublent pas le sommeil. Il éprouve aussi, dit-il, des picotements du côté du cul-de-sac conjonctival, mais l'œil gauche ne présente aucune modification et l'acuité visuelle est sensiblement normale. V. = 2/3.

Santé générale excellente. N'a jamais fait aucune maladie. N'a jamais eu la syphilis. Antécédents héréditaires nuls.

Il s'agit, en résumé, dans cette observation, d'une cataracte apparue chez un individu qui avait été traversé par une décharge électrique de 550 volts. La cataracte apparut plus de deux mois après l'accident, resta unilatérale et se compléta rapidement.

Elle diffère par conséquent des trois observations publiées précédemment, les seules qui, avec celle-ci, nous permettent de rechercher l'aspect clinique de la cataracte par décharge électrique.

Il s'agissait, dans l'observation de Brixa, d'une jeune télégraphiste qui, par mégarde, reçut une secousse violente à la suite de laquelle elle demeura vingt minutes sans connaissance. En outre de brûlures au nez, à la main et au pied, elle montrait des troubles visuels caractérisés par de la photophobie, de la rougeur palpébrale, conjonctivale et ciliaire, de la mydriase et surtout des fines opacités cristalliniennes qui s'accentuèrent par la suite jusqu'à ne plus permettre à cet œil qu'une acuité de 1/28. La cataracte, toutefois, ne devint pas absolument totale.

Le cas de Desbrières et Bargy a trait à un ouvrier électricien qui, en nettoyant un transformateur électrique, reçut la décharge d'un courant alternatif de 30 périodes, d'une intensité de 20.000 volts. Il ne fut pas tué sur le coup, perdit seulement connaissance une demi-heure et, examiné après la guérison de ses brûlures cutanées, il montrait seulement à droite, sur le cristallin, des points d'opacification caractérisés par un semis abondant de taches, les unes punctiformes, les autres linéaires, répandues sur toute la surface cristallinienne, mais prédominantes surtout à l'équateur de la lentille. L'examen du fond de l'œil, encore possible, ne révélait aucune lésion, et l'acuité visuelle était presque normale à 8/10, dix-huit mois après l'accident.

Dans l'observation de Bistis, il s'agit d'un sujet de 55 ans qui fut atteint par un courant de 500 volts, le pôle négatif au sourcil droit. Il demeura trois heures sans connaissance et ne présentait aucun trouble visuel immédiat. Un mois plus tard apparut une cataracte ponctuée à droite, qui devint to-

tale quatre mois plus tard et présentait une teinte laiteuse. Elle dut être extraite et le blessé, après l'extraction, avait une acuité visuelle de 1/2 avec un verre convexe de + 12 dioptries.

En résumé, nous voyons, par ces quatre observations, que la cataracte par décharge électrique ne se présente pas toujours dans des conditions identiques. Sans doute, dans les cas de Brixa et de Desbrières et Bargy, l'acuité visuelle n'avait pas complètement disparu et la cataracte était demeurée partielle. Par contre, dans celui de Bistis et dans le nôtre, la cataracte devint assez rapidement totale, trois mois et demi après l'accident dans notre observation, en quatre mois dans celle de Bistis. C'est donc là une différence avec les cataractes par fulguration qui, comme l'a bien montré Gonin, peuvent rester plusieurs années sans arriver à maturation et même régresser spontanément.

Les variations quant à la date de l'apparition des troubles cristalliniens sont moins considérables, et il semble bien que le début soit relativement tardif. Celui-ci n'est pas mentionné dans l'observation de Brixa et seule celle-ci pourrait prêter à discussion, car il semble que les opacités cristalliniennes soient contemporaines des autres troubles visuels : photophobie, injection conjonctivale et ciliaire, et mydriase.

Dans l'observation de Desbrières et Bargy, la date de l'apparition de la cataracte n'est pas non plus bien précise, mais celle-ci paraît relativement tardive et ne fut constatée que lorsque le blessé était déjà guéri de ses brûlures cutanées. Dans l'observation de Bistis, c'est seulement un mois plus tard qu'apparaît la cataracte, pour devenir totale en quatre mois.

Dans notre observation, c'est seulement près de trois mois après l'accident que le malade se plaint de troubles visuels et que nous constatons, à droite, de très fines opacités du cristallin au début. Et il est bien évident que celles-ci, au moment où elles furent constatées pour la première fois, étaient de date toute récente, car le malade avait été revu souvent par nous dans l'intervalle et jamais nous n'avions noté le moindre trouble des milieux réfringents.

La cataracte par décharge électrique peut donc être considérée comme une cataracte tardive. Elle diffère en cela de la cataracte par fulguration qui, sous ce rapport, présente de grandes variations individuelles, apparaissant déjà un jour après le coup de foudre dans un cas de Meyhöfer, deux à trois jours après dans les cas de Silex et de Silvast, six

jours plus tard dans celui de Gonin, six semaines et deux mois après dans les observations de Vossius et Himly, onze mois plus tard dans celle de Pagenstecher, et enfin trois ans après l'accident dans les cas de Leber et de Knies.

Un autre fait intéressant est l'unilatéralité de la cataracte, bien que le sujet ait été entièrement traversé par le courant. Et cette particularité se trouvait également dans les trois autres observations. Sans doute, chez notre malade on ne peut affirmer que l'œil gauche ne pourra pas être intéressé, mais déjà l'absence du moindre trouble de transparence et le temps écoulé depuis l'accident (plus de six mois), permettent de supposer qu'il restera indemne.

Quant au siège des opacités, elles semblent bien limitées tout d'abord aux régions sous-capsulaires, au voisinage de l'équateur, pour de là, s'étendre à la totalité de la lentille.

La pathogénie de cette variété de cataracte demeure obscure. Un point semble acquis : l'opacité n'est certainement pas la conséquence de l'éblouissement et d'une action particulière des rayons actiniques sur la lentille ou sur les épithéliums qui influent sur sa nutrition. Tout d'abord, l'étincelle peut faire défaut ; elle ne paraît pas s'être produite dans l'accident dont notre sujet a été victime, et sur les 45 observations rapportées par nous dans un précédent travail et ayant trait à des troubles visuels causés par l'étincelle électrique, pas une fois nous n'avons rencontré d'opacités du cristallin.

Peut-on, en se basant sur les recherches expérimentales de Hess et de Kiribuchi, admettre que le cataracte est la conséquence d'une coagulation albumineuse sous-épithéliale suivie de dégénérescence de l'épithélium et des fibres voisines, d'où pénétration consécutive de l'humeur aqueuse dans la lentille, venant encore augmenter l'opacification de celle-ci (1). Sans doute, ces décharges expérimentales déterminaient des opacités radiées surtout marquées à l'équateur et s'étendant graduellement vers le pôle postérieur. Mais celles-ci se montraient déjà deux à quatre heures après le traumatisme, tandis qu'en clinique, l'opocité semble toujours tardive, et ceci permet de rejeter ici l'hypothèse d'une coagulation albumineuse sous-épithéliale avec dégénérescence consécutive de l'épithélium et des fibres cristalliniennes.

Faut-il admettre une altération des cellules épithéliales du corps ciliaire retentissant secondairement sur la lentille, par une action analogue à celle qu'on observe dans la cataracte

(1) Kiribuchi. *Archiv. f. Ophtalm.*, L. I, p. 1, 1900.

naphtalinique ? Ceci est peu vraisemblable et les lésions anatomiques restent à démontrer. De même la déchirure de la capsule est inadmissible, car la cataracte apparaîtrait plus tôt et se comporterait différemment.

De sorte que l'hypothèse la plus admissible semble être celle d'une action à la fois mécanique et électrolytique du courant électrique sur le cristallin. Cette dernière exercerait sur l'épithélium sous-capsulaire une sorte d'action « catalytique » qui entraînerait l'inhibition des cellules de l'épithélium sous-capsulaire et l'absence de fibres cristalliniennes de nouvelle formation. Suivant l'intensité du processus, les lésions seraient seulement partielles ou aboutiraient au contraire à la formation d'une cataracte totale. Sans doute aussi qu'à cette action catalytique il faut ajouter une influence traumatique du courant (Desbrières et Bargy), entraînant un ébranlement du système cristallinien et favorisant l'apparition de l'opacité. C'est à cet ébranlement qu'il faut rattacher le relâchement de la zonule, qui a été noté assez souvent et qui rend l'extraction difficile en exposant à la subluxation de la lentille. Il ne semblait pas exister dans notre cas ; mais seule l'extraction, qui sera bientôt nécessaire, permettra de l'affirmer.

M. Sauvineau. — Il existe peut-être des cataractes et des névrites dûes à la fulguration. Mais jusqu'à nouvel ordre, je pense que nous devons classer ces faits dans un chapitre d'attente, car les cataractes, même unilatérales, ne sont pas très rares chez des sujets encore jeunes, sans qu'on puisse en prouver l'origine.

M. Valude. — Dans le cas de M. Terrien, le corps du malade avait été traversé par le courant ; le mécanisme de formation de la cataracte paraît différent de ce qui se passe dans la fulguration ou le sujet n'est pas touché par la foudre. J'ai observé un monsieur qui vingt-cinq ans auparavant avait été victime d'un accident de fulguration. Etant en chemin de fer, toutes portières ouvertes, la foudre traversa le wagon d'une portière à l'autre et passa à quelques centimètres de sa figure. Sur le moment il ne ressentit ni brûlure, ni impression particulière, mais deux mois après survint un trouble visuel de l'œil droit, et l'on constata l'existence d'une cataracte qui à l'heure actuelle est complète. C'est une cataracte régressive avec mauvaise projection lumineuse.

M. Chevallereau. — Je crois, comme M. Terrien, que la cataracte de son malade est bien due à la décharge électrique. Cependant il y a une autre cause possible et qu'il faut

envisager. Ce malade a perdu connaissance et en tombant il s'est heurté la tête du sourcil droit contre l'instrument métallique qui venait d'être la cause de l'accident. Or, nous savons qu'il y a des cataractes traumatiques par simple commotion ou par contusion du pourtour de l'orbite sans que le coup ait en rien porté sur le globe de l'œil lui-même ; et ces cataractes peuvent, comme dans le cas actuel, n'apparaître qu'un certain temps après l'accident.

M. Rochon-Duvigneaud. — *Amblyopie iodoformique.* — H. P..., 21 ans, garçon d'écurie, bonne santé habituelle, rien de notable dans les antécédents héréditaires et personnels, sauf une blennorrhagie il y a cinq ans, sans aucune complication.

En mai 1908 apparaît une grosseur dans l'aine droite. Elle augmente, fatigue le malade, qui le 19 juin suivant est admis dans un service de chirurgie où l'on porte le diagnostic d'abcès froid dans la gaîne du psoas. L'origine de cet abcès n'est du reste pas apparente, le malade ne présente d'autre signe de mal de Pott qu'une douleur à la pression de la troisième lombaire; il faut rappeler qu'en février 1908 il avait fait une violente chute de cheval et était tombé sur le ventre et d'après lui, sur la région même où est plus tard apparu l'abcès.

Le 20 juin l'abcès est ponctionné, on en retire 340 centimètres cubes de pus « purée de pois strié de sang » et l'on injecte 20 centimètres cubes de glycérine iodoformée au tiers, soit 6 à 7 grammes d'iodoforme.

Le lendemain soir, la température monte à 38°3 pour revenir deux jours après à la normale.

Huit à dix jours après l'injection, le malade commence à sentir dans le nez et dans la bouche une odeur et un goût d'iodoforme qui l'empêchaient,dit-il,de trouver aucune saveur aux aliments. Il prétend que ses camarades l'accusaient de sentir l'iodoforme. En même temps il se sent la tête lourde, pas de vomissements, ni de vertiges. Cet état de saturation iodoformique dure huit à dix jours d'après les souvenirs du malade.

Le 27 juillet, c'est-à-dire trente-sept jours après l'injection, H. P., au réveil, constate que sa vision est extrêmement troublée et cette amblyopie augmente au point que quelques jours plus tard il pouvait à peine distinguer les aliments dans son assiette. Puis la vue s'améliore un peu, mais ces progrès sont si lents et si incomplets que le malade, bien qu'il soit très peu affecté de son état. se décide à aller consulter à Grenoble, le Dr Salver. Voici les renseignements qu'a bien

voulu nous écrire notre confrère : « Examen le 4 septembre 1908 : Double papillite très nette, légère saillie des papilles qui sont de coloration rougeâtre et mal délimitées, à bords striés, veines dilatées, douleur des globes à la pression. O. D. V. = les doigts à 1 m. 50; O. G. V. = les doigts à 3 mètres. Mauvaise réaction pupillaire à la lumière, champ visuel sensiblement normal, difficile à prendre exactement, pas de scotome. Diagnostic : névrite infectieuse, cause probable : l'abcès de l'aine. Traitement : frictions mercurielles.

Le 25 septembre l'aspect ophtalmoscopique s'est beaucoup modifié, les papilles sont mieux délimitées, ne font pas de saillie, les veines sont encore un peu dilatées surtout à gauche. La vision s'est bien améliorée à droite, les doigts sont comptés à 4 mètres ; elle est peu modifiée à gauche. »

Le malade est entré à Laënnec le 15 octobre, A cette date, l'acuité visuelle est de 1/25 à droite de 1/50 à gauche; les pupilles réagissent normalement, le fond de l'œil ne présente aucune altération, tout au plus peut-on admettre que la papille est très légèrement voilée. L'aspect de la macula est absolument physiologique.

Mais le champ visuel révèle des particularités importantes. Parfaitement conservé comme étendue périphérique, il présente (1) pour le rouge un scotome central d'au moins 10 degrés à gauche, un peu moins étendu à droite. Pour la même couleur l'étendue périphérique est légèrement rétrécie. La vision du vert est plus profondément altérée que celle du rouge; à droite la limite périphérique du vert atteint suivant les points 10 à 15 degrés seulement, et il existe un scotome central d'au moins 5°. A gauche le vert n'est plus perçu que dans une petite région excentrique en haut et en dehors du point de fixation.

Le champ du bleu est rétréci périphériquement à 30° environ et il existe un scotome central d'un peu moins de 10°.

En résumé il existe non seulement des scotomes centraux étendus, pour le vert, le rouge et le bleu, mais encore un rétrécissement périphérique du champ de perception de ces couleurs.

Extrêmement marqué pour le vert ce rétrécissement est encore sensible pour le rouge et peut-être plus encore pour le bleu.

Quelle est la cause de cette amblyopie? Il nous paraît difficile de mettre en cause l'abcès froid. Nous l'avons vidé de 130 gr. de pus il y a quelques jours. Ce pus jaune verdâtre,

(1) Exploré avec des carrés de 14 mm. de côté.

homogène, fluide, visqueux, sans odeur, a été inoculé dans le péritoine de deux cobayes, expérience qui ne nous donnera de résultats que dans quelques semaines. Sur lame par la méthode de Ziehl nous n'avons pas trouvé de bacilles de Koch, examen insuffisant du reste pour nous renseigner sur la nature de l'affection.

Mais même en admettant, ce qui est infiniment probable, qu'il s'agit d'un abcès froid tuberculeux, nous ne pensons pas qu'il faille en faire dépendre le trouble visuel, n'y eut-il à cela d'autre raison que l'excessive rareté d'une véritable névrite rétrobulbaire avec scotome central comme conséquence d'un foyer tuberculeux éloigné.

Nous n'admettons pas davantage qu'il puisse s'agir ici d'une lésion tuberculeuse encéphalique ayant retenti sur les nerfs optiques, lésion dont notre malade ne présente absolument aucun symptômes.

Au contraire la saturation iodofomique à laquelle il a été soumis doit à notre avis être accusé des troubles visuels. La dose injectée a été de 6 à 7 grammes de substance active ; elle a été nécessairement absorbée en totalité. C'est il est vrai trente-sept jours plus tard seulement que la vision a décliné, mais le trouble visuel présente tous les caractères des amblyopies toxiques avec scotome.

Valude a cité le cas d'un enfant largement brûlé et qui pansé à l'iodoforme eut de la diarrhée, de la céphalalgie, des vomissements et passa par une période de cécité à peu près complète pour présenter plus tard une atrophie blanche double avec réaction pupillaire conservée et vision réduite à compter les doigts.

A. Terson a publié l'histoire d'une malade également atteinte de larges brûlures, également pansées à la gaze iodoformée et qui au bout de trois semaines, sans autres phénomènes généraux que de la céphalalgie, éprouva un affaiblissement extrême de la vision des deux yeux. Ses papilles devinrent blanches avec réflexes pupillaires normaux, mais vision définitivement réduite à 1/6e et 1/8e avec stocomes centraux relatifs.

Ces deux observations et surtout la seconde nous paraissent singulièrement comparables à la nôtre et décidément les chirurgiens doivent se méfier de l'iodoforme employé longtemps sur de larges surfaces ou injecté à doses massives. Pour beaucoup de malades qui n'en souffrent pas, quelques-uns en restent définitivement amblyopes.

Chez notre malade la période d'intoxication est terminée,

le nerf optique a perdu l'aspect inflammatoire signalé par le Dr Salva. Il est à craindre qu'il ne subisse, ainsi que dans les cas précédents, une dégénérescence atrophique de sa portion axiale.

Il était intéressant de savoir si le pus de l'abcès et si les urines renfermaient encore de l'iodoforme. La totalité du pus retiré, il y a quelques jours et les urines des vingt-quatre heures correspondantes ont été à cet effet examinés par M. Tiger, interne en pharmacie du service.

La recherche de l'iode faite en calcinant les résidus de dessiccation de manière à détruire la combinaison iodo-albumineuse qui rend l'iode indécelable par ses réactifs ordinaires, a été complètement négative.

Il faut donc admettre que le malade n'est plus en état d'intoxication et qu'il n'y a pas lieu de chercher à lui faire éliminer un poison que son organisme ne contient plus.

M. Morax. — Existait-il au début de l'intoxication des modifications de la papille dans les cas relatés par Terson ou autres ? Les altérations toxiques du nerf optique ne s'accompagnent guère de symptômes papillaires autre que la décoloration atrophique. J'ai examiné autrefois une jeune fille atteinte d'atrophie papillaire attribuée à l'intoxication iodoformique à laquelle l'avait exposée de vastes brûlures des téguments. Je ne l'ai observée qu'assez longtemps après le début des symptômes. Il n'existait qu'une atrophie bilatérale très accusée des papilles.

M. Chevallereau. — Il y a dans l'observation du malade de M. Rochon-Duvigneaud, une chose qui m'étonne. Ce malade observé à Grenoble par mon confrère Salva, aurait présenté une névrite optique très caractérisée ; or ces névrites optiques laissent toujours des traces, tandis que le malade de ce soir offre des bords papillaires d'une netteté parfaite, on dirait qu'il ne s'agit pas de la même personne.

M. Sauvineau. — Je regrette que la communication de M. Rochon-Duvigneaud n'ait pu être inscrite à l'ordre du jour. Car j'ai dans mes notes, l'observation d'un malade, que j'ai vu il y a une douzaine d'années, et qui, brûlé sur la plus grande partie du membre inférieur et pansé par la poudre d'iodoforme, présenta de la névrite optique et du scotome central. Je vous communiquerai son cas à la prochaine séance.

M. Rochon-Duvigneaud. — Je répondrai à M. Morax que l'examen ophtalmoscopique ne paraît avoir été fait que tardivement chez les malades de Valude et Terson ; il n'est donc

pas étonnant que l'on n'ait vu que la période atrophique. Maintenant une période hyperémique a-t-elle existé ? Je l'ignore, mais il me paraît probable que l'intensité de l'intoxication doit jouer un rôle dans l'apparition des phénomènes irritatifs. Ne savons-nous pas que l'extrait de fougère mâle détermine chez le chien des papilles intensives qui se terminent par l'atrophie ? Il me paraît donc probable que toute intoxication intense du nerf optique peut déterminer des phénomènes irritatifs visibles du côté de la papille.

Cantonnet et Velter. — *Stase papillaire due vraisemblablement à un anévrysme intra-crânien* (présentation de la malade). — La malade est une femme de trente ans, dont les antécédents héréditaires et personnels ne présentent rien de bien intéressant. A noter en 1898 un retard de règles de six semaines que la malade qualifie sans doute à tort de fausse couche. En 1899 un enfant né à terme, mort de diarrhée quinze jours après. En 1900 ovariotomie pour salpingite.

En avril 1907, début assez brusquement de sensations de congestion dans la tête, avec bourdonnements très pénibles ; en même temps apparaissent des troubles visuels pour lesquels elle entre en mai 1907 à Laënnec dans le service de M. Rochon-Duvigneaud, qui fait le diagnostic de stase papillaire avec grosses et multiples hémorragies rétiniennes ; on fait trois ponctions lombaires, et malgré l'absence de signes certains de syphilis on lui fait un traitement mercuriel qui ne donne pas d'amélioration.

Elle vient consulter à l'Hôtel-Dieu le 29 octobre 1907, on lui prescrit un traitement ioduré assez intensif qui semble l'avoir améliorée.

En février 1908, l'examen oculaire montre encore de la stase papillaire avec des hémorragies et des exsudats multiples.

Depuis cette époque, la malade s'est présentée fréquemment à l'examen, et a séjourné à l'Hôtel-Dieu, salle Sainte-Agnès, pendant près de deux mois. Elle a suivi à nouveau un traitement mercuriel, (16 injections intraveineuses de cyanure de mercure), qui n'a donné aucun résultat. La vision a toujours baissé : elle est nulle à gauche, et de huit dixièmes à droite. On constate une atrophie papillaire postnévritique bilatérale ; il n'y a ni hémorragies ni exsudats dans la rétine ; le champ visuel droit est très rétréci ; le reste de l'appareil oculaire est normal.

L'examen de l'état général montre une démarche ébrieuse ; le système nerveux est par ailleurs normal. La malade en-

tend d'une façon permanente des bourdonnements, des sifflements et des roulements à renforcement systolique ; ces bruits sont localisés au niveau de la région temporale gauche ; fait très important, ils disparaissent absolument lorsqu'on comprime la région carotidienne gauche ; l'examen du crâne à ce niveau ne révèle ni battement, ni bruit de souffle objectif ; malgré l'absence de ces symptômes, il semble légitime de conclure à la présence d'un anévrysme intracrânien de cette région.

Ce diagnostic paraît d'autant plus vraisemblable, qu'à la la partie inférieure de la carotide primitive gauche, le stéthoscope révèle en un point très limité un roulement continu à renforcement systolique très manifeste, caractéristique d'une ectasie artérielle à ce niveau. Enfin au niveau du thorax, on constate une circulation veineuse collatérale de la région pectorale gauche, avec une zone de matité correspondante, et la radiographie montre trois bosselures ectatiques de la crosse de l'aorte.

Cette femme présente donc des anévrysmes ou mieux des ectasies limitées et multiples ; il semble absolument légitime de conclure que la tumeur intracrânienne qui a provoqué la papille de stase est bien un anévrysme de la région temporo-pariétale gauche. La cause ordinaire de ces ectasies multiples chez les sujets jeunes est la syphilis, mais ni les antécédents, ni les résultats du traitement hydrargyrique ne nous permettent d'affirmer chez elle cette infection. Il est un fait intéressant à noter, c'est que la papille de stase a évolué beaucoup plus rapidement vers l'atrophie du côté gauche qui est le côté où siège l'anévrysme intracrânien.

Il s'agit dans notre cas d'ectasies fusiformes, de bosselures peu profondes, dont le courant sanguin doit balayer constamment la surface intérieure ; le cas est évidemment moins favorable pour l'application de la méthode Lancereaux-Paulesco que celui d'une poche anévrysmale bien limitée profonde, pour ainsi dire en dehors de l'axe du torrent sanguin, dans des conditions par conséquent bie npréférables au point de vue de la coagulation recherchée. Néanmoins cette méthode, étant d'une part inoffensive, d'autre part la seule qui puisse peut-être donner un résultat favorable, va être essayée chez cette malade.

MM. V. Morax et Duverger. — *Plaie pénétrante de la cornée suivie de l'invasion épithéliale des parois de la chambre antérieure avec glaucome secondaire.* — Nous voulons

vous entretenir ce soir d'une complication des plaies pénétrantes de la cornée, indépendante de tout processus infectieux. Cette complication est caractérisée anatomiquement par la prolifération de l'épithélium cornéen dans la chambre antérieure et par la production de phénomènes irritatifs extrêmement tenaces. Les observations n'en sont pas exceptionnelles; cependant il ne semble pas qu'on lui ait attribué l'importance clinique qui lui revient, surtout si l'on considère les nombreuses questions embarrassantes qu'elle soulève pour le clinicien.

Observation. — La jeune Françoise se jette sur une pointe de ciseaux en avril 1905 ; il en résulte une plaie pénétrante de la cornée et de l'iris de l'œil gauche siégeant à 10 h. près du bord cornéen et s'accompagnant de hernie de l'iris, ésérine deux fois par jour pendant six semaines. Tout rentre dans l'ordre.

Vers le milieu de 1906, l'enfant commence à se plaindre. Des confrères prescrivent successivement de la pilocarpine, de l'ésérine, du sulfate de zinc, de la cocaïne : l'état empire, s'accompagne de photophobie intense, de modifications du caractère de la petite malade qu'il est impossible d'examiner autrement que sous le chloroforme. Elle nous est présentée en janvier 1907.

Cette fillette de bonne apparence générale manifeste l'horreur la plus profonde pour toute exploration médicale. L'œil gauche est fermé d'une manière continue, le droit ne s'entr'ouve que par instants.

L'examen de l'œil gauche montre seulement un léger degré d'injection épisclérale, une petite opacité cornéenne à 10 h. et une synéchie antérieure au même point. Cornée claire, pas d'exsudat dans la chambre antérieure. La pupille est déformée et attirée en haut. Le cristallin transparent permet d'éclairer le fond de l'œil.

Pensant que la synéchie antérieure est la cause de l'irritation oculaire on décide une iridectomie qui est faite avec le chloroforme à Lariboisière, le 2 février 1907. On excise tout le secteur de l'iris compris entre la synéchie et 8 heures.

Suites opératoires très simples ; les symptômes d'irritation s'atténuent, mais ne disparaissent pas complètement.

Nous revoyons la malade en mai 1907 : Les phénomènes irritatifs ont reparu et l'on constate deux kystes développés au-devant de l'iris. Ils sont au contact l'un de l'autre et occupent les 2/3 supérieurs de la chambre antérieure.

Les kystes sont excisés le 18 juin 1907 ; l'ablation en est

facile et semble totale. Cette fois encore il semble se produire une accalmie des phénomènes irritatifs.

Vers le milieu d'octobre 1907 on nous amène de nouveau la petite malade. Les symptômes irritatifs ont repris une nouvelle intensité. Un confrère consulté pendant les vacances a conseillé l'énucléation, insistant beaucoup sur la possibilité de complications sympathiques.

De nouveaux symptômes sont apparus : La cornée est légèrement trouble, sa surface est moins brillante, l'injection péri-kératique est manifeste et la tension est nettement élevée.

L'énucléation est faite le 18 octobre 1907. Les suites sont normales, la prothèse bien supportée. L'enfant est transformée depuis l'énucléation ; elle a repris sa gaîté; l'œil droit s'ouvre normalement et possède une acuité absolument normale.

Examen histologique. — Il a porté d'une part sur les parois des kystes excisés le 18 juin, d'autre part sur le globe oculaire dans sa totalité.

L'examen histologique de la paroi du kyste enlevé avait montré une mince membrane tapissée par des cellules à noyaux assex volumineux et à protoplasma rappelant les cellules épithéliales des couches superficielles de la cornée.

L'examen du globe a été fait systématiquement en ce sens, que nous avons coloré et conservé une coupe sur cinq.

Comme il serait fastidieux de décrire toute la série des coupes, nous ne nous occuperons que de celles qui nous paraissent les plus importantes. Un premier groupe est constitué par les coupes antéro-postérieures passant par le cristallin. Le second goupe que nous étudierons est représenté par les coupes passant par le bord nasal de la cornée et par conséquent par la cicatrice de l'ancienne plaie pénétrante.

Prenons par exemple une coupe passant par la papille et la partie moyenne du cristallin. A l'œil nu, nous sommes déjà frappés par la position anormale du cristallin qui s'est porté en avant en dehors et un peu en haut pour s'accoler à la face postérieure de la cornée. Il obstrue ainsi la partie supéro-interne de la chambre antérieure dont la moitié inférieure est libre. La partie supérieure de l'iris semble avoir disparu, tandis que la partie inférieure occupe sa position normale et s'avance vers le bord du cristallin qu'elle n'atteint pas si bien qu'il délimite avec lui un détroit par où la chambre antérieure communique avec le corps vitré.

Au microscope, on peut immédiatement constater que la

région ciliaire et toute la partie postérieure du globe est normale. Aucun exsudat dans le vitré ; aucune infiltration dans l'épaisseur de la choroïde ou de la rétine dont les différentes couches n'ont subi aucune modification dans leur disposition habituelle. Les parois vasculaires ne sont pas épaissies; nulle part on ne trouve traces d'hémorragies. La papille présente une légère dépression centrale, mais cette excavation ne présente pas les caractères de l'excavation glaucomateux. Elle n'est pas pathologique et la lame criblée n'est pas refoulée.

Toutes les lésions sont donc localisées dans le segment antérieur. A un faible grossissement on voit que le cristallin n'est pas venu seulement s'appliquer contre la cornée mais que la cristalloïde antérieure est rompue à sa partie moyenne, si bien que les fibres cristalliniennes sortant par cette ouverture ont formé un véritable champignon qui adhère intimement à la membrane de Descemet, par l'intermédiaire d'un exsudat surtout abondant aux bords de la partie adhérente. En outre, une bande épithéliale dont l'épaisseur égale celle de l'épithélium antérieur cornéen unit le cristalloïde et la membrane de Descemet. Au niveau des bords du cristallin on retrouve des restes de la zonula qui n'a pas été rompue mais seulement étirée.

Au-dessous du cristallin, la partie inférieure de l'iris semble normale tandis qu'au-dessus de lui l'iris étiré, aminci, reconnaissable seulement par la couche pigmentaire, est intimement accolé à la cornée.

Un plus fort grossissement nous fournit des renseignements des plus précieux. La bande épithéliale signalée plus haut ne se contente pas de s'insérer sur la membrane de Descemet ; elle se coude à angle droit au moment où elle l'atteint et la tapisse, s'insinuant entre la membrane de Descemet et les masses cristalliniennes ; on la perd vers le bord supérieur de l'adhérence cristallinienne. A ce niveau, nous trouvons la partie supérieure de l'iris et il est bien difficile de distinguer les cellules épithéliales des cellules qui infiltrent l'iris.

Au-dessous de la bande épithéliale, la face postérieure de la cornée est libre, mais quand on approche de l'angle irido-cornéen on voit apparaître un exsudat d'abord cellulaire, puis dans l'angle irien des cellules infiltrées, de petits amas de pigment qui l'obstruent. On ne retrouve pas le canal de Schlemm. La cornée elle-même n'est pas infiltrée. La soudure de Knies est extrêmement manifeste.

Nous croyons donc, pour nous résumer qu'il existe d'une

part une luxation en avant du cristallin dont la capsule est partiellement ouverte et dont les bords sont déhiscents. Cette luxation paraît le résultat d'une attraction de la cristalloïde à la membrane de Descemet, par suite de la présence d'un tissu néoformé ayant des caractères épithéliaux.

La présence de cet épithélium dans la chambre antérieure nous est expliquée par l'étude des coupes passant par la cicatrice.

Dans le voisinage de la cicatrice on constate des cellules infiltrées, quelques néo-vaisseaux et un amincissement de la cornée. Au niveau de la cicatrice elle-même on trouve un tissu scléreux dont les fibres sont irrégulièrement disposées. La membrane de Bowman et celle de Descemet ont disparu. L'épithélium est irrégulier, mince ou épais suivant les points ; les cellules qui le composent sont moins bien colorées que dans les régions voisines. Dans un point limité de la cicatrice la cornée est amincie au point de n'atteindre que le 1/4 de son épaisseur normale. Elle est légèrement distendue au niveau et au sommet de la saillie, on s'aperçoit que le tissu cicatriciel manque en deux points très étroits. Par cette ouverture, on voit très nettement les cellules profondes de l'épithélium antérieur de la cornée pénétrer dans l'intérieur de la chambre antérieure. Elles sont disposées en deux groupes qui se rétrécissent, s'étirent pour passer dans l'épaisseur de la cornée puis aussitôt après s'élargissent de nouveau et s'insinuent entre la face postérieure de la cornée et la face antérieure de la racine de l'iris. On les perd au niveau de l'angle irido-cornén qu'elles obstruent complètement.

Il s'agit donc indubitablement d'un de ces cas de pénétration de l'épithélium cornéen, au niveau d'une cicatrice consécutive à une plaie pénétrante intéressant la cornée et l'iris. Les phénomènes d'irritation oculaire du début, alors qu'il n'existait ni kystes apparents ni hypertonie paraissent devoir être rattachés à ce processus même de végétation épithéliale. Il n'existait histologiquement aucun signe d'une infection intra-oculaire et l'aspect de la papille et des membranes profondes nous permet d'écarter l'hypothèse de phénomènes hypertoniques qui, après un an et demi de durée, auraient certainement entraîné des modifications du côté de la papille ou de la rétine.

L'absence de lésions inflammatoires dans la région ciliaire et la choroïde nous montre que le danger de d'ophtalmie sympathique n'existait pas et que l'on aurait pu se contenter d'une résection large du segment antérieur.

M. Sauvineau. — *Lampe ophtalmoscopique, à usages multiples, avec échelle chromatométrique centésimale.* — La lampe que j'ai l'honneur de vous présenter et qui a été construite sur mes indications par M. Berland, opticien-constructeur, est destinée avant tout à supporter l'échelle chromatométrique, que j'ai établie en prenant pour base l'examen du sens chromatique des sujets normaux, et dont j'ai donné la description au dernier Congrès de la Société française d'ophtalmologie.

Mais elle comporte une série d'autres dispositifs qui en font, non pas un instrument d'exception, mais une lampe pratique pouvant servir à de multiples usages.

Elle se compose essentiellement d'une source lumineuse portée sur un pied dont la hauteur est réglable d'une façon extrêmement pratique. Il suffit, en effet, d'une simple pression ou traction pour abaisser ou élever la lampe à la hauteur que l'on désire pour l'examen. L'appareil reste placé à cette hauteur, sans qu'il y ait à s'occuper de le fixer.

La source lumineuse, dans le modèle que je vous présente, est une lampe électrique de 16 bougies, à verre dépoli. C'est la lampe avec laquelle j'ai pratiqué mes recherches expérimentales. Mais cette lampe peut aussi être remplacée par un bec Auer.

Cette source lumineuse est renfermée dans un manchon métallique, en métal noirci à l'extérieur, blanc éclatant à l'intérieur, terminé en haut par une petite cheminée, et comportant latéralement deux orifices. L'un de ces orifices est une fente verticale longue de 55 mm., large de 2 mm., destinée à faciliter l'étude de la diplopie dans les paralysies oculaires. Mais son principal usage est de transformer la lampe en un ophtalmo-dynanomètre, analogue à celui de Landolt, à l'aide d'un petit crochet placé à la partie inférieure de la fente lumineuse, crochet auquel s'adapte un ruban gradué en centimètres et en angles métriques. A notre époque où l'étude précise des variétés latentes du strabisme est si en faveur, il est intéressant de pouvoir déterminer exactement le punctum proximum de la convergence, et ceci sans avoir besoin d'un instrument spécial, puisqu'il fait corps ici avec la lampe ophtalmoscopique. Bien entendu, en cas de non usage, un obturateur vient fermer complètement la fente lumineuse.

L'autre orifice de forme arrondie, de 38 millimètres de diamètre, sert pour l'examen ophtalmoscopique et pour la skiascopie.

Au-dessous de cet orifice, une tige mobile, tenue habituellement abaissée le long du pied de la lampe, peut être relevée à angle droit, parallèlement aux rayons lumineux sortant de la lampe. Sur cette tige court une glissière supportant une lentille convexe (dont le numéro peut être changé à volonté en le prenant dans la boîte de verres) qui, à l'aide d'une articulation en rotule, peut être placée dans toutes les inclinaisons possibles sur le trajet des rayons lumineux, de façon à permettre un excellent éclairage latéral. Cette disposition, qui laisse libre les deux mains de l'opérateur, me paraît devoir faciliter de beaucoup l'extraction des corps étrangers de la cornée.

Devant ce même orifice, un simple mouvement de glissement permet d'amener l'échelle chromatométrique. Celle-ci est constituée par deux roues, en partie superposées : l'une porte l'échelle proprement dite, constituée par une série de diaphragmes en graduation centésimale, c'est-à-dire que le plus petit diaphragme, qui représente l'unité, étant de 1 mm. de diamètre, le plus grand, dont le diamètre est de 10 mm., représente une surface cent fois plus grande que l'unité.

Joints à ces deux diamètres extrêmes, huit diaphragmes intermédiaires, mesurant respectivement 2, 3, 4, 5, 6, 7, 8 et 9 mm. de diamètre, constituent l'échelle chromatométrique.

Des verres colorés rouge, bleu, jaune et vert, portés par une seconde roue, sont amenés à volonté devant l'ouverture lumineuse de la lampe, et, devant ce verre éclairé par transparence, on fait tourner les diaphragmes constituant l'échelle chromatométrique.

Puisque, comme je l'ai établi expérimentalement, les couleurs principales sont vues à cinq mètres par les sujets normaux, à travers un diaphragme de un millimètre, celui des diaphragmes plus grands, nécessaires à un sujet pour distinguer et reconnaître, à 5 mètres, l'une des couleurs, mesure l'acuité chromatique de ce sujet pour cette couleur.

Une inscription placée en regard de chaque diaphragme indique la valeur de cette acuité, exprimée en dixièmes. C'est ainsi que le plus grand diaphragme, de 10 millimètres de diamètre, correspond à un dixième de la vision chromatique, celui de 9 millimètres, à 2/10, et ainsi de suite, celui de 1 millim. correspondant à l'unité.

L'un des verres colorés est mi-partie rouge et mi-partie vert. Il est destiné, dans certains cas particuliers, à l'examen des daltoniens, suivant le procédé de Maréchal.

L'échelle chromatométrique ainsi constituée, est déplacée quand on ne veut plus s'en servir, par un simple mouvement de glissière qui la reporte en dehors du champ lumineux de l'appareil. Ces mouvements peuvent être exécutés sans crainte aucune, le constructeur ayant placé, entre l'échelle proprement dite et le corps de la lampe, une plaque isolatrice en ébonite.

Enfin, l'appareil métallique tout entier, s'enlève avec la plus grande facilité, simplement en tournant une vis, et laisse alors une lampe ordinaire, que l'on protège par un abat-jour et qui peut servir à tous les usages habituels.

M. Polack. — La lampe ophtalmoscopique que M. Sauvineau nous présente me paraît très intéressante et d'une construction ingénieuse. Mais l'échelle chromatométrique qu'elle renferme ne répond pas aux données physiologiques; les ouvertures de ses diaphragmes sont dix fois trop grandes. Les perceptions lumineuses et chromatiques ne se mesurent pas comme l'acuité visuelle par l'angle que sous-tend un cône ou mieux un territoire indépendant de la rétine.

Pour être nettement perçue une lumière colorée ou incolore n'exige point que son image rétinienne couvre la section entière d'un cône ou d'un territoire indépendant; cette image peut être considérablement plus petite sans qu'il soit possible de déterminer théoriquement ses dimensions-limites, essentiellement variables selon l'éclat de la source lumineuse.

A propos de signaux lumineux, M. Broca a soulevé et résolu en 1902 un problème de physiologie des plus intéressants.

On sait que, abstraction faite de l'absorption atmosphérique et de variations du diamètre pupillaire, l'éclat d'une image rétinienne est constant, quelle que soit la distance à laquelle se trouve l'objet.

En effet, la surface de l'image rétinienne est inversement proportionnelle au carré de la distance de l'objet et la lumière qui entre dans la pupille diminue suivant la même loi ; par conséquent la quantité de lumière par unité de surface de l'image rétinienne reste invariable ; c'est, comme on le voit, la définition même de l'éclat constant

On a donc à se demander comment une image rétinienne d'un éclat objectif constant peut donner la sensation d'un éclat variable.

L'étude de cette question a amené M. Broca à établir, pour les hautes lumières, une importante loi physiologique qui peut se résumer dans les trois énoncés suivants :

Etant donnée une source lumineuse qui s'éloigne graduellement;

1° « On n'observe aucune variation d'éclat, tant que l'image rétinienne de cette source est supérieure, ou reste au moins égale à l'étendue d'un territoire indépendant de la rétine. »

2° « La sensation d'un éclat variable commence à partir du moment où l'image rétinienne devient plus petite qu'un territoire indépendant de la rétine. »

3° « A partir du même moment les excitations rétiniennes se font en raison inverse du carré des distances puisque c'est ainsi que varie la quantité de lumière reçue par la pupille. »

Cette loi fondamentale détermine nettement le principe des appareils destinés à l'étude des perceptions lumineuses et chromatiques en hautes lumières.

Elle montre que ces appareils, intéressant particulièrement les chemins de fer et la marine, doivent présenter de très petites plages lumineuses.

Le dispositif de M. Broca de 1902 répond à ces desiderata.

Il se compose d'une lampe à pétrole placée dans une lanterne close avec un diaphragme percé d'un trou de 0 mm. 1 et munie de verres colorés réglementaires *sans interposition de verre dépoli.*

En 1907, M. Broca et moi, avons perfectionné cet appareil en utilisant une flamme d'acétylène avec un diaphragme de 0 mm. 07 et en y ajoutant au besoin une lentille convergente pour former de ce diaphragme une image réelle plus petite que l'objet.

Cet appareil nous a permis de déterminer les extrêmes limites de visibilité des points lumineux .On voit de ce qui précède que les ouvertures des diaphragmes, que propose M. Sauvineau, sont beaucoup trop grandes. Etant donné l'éclat de la lampe, il aurait suffi de prendre un diaphragme de 0 mm. 1 pour les lumières blanche et rouge et de quelques dixièmes de mm. pour les lumières plus réfrangibles. Pour ces dernières, il peut se produire, en effet, une déperdition considérable dans l'éclat de l'image rétinienne par suite de l'aberration chromatique de l'œil (1).

(1) La déperdition en éclat est donnée par la formule suivante :

$$\frac{Er}{Es} = \frac{i}{i + c}^{2}$$

Où Er est l'éclat de l'image rétinienne,

Une série de diaphragmes de 0 mm. 1 à un millimètre trouverait ici son utilité et dans ces limites la progression centésimale proposée par M. Sauvineau pourrait se défendre.

Il faut avoir la précaution de construire les diaphragmes de manière à ne pas réduire par l'épaisseur de la paroi le champ d'observation comme nous l'avons indiqué dans un mémoire, dont j'ai remis un exemplaire à M. Sauvineau (1).

Après ces considérations théoriques je ferai remarquer que M. Sauvineau s'éloigne aussi des conditions de la pratique par l'interposition d'un verre dépoli entre la flamme et le diaphragme et par le choix des verres colorés qui ne sont pas les verres réglementaires.

En résumé, l'échelle de M. Sauvineau pourra être employée avec succès, lorsque les diaphragmes seront réduits au dixième de leur diamètre actuel, lorsque le verre dépoli sera supprimé et les lames colorées remplacées par des verres réglementaires. La suppression du verre dépoli présente des difficultés. Si on le conserve il faudra étalonner empiriquement l'appareil en expérimentant un des yeux très exercés dans la reconnaissance de signaux de nuit.

M. Sauvineau. — La loi physiologique établie par M. Broca et le dispositif dont nous parle M. Polack sont, sans doute, fort intéressants, lorsqu'il s'agit, comme le disait tout à l'heure ce dernier, de « déterminer les extrêmes limites de visibilité des points lumineux ».

Si j'avais fait construire ma lampe comme l'eût voulu M. Polack, c'est-à-dire avec, en tout et pour tout « un diaphragme de un dixième de millimètre pour les lumières blanches et rouge, et de quelques dixièmes de millim. à un millim. pour les lumières plus réfrangibles », cet appareil

Es est l'éclat qu'aurait cette image mise au point.
i est le diamètre qu'elle aurait dans ces conditions.
c est le diamètre du cercle de dispersion chromatique.

On peut éliminer l'influence de la dispersion chromatique à l'aide de verres concaves. Mes optotypes en couleurs complémentaires ont montré que l'emmétrope accommode à peu près pour les radiations rouges. Dans ce cas le foyer bleu se trouve à 1/2 mm. environ en avant de la rétine et un verre de — 1 d. 50 à — 2 d. suffit pour ramener l'image sur la rétine, si l'accommodation n'intervient pas.

(1) André-Broca et Polack. Vision de petites sources lumineuses colorées. Application à la reconnaissance des feux réglementaires de la marine. *Journal de Physiothérapie et de Pathologie générale*, janvier 1908.

eût, peut-être, permis, lui aussi, de déterminer les extrêmes limites de l'acuité chromatique. Mais l'échelle chromatométrique, pour laquelle j'ai fait construire cette lampe, vise un tout autre but, essentiellement pratique, et qui est celui-ci : Etant donné les signaux lumineux en usage, à l'heure actuelle, dans les chemins de fer, la marine, etc., permettre de reconnaître, rapidement et exactement, si le sujet a une acuité chromatique moyenne qui lui fasse voir ces signaux aux distances réglementaires, et, dans le cas contraire, de mesurer aussi exactement que possible dans quelle proprotion est diminuée sa vision chromatique, pour chacune des couleurs principales.

Quand un oculiste est consulté, dans les administrations dont je parlais tout à l'heure, sur l'état de la vision chromatique d'un candidat, la question de l'extrême visibilité des signaux lumineux n'est nullement en cause. Il s'agit, pour l'ophtalmologiste de pouvoir répondre avec précision que l'acuité chromatique du sujet en examen est réduite à tant de dixièmes pour telle couleur, à tant pour telle autre, au lieu de se contenter de formules imprécises. Or, cette réponse exacte était à peu près impossible, jusqu'ici, avec les procédés usuels d'examen des couleurs.

Le problème étant ainsi posé, il était indispensable d'ajouter au diaphragme représentant l'unité une échelle de diaphragmes, de grandeur progressivement croissante. Sans doute, ces diaphragmes, que me reproche M. Polack, sont trop grands pour exprimer l'unité de vision chromatique, mais ils sont indispensables pour en exprimer *les fractions*, qu'ils permettent de mesurer, à cause même de leur graduation en diaphragmes de plus en plus grands.

Au surplus, et quoi qu'en pense mon distingué contradicteur, il eût peut-être mieux valu, pour exprimer ces fractions, employer des diaphragmes encore plus grands. A l'inverse de M. Polack, M. le professeur Monoyer, dont l'autorité en ces matière est bien connue me reprochait lors de la communication de mon échelle au dernier Congrès d'ophtalmologie, de ne l'avoir pas construite suivant une progression *géométrique*, au lieu de m'en tenir à la progression arithmétique centésimale.

Quoi qu'il en soit, le point de départ de cette échelle, c'est-à-dire le diaphragme de un millimètre exprimant l'unité à un mètre, me paraît hors de discussion. Je l'ai établi par de nombreux examens de sujets sains possédant une vision chromatique normale. M. Polack m'objecte qu'un

diaphragme de 1 mm. est un peu grand pour certaines couleurs, notamment pour le rouge qui serait perçu, d'après lui, avec des diaphragmes plus petits.

Il est certain que certains sujets perçoivent les couleurs à 5 mètres, notamment le rouge, à travers des diaphragmes inférieurs à 1 millimètre. Mais, de l'ensemble de mes recherches cliniques, il résulte que ces sujets sont doués d'une acuité chromatique exceptionnellement bonne, dont il n'y a pas à tenir compte pour l'établissement d'une échelle. On rencontre de temps en temps des sujets qui ont une acuité visuelle supérieure à l'unité des échelles optométriques usuelles. Cela n'empêche pas nos échelles optométriques de mesurer et d'exprimer la bonne acuité moyenne et normale.

D'ailleurs, ces sujets exceptionnellement doués pour le sens chromatique ne sont pas aussi fréquents que le pense M. Polack. Les examens cliniques que j'ai fait instituer pour établir l'unité de mon échelle ont porté surtout sur des employés de chemins de fer, habitués à distinguer journellement les couleurs à des distances variables, et jouissant d'un sens chromatique reconnu sensiblement normal par les procédés usuels. Ce sont bien là, ce me semble, « les yeux très exercés dans la reconnaissance des signaux de nuit », réclamés par M. Polack.

Or, pour presque tous, il a fallu arriver au diaphragme de un millimètre pour que les couleurs soient perçues à 5 mètres. Toutefois, comme il peut être intéressant de noter l'acuité chromatique supérieure à la normale, j'avais prévu (comme je l'ai dit dans ma communication au Congrès) deux diaphragmes plus petits que l'unité, mesurant respectivement un demi-millimètre et un quart de millimètre. C'est par une erreur du constructeur qu'ils ne figurent pas sur ce premier modèle de lampe et on les trouvera dans les suivants. Ces très petits diaphragmes me paraissent surtout utiles pour l'examen des scotomes centraux.

Quant à la modification réclamée par M. Polack, à savoir que les diaphragmes soient construits de manière à ne pas réduire, par l'épaisseur de la paroi, le champ d'observation, elle a été appliquée à la lampe que j'ai l'honneur de présenter à la Société, et vous pouvez constater que l'orifice de chaque diaphragme est taillé en biseau, de façon que les bords de chaque orifice présentent une minceur extrême.

D'autre part, le dispositif que j'ai adopté répond aux exigences formulées par M. Polack, relativement à la gran-

deur des surfaces colorées proportionnellement aux distances auxquelles elles doivent être vues. Je ne veux pas revenir sur ce point, que j'ai longuement exposé au Congrès; qu'il me suffise de dire, par exemple, que le diaphragme de 2 millimètres (9/10 de l'acuité chromatique) vu à 5 mètres, correspond au signal d'arrêt (disque) de 1 m. 20, placé à 300 mètres.

En ce qui concerne le verre dépoli, si cette objection (que M. Polack ne motive d'ailleurs pas), était fondée, rien ne serait plus facile que d'utiliser une lampe électrique non dépolie. Mais, au point de vue de l'examen ophtalmoscopique, le verre dépoli présente une incontestable utilité, et je ne vois pas en quoi il peut gêner la vision chromatique.

Enfin, M. Polack me reproche d'employer « des verres colorés qui ne sont pas réglementaires » (?) A quel règlement fait-il allusion? Je l'ignore. Mais ce que je sais bien, c'est que les verres employés par moi correspondent exactement aux tons des verres employés pour les signaux dans les compagnies de chemins de fer.

Election pour la nomination d'un membre titulaire: M. Duclos, 11 voix, M. Joseph, 5 voix.

M. Duclos est élu membre titulaire.

Election pour la nomination d'un membre correspondant national : M. Beal, 14 voix : M. Prioux, 2 voix.

M. Béal est élu membre correspondant.

BIBLIOGRAPHIE

Sur un nouveau procédé opératoire du kératocone, par M. le Dr Henri Coppez. (*Réunions semi-mensuelles de la Policlinique de Bruxelles*. Séance du 28 février 1908.) — Découragé, d'une part, par les résultats ordinairement fort peu satisfaisants fournis par les procédés, tant médicaux que chirurgicaux, appliqués jusqu'à présent en cas de kératocone; frappé, d'autre part, des modifications indiscutables observées dans la conformation de la cornée à la suite et comme conséquence de l'irritation de la conjonctive adjacente, après des injections sous-conjonctivales (Deschamps-Senn), après l'application de la méthode, dite d'*extraction du cristallin à lambeau conjonctival*, du professeur Nuel, de

Liège ; notre distingué confrère eut l'idée d'utiliser cette dernière manière de faire, pour transformer, dans les limites du possible, la courbure anormale de la membrane transparente.

«C'est en partant de ces constatations, dit en effet M. Coppez, que j'ai eu l'idée d'essayer, dans un cas de kératocone, la taille de deux lambeaux cornéo-conjonctivaux perpendiculaires l'un à l'autre, pour aplatir la cornée et enrayer les progrès du mal par les tiraillements consécutifs aux processus cicatriciels. »

Aussi bien, s'agissait-il, en la circonstance, d'une jeune fille de 21 ans, tailleuse de profession, et que son affection avait obligée à quitter son métier. Saillie de la cornée surtout marquée à gauche, avec œil inutilisable.

L'opération eut lieu en deux temps. La première intervention fin mars 1907.

« Je taillai un lambeau cornéo-conjonctival supérieur comme dans l'opération de la cataracte selon Nûel...

« Le lambeau conjonctival taillé mesurait 4 millimètres d'étendue ; j'en réséquai une bandelette de 2 millimètres environ ; je passai ensuite à chaque extrémité du lambeau, dans la partie conjonctivale, un mince fil de soie, et j'assujettis le lambeau à la partie restante de la conjonctive bulbaire ; j'avais produit ainsi un déplacement de tout le lambeau cornéo-conjonctival ; la cornée se trouvait en extension forcée. »

Suites opératoires normales ; adhésion du lambeau ; dix jours après, astigmatisme de 11 dioptries.

Séances astigmométriques, deux fois par semaine, un mois environ ; puis alors, seconde intervention consistant dans la taille d'un lambeau cornéo-conjonctival identique au premier, mais das un méridien exactement perpendiculaire, qui fut la partie externe du limbe cornéen. Mêmes précautions et mêmes difficultés que la première fois.

Or, 12 jours plus tard, on ne constatait plus qu'un astigmatisme de 2 dioptries, axe incliné à 20° nasal, avec acuité d'1/6.

Actuellement, 9 mois après l'intervention, tout est resté parfaitement en ordre : la jeune fille sait lire les caractères n° 2 de l'échelle de Lapersonne, et compte reprendre incessamment son métier.

Du côté droit, par contre, le kératocone a continué à progresser lentement, malgré le port du bandeau et les instillations de pilocarpine.

On pourra donc, désormais, recourir, dans ces conditions, sans la moindre arrière-pensée et en toute confiance, à cette

nouvelle méthode qui consiste, suivant la caractéristique même de notre confrère, en *deux incisions de la cornée le long du limbe, espacées, perpendiculaires l'une à l'autre, avec taille, résection partielle et sutures de lambeaux conjonctivaux aussi pareils que possible.* — Dr A. Yvert.

Un nouveau procédé de traitement de la syphilis, par Lanzmann (*Deutsche med. Wochens.*, 5 mars 1908). — Lanzmann se basant sur le fait que la syphilis peut être considérée comme une spirillose chronique, voit une certaine analogie entre son agent pathogène et l'hématozoaire de Laveran. Aussi a-t-il eu l'idée d'utiliser la quinine pour le traitement de la syphilis. Il a employé des injections intraveineuses de chlorhydrate de quinine à la dose de 0 gr. 50 à 0 gr. 80 et s'est servi d'une solution faite à chaud et injectée chaude de 10 grammes de chlorhydrate de quinine, 0 gr. 75 cent. de chlorure de sodium pour 100 grammes d'eau. Les trois premières injections sont faites à 24 heures d'intervalle et les autres tous les trois ou quatre jours. Lanzmann dit avoir obtenu de bons résultats principalement dans la syphilis secondaire. J. G.

XI

Varia

De l'utilisation pratique des verres « jaune orangé » pour les yeux sains, par M. Clerc, médecin-major au 14e Alpins, à Grenoble. (*Le Caducée*, n° 3, 1908). — Nous avons déjà à différentes reprises, eu l'occasion d'attirer l'attention de nos confrères sur l'importance, la valeur et la réelle efficacité des verres « jaune orangé », présentés par notre savant collègue, M. le Professeur Motais, à *l'Académie de médecine*, dans sa séance du 27 mars 1906.

Or, dans sa communication, l'auteur avait surtout en vue la question thérapeutique, et de fait, il en recommandait l'usage dans les rétinites, dans les choroïdites myopiques, dans les rétinites, l'atrophie de papille, tout autant d'affections dans lesquelles les verres jaunes produisent un soulagement d'abord, une amélioration indiscutable ensuite.

Mais leur valeur, à titre préventif, avait été quelque peu laissée de côté.

Aussi, est-ce avec plaisir, après avoir constaté par nous-même tous les avantages qu'on peut en retirer en pareille

circonstance, que nous venons de voir un de nos jeunes camarades de l'armée, bien placé pour se faire une opinion sous ce rapport dans un bataillon de chasseurs alpins, reprendre la question en sous-main et nous faire part des magnifiques résultats qu'il a obtenus.

On en jugera facilement par les conclusions suivantes :

En concluant, nous dirons, écrit-il, en effet :

A. — 1° Que le verre jaune doit remplacer le verre fumé dans les marches d'hiver en montagne et par la neige.

2° Que le marcheur, dans une atmosphère très lumineuse, éprouve beaucoup moins de fatigue lorsqu'il abrite sa rétine derrière un verre jaune.

3° Que le verre jaune orangé évite le catarrhe de la conjonctive dans les marches alpines.

Grâce à cet appareil, ajoute-t-il d'autre part, nous avons constaté :

B. — 1° Que les temps brumeux s'éclaircissaient.

2° Que les lointains et les sous-bois s'apercevaient beaucoup mieux.

3° Que le rouge était perçu à de très grandes distances.

4° Que l'étude des plans éloignés pouvait être faite sans fatigue en plein soleil.

Ces verres jaunes paraissent donc, au total et en résumé, parfaitement susceptibles de rendre de signalés services, au point de vue militaire, en montagne et en marche. Il serait bon, d'ores et déjà, d'en rendre le port réglementaire dans les bataillons spécialement appelés à manœuvrer dans les Alpes.

Dr A. Yvert.

Action des rayons X sur l'œil en voie de développement, par MM. Triboudeau et G. Belley. (*La Semaine médicale*, n° 4, 1908). — Il appert des expériences, entreprises par nos excellents confrères, sur des chats nouveau-nés, que l'influence des rayons X sur l'évolution normale physiologique de l'organe de la vision ne saurait plus, à l'heure actuelle, faire l'ombre d'un doute.

Aussi bien, en effet, constate-t-on, en premier lieu, d'une part l'ouverture anticipée de la fente palpébrale du côté exposé, avec, d'autre part, ultérieurement, son atrésie ; concomitamment un retard dans la pigmentation de l'iris et de la membrane clignotante.

La cataracte est des plus manifestes vers le 35e jour, mais, déjà du 16e au 25e, on peut reconnaître au microscope le début de la dégénérescence du cristallin, qui se montre, d'a-

bord, à la périphérie de la lentille, dans la zone équatoriale, sous forme de vésicules confluentes, puis de stries, de flocons blancs. Dans la suite, le cristallin régresse et s'atrophie.

La microphtalmie, au surplus, constitue un phénomène constant, à la condition de prolonger suffisamment l'action des rayons X ; elle est persistante, et susceptible même de s'accentuer encore après plusieurs mois.

Il n'est pas jusqu'à la rétine qui ne présente une malformation constante également, consistant en un plissement des couches externes de cette membrane dans la moitié ou les deux tiers antérieurs.

D'où cette conclusion, que : cliniquement et pratiquement parlant, l'on ne saurait à l'avenir se montrer trop réservé dans l'application, chez les jeunes enfants dont les yeux sont encore en voie de développement, de la radiographie aux affections d ela région oculaire. Il faudra dorénavant toujours compter avec les complications signalées, chez les nouveau-nés, par MM. Triboudeau et Belley. Dr A. Yvert.

Infection gonococcique ayant eu pour porte d'entrée le tégument externe, par le Dr Schoeler. (*Société ophtalmologique de Berlin*. Séance du 20 février 1908). — Observation tout à fait exceptionnelle, attendu que notre distingué confrère n'est pas parvenu à en découvrir un autre exemple dans la littérature médicale et qui mérite de fixer sérieusement l'attention des oculistes, en leur indiquant un mode de contamination, avec lequel il faudra désormais toujours compter au cours des manipulations nécessitées par le traitement de l'ophtalmie blennorrhagique.

Il s'agit, en effet, dans le cas en question, d'un infirmier qui, en donnant des soins à un malade atteint de cette affection, s'était infecté à l'index d'une main. Au siège de l'inoculation, la nécrose avait envahi l'épiderme, et il s'était formé une ulcération au niveau de laquelle existait manifestement le diplocoque de Neisser. Par la suite, un abcès se développa à l'une des cuisses et, finalement, le pauvre patient succomba aux suites d'une septicémie gonococcique, victime de son dévouement. Dr A. Yvert.

Recherches expérimentales sur l'étiologie de la panophtalmie, par Nako Abe, de Kioto. (*Beiträge zur Augenheilkunde*, avril 1908). — Travail fort intéressant, au point de vue de la pathogénie et de l'étiologie du phlegmon du globe de l'œil ; attendu qu'il ressort, avec la dernière évidence, de

102 expériences, conduites avec toute la rigueur exigible en pareille circonstance, que la plupart des saprophytes sont parfaitement susceptibles de provoquer la panophtalmie.

Un autre point fort important à noter, est que le développement des accidents inflammatoires survient beaucoup plus fréquemment quand l'injection des saprophytes en question est faite dans le corps vitré, de préférence à la chambre antérieure.

Résultats, d'ailleurs, absolument conformes à ceux qui nous sont fournis journellement par les observations cliniques, sur la gravité toute particulière des corps étrangers et des plaies pénétrantes de l'humeur vitrée. Dr A. Yvert.

Les verres toriques, par le Dr E. Lopez (*Archivos del, Policlin. de la Havane*, juin 1908). — Ces verres, dont nous avons eu l'occasion tout récemment d'indiquer l'historique (voir Congrès de la Société française d'ophtalmologie, 1908), et d'en revendiquer l'honneur pour notre compatriote et ami M. Poullain, sont d'un usage courant au-delà de l'Atlantique. Ils sont peu usités chez nous et c'est à tort, car ils sont susceptibles de rendre de grands services.

Notre confrère, le Dr Lopez, les étudie spécialement dans son travail, et indique en détail les transformations de cylindres ou de sphèro-cylindres en toriques de valeur égale.

Dr A. Beauvois.

LIVRES NOUVEAUX

Les fonctions neuro-rétiniennes dans le tabès, par le Dr E. Haas (*Thèse Paris*, 1908, J. Rousset). — Haas a étudié d'une façon très consciencieuse les fonctions neuro-rétiniennes dans le tabès. Ces fonctions peuvent se comporter suivant deux modes. Dans le premier cas, le champ visuel se rétrécit d'une façon rapidement progressive. Il survient de la dyschromatopsie. L'acuité visuelle centrale diminue. Le scotome central est très rare. Ces manifestations peuvent être précédées de symptômes prodromiques tels que troubles moteurs ou asthénopie accommodative. Dans le deuxième cas, l'acuité visuelle, le champ pour le blanc et les couleurs conservent toujours des valeurs sensiblement normales par rapport à l'âge des sujets. Les ataxiques pourraient présenter une légère diminution des fonctions réti-

niennes du fait seul de l'ataxie qui amènerait une dépression du système nerveux sans détermination spéciale sur le nerf optique. L'intérêt de ce travail réside principalement dans les observations qui ont été prises avec un très grand soin : l'étude des rétrécissements des champs visuels est parfaite. Pour le traitement des atrophies, Haas préconise dans certains cas les injections intra-veineuses de cyanure de mercure à 1/100 (1 cm. c. tous les jours ou tous les deux jours — 15 ou 20 injections de suite puis repos d'une durée égale à celle du traitement). Il relate un cas où l'acuité visuelle est restée stationnaire depuis 3 ans (V. = 0,4), grâce à des injections intramusculaires quotidiennes d'un centigramme de sublimé pendant les trois années avec des périodes de repos réduites au minimum. J. Galezowski.

Monographie stéréoscopique oculaire, par le Dr A. Monthus, 1re série, Masson, édit. — Le Dr Monthus a réuni un certain nombre de clichés stéréoscopiques qui permettront aux étudiants de se former, à peu de frais, une collection grâce à laquelle ils auront sous les yeux des sujets d'anatomie, d'anatomie pathologique et de médecine opératoire. Grâce à la stéréoscopie, ces planches fournissent des indications beaucoup plus justes et par suite plus utiles, que les planches ordinaires. J. G.

NOUVELLES

XIe Congrès International d'Ophtalmologie.

(*Naples*, 2-7 *avril* 1909.)

Il y aura pendant le Congrès une Exposition d'appareils scientifiques, d'instruments et d'objets d'enseignement. Par conséquent nos collègues ainsi que les opticiens et fabricants d'instruments qui désirent exposer sont priés d'envoyer leur adhésion au plus tôt et d'envoyer en même temps les dimensions de l'objet à exposer et les indications nécessaires pour le faire fonctionner.

— Le comité a décidé de renvoyer le dernier terme pour l'envoi des travaux au 15 décembre 1908.

Le Gérant : Félix Alcan.

Paris. — Imprimerie A. Davy, 52, rue Madame. — *Téléphone.*

UN CAS DE GLAUCOME TRAUMATIQUE

CONSIDÉRATIONS CLINIQUES ET PATHOGÉNIQUES

Par le Dr BEAUVOIS,
Ancien chef de clinique du Dr X. Galezowski.

La rareté relative des cas de glaucome traumatique, la responsabilité que fait peser sur le médecin qui constate la blessure et pronostique ses suites, la loi sur les accidents du travail d'avril 1898, enfin l'obscurité qui entoure encore la grande question du glaucome nous ont poussé à publier l'observation suivante :

M. A..., 33 ans, robuste, bien portant, m'est adressé, le 8 septembre 1908 pour un traumatisme de l'œil droit. La veille, vers 3 heures de l'après-midi, le blessé était occupé à limer une pièce de fer, quand dans un mouvement d'abaissement brusque de la tête, le morceau de fer placé en bout dans l'étau, atteignit son œil droit. Le choc fut assez violent, puisque, au dire du blessé, un étourdissement de quelques minutes en fut la conséquence. Puis, peu à peu,la douleur de l'œil se calma et le blessé qui est chef d'équipe, put continuer ses occupations dans la soirée, sans même appliquer de bandeau sur l'œil. Il rentra chez lui le soir à Athis-Mons, assez loin par conséquent de Neuilly où se trouvent ses occupations. Pendant la nuit, quelques douleurs se manifestèrent dans l'œil blessé et dans la région périorbitaire droite. Le sommeil fut pénible, agité, et au matin, le blessé constata un léger trouble de la vision. Il put se rendre néanmoins à son travail et vint à ma consultation dans l'après-midi du 8 septembre environ vingt-quatre heures après l'accident.

Je fis alors les constatations suivantes : La cornée ne présentait aucune trace de déchirure, ni même d'érosion. Les paupières et les parties externes de l'œil étaient saines. L'iris était contracté, un léger trouble voilait la pupille, le cercle ciliaire était légèrement injecté et la conjonctive hyperémiée. Le fond de l'œil paraissait sain, je ne découvris aucune trace de rupture de la choroïde, ni même de symptômes de commotion rétinienne. Œil gauche normal.

Un détail m'échappa cependant à ce premier examen, détail qui me fut révélé plus tard par mon excellent confrère et ami le Dr Jean Galézowski. On le trouvera d'ailleurs plus loin. Cependant mon examen fut très minutieux, et pratiqué à l'éclairage latéral et au moyen de la loupe binoculaire du Dr Berger. Je ne trouvai rien dans l'iris ; ni déchirure radiaire, ni traces d'hémorrhagies.

L'aspect de l'iris réagissant à peine à la lumière et contracté, le tonus de l'œil normal, la congestion au niveau du limbe, les douleurs périorbitaires me firent penser à une congestion de l'iris consécutive à la contusion et je prescrivis un collyre à l'atropine, des fomentations chaudes et des verres fumés.

Je revis le malade le lendemain, 9 septembre. La pupille était à peu près dans le même état, les douleurs périorbitaires avaient reparu pendant la nuit. L'œil ne présentait extérieurement aucune trace d'inflammation. Je prescrivis la continuation du même collyre une fois par jour.

Le jeudi 10, la pupille de l'œil blessé était légèrement dilatée, et toute trace de congestion périkératique avait disparu. Les douleurs étaient calmées. Le fond de l'œil était en bon état et cependant l'acuité visuelle était toujours faible. V. = 1/5e — Tn = normal. Le samedi, 12 septembre, le blessé me raconta que la dernière nuit avait été mauvaise. Des douleurs assez violentes l'avaient tenu éveillé. L'œil ne présentait aucune trace d'inflammation extérieure. La pupille était légèrement dilatée sous l'influence du collyre à l'atropine. Le louche pupillaire avait totalement disparu. Je trouvai à la palpation l'œil un peu dur. L'examen ophtalmoscopique me fit constater une excavation commençante : avec des vaisseaux formant un coude brusque et des caractères nets de phénomènes d'hypertonie. Je fis immédiatement cesser le collyre à l'atropine et je prescrivis de l'ésérine.

Ces constatations furent faites 5 jours exactement après l'accident. Le collyre à l'atropine à la dose ordinaire avait été employé exactement 4 fois, et jamais la dilatation n'avait été complète. Voulant suivre de près l'évolution de ces phénomènes, je fis revenir le blessé le lendemain 13 septembre. Les douleurs avaient reparu pendant la nuit, plus intenses encore que précédemment, et malgré le collyre à l'ésérine instillé deux fois par jour. La papille présentait une excavation nette et profonde, s'étendant sur presque toute l'étendue de son disque. La tension de l'œil était toujours augmentée. Sa pupille était rétrécie sans exagération cependant.

L'acuité visuelle est très diminuée et le champ visuel rétréci dans la partie inféro-interne.

Je revois le blessé le 15. Les mêmes phénomènes persistent. Douleurs périorbitaires Tn = + 1 : excavation nette, avec coude brusque des vaisseaux. Vision très faible V. = 1/10. Champ visuel rétréci dans sa partie interne. Au cours de cet examen, le blessé me raconte que, inquiet sur le sort de son œil, il est allé consulter la veille dans une clinique de Paris, chez le Dr J. Galezowski. Il me montre son ordonnance, et j'y vois que mon distingué confrère et ami a observé outre les symptômes nets de glaucome que j'ai signalés plus haut une légère déchirure périphérique de l'iris avec un peu de choroïdite inférieure. Un examen attentif me permet de constater l'exactitude de ce diagnostic et l'arrachement de l'iris à sa racine dans sa partie inférieure sur une très petite étendue. La contusion a donc déterminé des changements assez considérables dans la statique de l'œil. D'ailleurs on remarque une légère choroïdite dans la même région inféro-interne. Le mercredi 16, je revois le malade avec le Dr Galezowski. L'acuité visuelle malgré l'instillation d'ésérine a encore diminué, le champ visuel est aboli dans toute la partie interne, et l'acuité visuelle centrale est tombée à 0,1 faible. L'œil est toujours hypertone Tn = + 1. A l'ophtalmoscope on aperçoit une papille profondément excavée et une dilatation considérable des veines. Nous sommes d'avis, le Dr Galezowski et moi, qu'une intervention s'impose pour conserver l'œil et relever l'acuité visuelle si possible, en l'espèce, une iridectomie.

La compagnie d'assurances était déjà avisée de la situation et du pronostic de l'affection. Je lui demande une consultation avec son oculiste le Dr Jocqs, remplacé à ce moment par le Dr Caillaud, et le vendredi 18 je revois le blessé. Le Dr Caillaud se trouva en présence d'une pupille rétrécie par l'ésérine et l'excavation de la papille ne lui parut pas aussi nette. Cependant les symptômes d'hypertonie firent porter un pronostic semblable au mien, et il insista sur la nécessité d'une iridectomie, au cas où les moyens médicaux ne suffiraient pas à enrayer la marche de l'affection.

Je revis le blessé le lundi 21 ; l'état était stationnaire : Tn = + 1; acuité visuelle = 0,1 ; champ visuel rétréci, les douleurs, sans avoir disparu complètement, étaient beaucoup moins intenses.

La compagnie d'assurances ayant autorisé l'intervention, et le malade y consentant, je pratiquai une large iridectomie supérieure, le mercredi 23 septembre avec le Dr Jean

Galézowski. Les suites opératoires furent des meilleures au point de vue local. Le lendemain, l'œil était en parfait état et sans aucune inflammation ; l'ésérine fut instillée dans l'œil 3 fois par jour.

Pendant son séjour à la clinique, le blessé fut pris d'une crise d'appendicite qui nécessita une diète sévère et un traitement spécial. Il put en résulter un affaiblissement des forces du malade, mais aucune complication oculaire ne survint. A sa sortie de la clinique le 1er octobre, l'acuité visuelle était égale à 1/20e ; le champ visuel rétréci considérablement dans toute sa partie interne, la papille très excavée et en voie d'atrophie marquée. Je revis le blessé régulièrement par la suite et la reprise du travail eut lieu le 15 octobre 1908.

A mon dernier examen, fin octobre, l'acuité visuelle a encore diminué et ne peut plus être mesurée par l'échelle métrique. Le malade compte les doigts à 1 mètre. Le fond de l'œil montre une papille complètement excavée et atrophiée. La réaction pupillaire est très faible et le champ visuel conservé dans le secteur externe et médian. Dans cette région, le blessé pouvait encore compter les doigts. La choroïdite de la région inférieure était en voie de disparition ayant laissé un léger exsudat grisâtre. L'expert nommé par le juge concluait d'ailleurs comme nous à une perte totale de l'œil droit au point de vue professionnel et calculait la diminution subie à 30 p. 100.

En résumé, chez un sujet de 33 ans, marié, père de famille, ne présentant aucune tare organique, bien constitué et d'aspect vigoureux, après une contusion violente du globe oculaire, avec déchirure légère de l'iris à sa racine, et l'instillation pendant 4 jours de deux gouttes d'atropine à la dose ordinaire, apparaissent des symptômes de glaucome. Cette affection fut caractérisée par l'apparition de douleurs périorbitaires augmentant pendans la nuit, par une hypertonie nette et surtout par une excavation de la papille manifeste le 5e jour après l'accident. L'œil ne fut jamais très enflammé, à peine présenta-t-il un léger trouble des milieux et une injection périkératique de faible intensité.

L'instillation de gouttes d'ésérine, les saignées locales (sangsues) ne suffirent pas à enrayer la marche

de l'affection, et une intervention chirurgicale pratiquée 15 jours après l'accident et 11 jours après la constatation du glaucome ne put suffire à conserver à cet œil une acuité visuelle utile.

Tel est le cas qu'il nous a paru utile de rapporter et qui soulève de multiples problèmes tant au point de vue pathogénique et clinique qu'au point de vue de l'application de la loi de 1898 sur les accidents du travail.

En ce qui concerne ce dernier point, il convient de noter ici qu'il était impossible lors du premier examen de prévoir les complications graves qui survinrent par la suite. J'avais fixé pour ce cas une incapacité de travail de 10 jours, et j'avais heureusement ajouté — le malade ayant insisté sur la violence du traumatisme — la note suivante, *sauf complications*. C'est une réserve qu'il est utile de faire, je crois, dans tous les traumatismes graves de l'œil, même lorsqu'ils ne s'accompagnent pas de désordres évidents à un premier examen. On sait, en effet, que dans le cas où une incapacité permanente est prévue sur le certificat médical de constatation de l'accident, le dépôt de cette pièce à la mairie met en jeu les rouages administratifs organisés par la loi de 1898, et que le juge de paix fait une enquête afin d'établir la matérialité de l'accident. Dans le cas qui nous occupe, mon certificat initial ne prévoyait pas de suites aussi graves, et l'enquête ne put être faite qu'une fois l'incapacité permanente établie d'une façon définitive, et ici lors de la consolidation de la blessure et de la guérison définitive.

Les intérêts multiples engagés dans tout accident de travail capable d'entraîner des suites permanentes, intérêts du patron et de l'assureur, intérêts de l'ouvrier et de sa famille, donnent donc une importance considérable au pronostic indiqué sur le certificat initial par le médecin appelé auprès du blessé. L'enquête dont il est question ci-dessus se termine en effet par un procès-verbal de constatation de l'accident qui est une pièce

de grande valeur pour l'ouvrier victime d'un accident, Ce document conservé au greffe des justices de paix établit d'une façon absolue et le traumatisme et son importance, comme aussi il peut contenir des attestations diminuant la responsabilité du patron ou de l'assureur.

Ces considérations méritent d'être examinées, et j'insiste en particulier sur la nécessité absolue où se trouve l'oculiste de faire des réserves générales, ne fût-ce que par la formule que j'ai indiquée, lorsqu'il se trouve en présence de traumatismes violents du globe. Sans doute de telles complications sont rares, mais le fait qu'elles peuvent se présenter doit nous faire agir avec prudence et c'est une notion qui doit entrer en ligne de compte pour ceux qui sont appelés à soigner les accidents du travail. Aussi ne saurait-on assez remercier Villard, Rohmer et les auteurs qui ont insisté sur cette complication des traumatismes oculaires.

Au point de vue clinique, l'observation que nous relatons ici mérite d'appeler l'attention par quelques caractères particuliers.

A ne prendre que les observations les plus récentes et celles de Villard en particulier (1905), le glaucome traumatique évolue d'une façon aiguë. La première des observations de Villard porte que l'œil atteint présentait le tableau suivant : « vaisseaux conjonctivaux et épiscléraux congestionnés et tortueux, cornée dépolie, pupille dilatée, douleurs très violentes ». C'est le tableau clinique du glaucome aigu.

La seconde observation comporte encore une crise plus aiguë. « L'œil est rouge, le bulbe injecté par de gros vaisseaux tortueux ; la cornée a un aspect terne et dépoli ; la pupille est dilatée. Les douleurs sont *atroces* et siègent dans toute la région innervée par le trijumeau droit. »

Dans les cas que le même auteur a relatés en 1906 dans les *Annales d'oculistique*, le tableau clinique est

aussi aigu. Dans deux cas, les douleurs furent très intenses et même accompagnées de vomissements. C'est le type du glaucome aigu et même suraigu.

Dans notre observation, bien autre fut l'évolution clinique. Les symptômes initiaux furent peu importants : légère réaction périkératique, douleurs périorbitaires à exacerbation nocturne et ce fut tout. La céphalalgie tenait le blessé éveillé, mais sans prendre une allure trop intense. Pendant toute l'évolution de ce glaucome, c'est à peine si une légère rougeur de l'œil indiquait qu'un processus inflammatoire évoluait dans cet organe.

Je crois qu'il est utile de noter ce point, ne serait-ce que pour inviter les confrères dans les cas de ce genre à pratiquer fréquemment l'examen du fond de l'œil.

La rapidité avec laquelle l'excavation est apparue, malgré le peu de réaction locale, est aussi un caractère particulièrement important de notre observation. J'avoue que sa constatation le samedi 12 septembre, c'est-à-dire 5 jours après l'accident, fut pour moi une grande surprise. Je connaissais les cas publiés de glaucome traumatique, surtout ceux de Villard, j'avais eu l'occasion d'en observer un cas chez Despagnet, mais jamais je n'avais vu une évolution aussi rapide, et surtout avec une réaction aussi peu importante. Dans deux des cas rapportés en 1905 par Villard, dix à douze jours après l'accident, il n'y avait encore aucun symptôme ophtalmoscope. L'auteur note même d'une façon expresse dans une des observations qu'il n'y avait pas d'excavation de la papille.

Ce que nous savons du glaucome en général et du glaucome chronique en particulier établit bien que l'excavation peut s'établir sans troubles fonctionnels considérables ; mais il est notoire qu'elle n'apparaît qu'au bout d'une longue période, à la suite de poussées d'hypertonie peut-être passagères et en tout cas peu apparentes.

Dans mon observation, le 5e jour, l'excavation était

déjà nette, et elle ne fit que s'accentuer les jours suivants, malgré l'ésérine, malgré même l'iridectomie, pour aboutir à une atrophie presque complète.

Les trois cas que Villard a publiés en 1906 ne mentionnent pas non plus d'excavation de la papille. Ils se terminent d'ailleurs tous trois par la guérison.

Nous noterons enfin l'arrachement de l'iris à sa racine et la légère choroïdite inférieure. Cette lésion montre que la contusion du globe avait été forte, et qu'il n'y avait pas seulement une simple commotion.

Nous verrons plus loin dans les considérations pathogéniques qu'il y a-là un facteur spécial capable dans une certaine mesure d'expliquer l'évolution de ce glaucome traumatique.

En résumé, au point de vue clinique, malgré le tableau du glaucome subaigu, notre observation fut caractérisée par l'apparition rapide d'une excavation de la papille qui aboutit bientôt à l'atrophie complète.

La pathogénie du glaucome traumatique est à l'état d'ébauche. La rareté des observations d'une part, l'obscurité qui règne encore sur la véritable cause du glaucome expliquent que les efforts des auteurs sur ce point n'aient pas plus avancé la question.

Les études expérimentales enfin ne sont pas encore assez précises, ni assez significatives pour permettre de penser que le problème sera bientôt résolu.

Parmi les auteurs qui ont eu l'occasion d'observer ces faits, on relève une diversité d'opinions considérable. *Krienes* (1895) pense que l'hypertonie serait provoquée par l'obstruction des voies de filtration de l'œil par la cyclite traumatique et aussi par l'altération des milieux. *Stœwer* fait jouer un rôle prépondérant à l'hémorrhagie intraoculaire qui cependant a manqué dans nombre d'observations. Enfin, pour quelques autres (*Myers et Rust*), c'est une lésion du tractus uvéal qui serait le point de départ des symptômes glaucomateux,

et cette lésion serait pour lui sous la dépendance d'une subluxation du cristallin.

Ferber qui a consacré à cet objet sa dissertation inaugurale (Berlin, 1887), a soutenu que les phénomènes glaucomateux sont d'origine nerveuse. C'est aussi l'avis de *Leplat*, de Liège (1904) cité par *Canque* dans sa thèse sur la commotion de l'œil. « Le traumatisme agirait en commotionnant les extrémités nerveuses du grand sympathique. Les vaisseaux sanguins qu'il tient sous sa dépendance entreraient en resserrement spasmodique et l'on observerait, après le choc traumatique, l'arrêt de l'excrétion, la stase, la surtension.

« A cette période, succéderait bientôt un relâchement paralytique des tuniques vasculaires avec endosmose, infiltration interstitielle, œdème, les voies de sortie trop largement ouvertes laisseraient tomber la pression oculaire qui ne se relèverait qu'après la cessation des phénomènes parétiques. » (Canque, *Thèse de Paris*, 1907).

D'après cette théorie, une contusion de l'œil d'intensité moyenne, amènerait toujours de l'hypertension.

Canque que nous venons de citer a essayé de vérifier l'exactitude du fait par des expériences sur le lapin.

Au moyen d'une boule de caoutchouc, supportée par une tige d'acier, il frappait l'œil du lapin. Si le coup avait été suffisamment violent, la pupille se resserrait brusquement et la tension de l'œil augmentait. L'œil étant énucléé sous le chloroforme conservait pendant un quart d'heure environ son excès de tension. L'examen de ces yeux fixés au formol et inclus à la paraffine, ne décelait aucune trace d'hémorrhagie interne et les membranes oculaires étaient intactes. Il s'agirait donc bien d'une action neuro-vasculaire et cette théorie mérite d'être prise en sérieuse considération. Des observations récentes sont venues fortifier cette hypothèse. Tel le cas raporté en 1908 dans les *Annales italiennes d'ophtalmologie* par le Prof. Mazza de Gênes. Notre confrère italien observa un cas de glaucome aigu bilatéral consé-

cutif à un choc très violent sur la tête. Le traumatisme avait donc agi d'une façon indirecte, et n'avait provoqué aucune lésion des yeux. Deux jours après les phénomènes glaucomateux apparaissaient d'un côté d'abord puis de l'autre, et malgré une double iridectomie, se terminaient par la cécité complète.

Il ne peut s'agir ici que d'un ébranlement nerveux qui a troublé le fonctionnement des sécrétions intraoculaires et amené la rupture de l'équilibre normal.

Canque (*loc. cit.*) qui a étudié les effets de la commotion sur les différentes parties de l'œil a consacré quelques pages de sa thèse aux troubles observés du côté de l'iris. « C'est un fait d'observation générale, dit-il que la pupille se resserre par l'effet d'une excitation tactile, lumineuse ou même psychique. *Weiss* et *Klingelhœffer* avaient avancé qu'il fallait une contusion assez forte pour déterminer une contracture du sphincter. *Nicolle*, cherchant à reproduire des déchirures de l'iris, a observé, constamment un rétrécissement sur les yeux des lapins en expérience, même après un coup modéré. Dans deux cas ce myosis existait encore le lendemain. Les expériences de l'auteur confirment aussi ces résultats.

Cependant les classiques semblent être d'accord pour dire que l'altération habituellement observée après une contusion de l'œil est la mydriase. L'explication donnée par Canque est la suivante :

L'humeur aqueuse au premier moment, quand l'iris se contracte est violemment déplacée en arrière et se heurte au cercle irien qu'elle refoule et distend. Le sphincter en contraction subit donc un choc, tandis que le dilatateur au repos est épargné. L'équilibre est ainsi rompu et le dilatateur agit à son tour sur la pupille. Enfin, les nerfs des muscles iriens interviennent également sollicités par le traumatisme.

A une excitation qui resserre les vaisseaux, succède une période de relâchement qui les distend et amène

par issue de sérosité, hors des capillaires, un œdème irien parfois considérable.

Cet œdème d'une part, ajouté à celui qui peut être provoqué par la contusion du corps ciliaire et la choroïdite que j'ai signalée dans mon observation, nous paraît devoir être invoqué pour l'explication des phénomènes d'hypertonie. Les théories modernes qui ont essayé d'expliquer le glaucome, celle d'Uribe y Troncoso, celle plus récente du Prof de Lapersonne et en particulier de Cantonnet sont obligées d'admettre des lésions des membranes diverses de l'œil pour expliquer les variations de la tension par rétention des chlorures dans le sang et dans les liquides oculaires.

Ces conditions se trouvent justement réunies dans notre observation, et nous inclinons à penser que la réunion de ces divers facteurs explique suffisamment la poussée d'hypertonie qui s'est manifestée d'une façon aussi insidieuse.

Chalupecky (1907) vient de consacrer à cette question du glaucome traumatique un important mémoire.

Après avoir remarqué que dans les accidents oculaires le glaucome peut survenir à la suite d'iritis plastique, de luxation ou de subluxation du cristallin en arrière ou en avant, de corps étrangers de la chambre antérieure ou de l'iris, de kératites à hypopion ou de leucomes adhérents, etc., etc., l'auteur pense que le glaucome traumatique vrai est rare. Il rappelle que c'était aussi l'opinion de de Graefe, qui disait à ce sujet :

« L'existence du glaucome traumatique n'est pas niable si l'on n'envisage pas seulement le glaucome primitif, mais aussi le glaucome consécutif aux diverses lésions traumatiques de l'organe (luxation du cristallin, choroïdite, cataracte, etc.). Ces cas sont assez fréquemment observés. La question est tout autre si l'on entend que le glaucome se produit à la suite d'une contusion qui irriterait les nerfs sécrétoires. Le cas peut se produire mais rarement. Dans un œil absolument sain, à

la suite d'un traumatisme, il n'est presque pas admissible qu'un glaucome se développe.

Malgré l'autorité de de Graefe, je pense qu'il n'est pas possible de nier les faits récents qui ont été relatés et entre autres les publications de Villard. Chalupecky ne les cite pas dans son mémoire pourtant très copieux et très soigné au point de vue bibliographique.

Son expérience personnelle comme expert près des tribunaux de Prague ne lui a jamais permis de voir un cas de glaucome traumatique suivant de près une contusion de l'œil. Aussi, dans tous les faits qu'il a eu à expertiser relève-t-il diverses circonstances qui enlèvent aux observations leur caractère particulier comme glaucome traumatique.

De 1898 à 1905, il a eu à examiner plus de 1200 blessures oculaires, parmi lesquels 16 cas de glaucomes consécutifs soi-disant à des accidents. Dans 10 cas, l'origine traumatique a pu être rejetée d'une façon certaine. Il ne resterait donc que 6 cas de glaucome traumatique, c'est-à-dire en moyenne 1/2 0/0.

Avec Graefe, avec Cohn, Chalupecky considère donc le glaucome traumatique primitif comme une rareté. Il est regrettable que notre distingué confrère de Prague n'ait pas connu les publications de Villard, de Rohmer, etc., etc., qui ont établi de façon indiscutable la réalité de cette complication des traumatismes oculaires. Terson (Congrès de la Société française d'ophtalmologie, 1905), nous apporte aussi l'appui de sa haute compétence. Il a observé plusieurs cas de glaucome aigu par contusion violente chez de jeunes sujets. En général, les myotiques lui ont suffi ; dans un cas seulement, il dut pratiquer une sclérotomie et deux iridectomies

L'observation que nous venons de relater ci-dessus rentre bien aussi de façon indiscutable dans la catégorie des glaucomes traumatiques. Elle s'ajoute aux cas observés par Villard et peut-être une utile contribution à l'étude de ce genre de complications.

Comme conclusion pratique des faits que nous venons de relater, nous insisterons sur la nécessité de réserver le pronostic dans les contusions du globe, même dans les cas où les phénomènes primitifs paraissent bénins, puisqu'il est impossible de mesurer *a posteriori* la violence d'un traumatisme. Cette réserve sera d'autant plus importante à faire que certains accidents étant sous la dépendance de la loi d'avril 1898, d'importantes conséquences peuvent s'ensuivre pour le blessé et pour le patron.

Au point de vue thérapeutique, dans les cas de ce genre, nous pensons que une fois les myotiques essayés sans succès, il faut pratiquer rapidement une large iridectomie, seule chance de conserver une certaine acuité visuelle.

BIBLIOGRAPHIE

Nous aidant des travaux de Villard, de Mazza, de Chalupecky, et des matériaux trouvés dans l'Index Catalogue et dans l'Index medicus, nous avons essayé d'établir ici la bibliographie à peu près complète de cette intéressante question du glaucome traumatique. Nous nous excusons à l'avance des omissions possibles.

GRAEFE. — *Beiträge zur Pathologie und Therapie des Glaucoms* (*Archiv. f. Opht.*, 1869, Bd XV-3).

LANDESBERG. *Ausbruch von Glaucom in Folge eines Streisschusses. Eigenthümliche Gesichtsfeld-beschränkung* (*in Archiv. f. Opht.*, 1869, Bd XV.

PRIESTLEY-SMITH. — *Le glaucome*, Londres, 1879, p. 181.

WATSON. — *A case of traumatic eyeball tension* (*British Med. Journ.*, 1880, p. 624.)

PYE SMITH. — *Acute glaucoma following concussion cured by eserin* (*Med. Press and. circ.*, London, 1881).

SMITH (P.). — *Glaucoma following a blow on the eye.* (*Opht. Rev.*, 1881, p. 273).

BRAILEY. — *Case of glaucoma following a blow in a boy old* 14, *relieved by eserine* (*Trans. opht. Soc. of Great Brit. and Ireland*, 1883, pp. 113-115).

KNAPP. — *Traumatische Aufhebung der vorderen Kammer. Myopie. Wiederherstellung der vorderen Kammer; acutes glaucom. Heilung durch eserin* (*Arch. f. Augen*, 1883).

JACOBSON — *Zur Casuistik der glaucomatosen Krankheiten* (*Arch. f. opht.*, Berlin, 1884, p. 200).

AGNEW et WEBSTER. — *A case of painful glaucoma absolutum of traumatic origin* (*N.-York, Med. Journ.*, 1886, p. 100).

FERBER. — *Das trauma als direkte Entstehungsursache der Glaucoms* (*Thèse, Berlin*, 1887).

BOUCHERON. — *Glaucome traumatique chez un jeune homme* (*Bull. Soc. Med. de l'Yonne*, 1889).

PRAUN. — *Die Verletzungen des Auges*, Wiesbaden, 1889.

GARNYE. — *Sluchai traumatischeskoï glaukomi* (*Vratch.*, St-Petersburg, 1891, 636-638).

KRIENES. — *Beiträge zu den Verletzungen des Auges* (1895).

SCHWEINITZ. — *Glaucoma following traumatism unassociated with dislocation of the lens* (*Journal Med. Assoc. Am.*, Chicago, 1898).

MELLINGER. — *Cas de glaucome traumatique* (*Jahresbericht der Augen*, Bâle, 1898).

MYERS. — *A case of contusion injury of eye ball followed by fulminant glaucom; recovery without operation* (*Arch. oph.*, 1900).

FROMAGET. — *Glaucome traumatique aigu* (*Gaz. hebd. des Sc. Med.*, Bordeaux, 1901).

RUST. — *Glaucome traumatique aigu* (*Arch. f. opht.*, 1903).

SALA. — *Zwei Fälle von traumatischer Glaucom nach Kontusion des Augapfels* (*Klin. Monat. f. Augenh.*, 1904).

PETERS. — *Ueber Glaukom nach Kontusionen des Auges und seine Therapie* (*Klin Monatsbl. f. Augenh.*, 1904).

T. AUGSTEIN. — *Discussion de la communication de Peters* (*Klin. Monatsbl. f. Augenh.*, 1904, p. 489).

COHN. — *Discussion de la communication de Peters* (*Klin. Monatsbl. f. Augenh.*, 1904, p. 489).

SCHEER. — *Un cas de glaucome traumatique* (*Centralbl. f. prakt. Augenh.*, 1905).

VILLARD. — *Glaucome aigu consécutif aux contusions du globe* (*Annales d'oculistique*, 1905).

ROHMER. — *Contusion du globe* (*Encyclopédie française d'Opht.*, Paris, 1905).

STOEWER. — *Ein Fall von glaucom mit totaler Irisatrophie durch Hamophtalmus traumaticus.* (*Klin Monastbl. f. Augenh.*, 1904).

BOURGEOIS. *Annales d'oculistique*, 1904, octobre.

PICK. — *Glaukom nach Unfall* (*Zeitschrift f. Augenheilk.*Bd.XII, 1904, p. 415).

BRAND. — *Ein Fall von traumatischen Glaucom in Centralbl. für prakt. Augenheilk*, 1905, p. 275).

WICHERKIEWICZ. — *Influence ofpsychical impressions on the origin of glaucom* (*Post. okul. Krakow*, 1905, pp. 120-124).

HIRSCHBERG. *Eisensplitter in der Linse. Erblindung durch* Drucksteigerung (*Centralbl. f. prakt. Augenheilk*, 1905, p. 41).

CHALUPECKY. — *Le glaucome traumatique en médecine*, 1905 (*Casop. lek. česk. v. Praze*, 1463).

LOZHECHNIKOFF. — *Du glaucome traumatique* (*Vestnik opht.*, Moscou, 1907).

STÉLBERG. — *Till fragan om traumatiskt. Glaukom.* (*Hygiea*, Stockolm, 1906, 136-141).

VILLARD. — *Trois nouveaux cas de glaucome traumatique* (*Annales d'ocul.*, 1906).

THILLIEZ. — *Glaucome aigu survenu aux deux yeux quelques heures après un traumatisme grave de la cuisse* (*J. des sc. méd. de Lille*, 1905, 581-586).

TERAI. — *Traumatic glaucoma with hemorrhagie of the anterior Chamber of the eye* (*Nippon Gankwa Gankuk wai Zasshi*, Tokyo, 1906, 509-512).

MUETZE. — *Glaucoma secondary to injury.* (*Am. Journ. Opht.*, Saint-Louis, 1907).

RŒLHMAN. — *Ueber Sekundärglaukom und traumatische Katarakt* (*Opht. Klin.*, Stuttgart, 1906).

JOCQS. — *Cas de glaucome traumatique* (*Clinique opht.*, 1907).

CHALUPECKY. — *Das glaukom in der Unfallheilkunde* (*Wien. klin. Rundchau*, 1907, p. 701).

MAZZA. — *Un caso di glaucoma acutissimo bilaterale insorto quasi immediatamente ad un colpo ricevuto alla testa in una caduto* (*Annali di Ottal.*, 1908).

SOCIÉTÉ D'OPHTALMOLOGIE DE PARIS

Séance du 1er décembre 1908.

PRÉSIDENCE DE M. DE LAPERSONNE.

M. CANTONNET, *secrétaire annuel*, donne lecture du procès-verbal de la précédente séance. Le procès-verbal est adopté.

M. MORAX, *secrétaire général*, donne lecture de la correspondance qui comprend :

1° Une lettre du Dr Coutela, posant sa candidature à une place de membre titulaire et adressant un travail intitulé « Contribution à l'étude de la stase papillaire dans certains traumatismes craniens ».

2° Une lettre du Dr Moissonnier s'excusant de ne pouvoir assister à la séance et adressant le travail annoncé à l'ordre du jour.

3° Une lettre de remerciements du Dr Béal, élu membre correspondant national à la dernière séance.

M. Monthus est élu rapporteur du travail du Dr Coutela.

M. A. Terson. — *Vaste plaie de la cornée, de l'iris et de la sclérotique : suture au tendon de renne. Guérison avec acuité visuelle presque normale. (Présentation du malade).* — Le malade que vous venez de voir, servira surtout d'illustration vivante à certaines considérations thérapeutiques.

C'est un comptable, âgé de 39 ans, qui, le mercredi 25 mars 1908, dans la soirée, fut victime d'un accident singulier. Il est myope (mot inexact auquel nous préférons celui d'*hypométrope*, ce qui permet d'unifier la nomenclature : *hypermétropie*, *hypométropie* et même *astymétropie*). Le verre droit de son binocle était déjà fendu en plusieurs éclats : violemment bousculé, cet homme trébuche, tombe et son œil droit est gravement atteint par le verre brisé. Avec une insouciance invraisemblable, il me consulte seulement le 28 mars, dans l'état suivant. L'œil gauche était sain. L'œil droit avait presque tout son iris pendant en paquet sur les cils de la paupière inférieure et sortant par une énorme plaie traversant obliquement les trois quarts inférieurs de la cornée et empiétant de 5 millimètres au delà du limbe sur la sclérotique ciliaire. La chambre antérieure était, en totalité, remplie de sang noir. Le malade conservait la perception et la projection lumineuses régulières.

Aussi je désinfectai largement, par affusions au tampon imbibé de salicylarsinate d'hydrargyre (Enésol), l'iris qui pendait, jaune et sale comme l'épiploon que les blessés de l'abdomen portent parfois dans leur culotte aux consultations de chirurgie. Après traction légère, je réséquai l'iris en tissu aussi sain que possible ; puis, après avoir largement décollé la conjonctive, je fis deux points de suture épiscléro-conjonctivale au *tendon de renne OO*, de façon à obtenir un *adossement* en surface de la conjonctive à elle-même et à recouvrir une partie de la blessure cornéenne au devant de la résection irienne. Pansement sec. Pas de sérothérapie, à laquelle on aurait pu penser (saleté extrême de la plaie, du malade, des paupières ; binocle ayant touché la terre, etc.).

Les suites furent bonnes. Le tendon de renne se résorba en une douzaine de jours. Actuellement, vous voyez que le malade n'a qu'une petite languette d'iris sur un côté de la cornée. On peut explorer directement le corps ciliaire et les bords de son cristallin qui est transparent en totalité. Enfin, l'acuité visuelle est égale à 2/3 à l'échelle de Wecker et Masselon et même à 1 faible (car le sujet lit deux ou trois lettres de la dernière ligne), avec — 3 diopt. 50. Le 22 septembre dernier,

il lui fallait, en plus de son verre concave, un cylindre 30°-0 diopt. 75 pour obtenir le même résultat. De près, le malade lit, sans verre, les plus petits caractères possibles.

L'arrachement presque total de l'iris a eu lieu par un mécanisme sur lequel on pourrait longuement discuter. C'est toute la partie de l'iris opposée à la plaie qui est sortie et a été supprimée. En d'autres termes, c'est tout le haut de l'iris qui a passé par le bas de la cornée. Le verre cassé en pointe a-t-il attiré et jeté dehors l'iris en le coupant en partie et en le décollant presque en entier, tout en respectant totalement le cristallin ? Quoi qu'il en soit, j'ai vu plusieurs fois l'arrachement, l'expulsion même totale de l'iris, sans lésion du cristallin et même avec une acuité visuelle de 1/4.

Je reviendrai brièvement sur deux détails techniques. Comme je l'ai signalé déjà dans un rapport récent, j'ai utilisé ici, comme désinfectant *local*, le *salicylarsinate de mercure* tel qu'il sort de l'ampoule Clin : car il me donne les mêmes résultats et il est moins irritant que le sublimé que j'employais souvent avant lui. J'insiste encore sur son utilité fréquente (à côté de son action antisyphilitique très efficace), en applications *locales* (ulcères cornéens, plaies infectées, certaines conjonctives, trachome, infection précoce d'un lambeau cornéen, suppuration lacrymale, etc.). Il est plus efficace que les sels organiques d'argent en pareil cas.

En second lieu, j'ai pratiqué mes sutures avec un matériel que j'ai introduit en chirurgie oculaire, le *tendon de renne* modifié dans ce but. En effet, comme sutures oculaires *amovibles*, les fils *rigides* (argent, crin de Florence) sont dangereux. Les *soies*, qui faiblissent à l'ébullition, le *fil de lin* qui durcit au contraire avec elle, sont souvent très utiles, mais non résorbables, et aptes seulement à certaines indications déterminées. Pour les autres sutures *inamovibles*, le *catgut*, trop gros, est mauvais et, trop fin, se résorbe beaucoup trop vite, en laissant la cicatrisation en suspens. Il donne de plus un magma d'aspect puriforme. Enfin, même chromé, il est peu solide, se casse ou se desserre souvent.

Cherchant un fil *nouveau*, *résorbable* et *solide*, nous avons été satisfait par le *tendon de renne*. Il n'est utilisable pour l'œil que s'il est *très fin*. Le *0* est beaucoup trop gros : le *00* nous a déjà donné de bons résultats (1).

1) A. Terson. Traitement des plaies de l'œil. *Rapport à la Société française d'opht.*, 1908, Steinheil, éd.

Carrion, à Paris (2), s'est appliqué à réaliser notre désir et nous a fourni les filaments *OOO* dont je vous présente un tube stérilisé. Ce filament se prête très bien (aiguilles à chas *rond*) à l'autoplastie conjonctivale dont j'ai étudié, dans le rapport cité, de très nombreuses variétés d'indication et de technique dans les grands traumatismes, et aussi à un certain nombre d'opérations (ptosis, strabotomie, énucléation, staphylectomie, etc.). Il est très souple et cependant solide, prend, les jours suivants, une teinte blanche, *crayeuse*, qui tranche sur les tissus rouges, se résorbe lentement sans être expulsé et disparaît peu à peu alors qu'on suit près de quinze jours sa traînée blanchâtre, en voie lactée. On n'a pas à couper le fil, évitant ainsi un ébranlement local où la frayeur d'un enfant et d'un malade pusillanime.

Outre son intérêt de curiosité, car ce cas, bien que non unique, n'est pas vu tous les jours, la présentation de ce malade nous paraît justifier les conclusions suivantes :

1° Quelle que soit l'étendue d'une plaie cornéo-irido-sclérale, si la perception lumineuse est conservée, on doit appliquer le traitement conservateur complet et moderne.

2° Même après plusieurs jours, la suppression de la presque totalité de l'iris, après désinfection et résection en tissu normal, a été bien tolérée.

3° La désinfection locale par le salicylarsinate de mercure, bien supportée, est indiquée pour toutes les plaies souillées, tout comme pour des infections oculaires de diverse nature.

4° La suture cornéenne a été inutile, malgré l'étendue considérable de la partie cornéenne de la plaie. La suture épiscléro-conjonctivale avec adossement et enveloppement conjonctival (encellulement partiel), a suffi et a certainement même aidé la coaptation cornéenne en lui servant de tuteur.

5° Il y a intérêt, dans les cas de ce genre, à employer une suture *inamovible* et *résorbable* pour ne plus ébranler la blessure. Le tendon de renne, très fin, est solide et bien supérieur au catgut.

6° La tarsorraphie qui aurait pu être utile, n'a pas été indispensable.

M. Antonelli. — Les cas de ce genre sont délicats lorsqu'il s'agit d'accident de travail et qu'il faut se prononcer sur l'infirmité permanente. L'expert doit-il accorder quelque chose, quand la fonction oculaire n'est pas, ou est à peine, lésée, malgré des lésions anatomiques importantes ? Celles-ci

(1) Carrion, 54, faubourg St-Honoré, Paris.

suffisent-elles, à elles seules, pour constituer diminution d'aptitude au travail ?

M. Moissonnier (de Tours). — *Fibrome de la sclérotique.* — Je vous rapporte une observation de fibrome siégeant sous la conjonctive et adhérent à la partie inférieure du globe oculaire qu'il m'a été donné de rencontrer il y a deux mois environ.

Examen clinique.

Il s'agit d'un homme de 54 ans, cordonnier.

En février dernier, il se lève la nuit dans l'obscurité et en se baissant se frappe violemment l'œil gauche sur l'angle de sa table.

La douleur fut très vive et persista pendant plusieurs heures, mais l'œil ne présenta aucune trace de contusion extérieure, ni déchirure ni même d'ecchymose.

Ce n'est que deux mois plus tard qu'il aperçut sur la sclérotique en bas et en dedans sur un méridien oblique de 45 degrés environ une petite tache rosée de la grosseur d'une tête d'épingle qui peu à peu se développa et arriva à gêner les mouvements de l'œil et à produire de la diplopie, c'est ce qui le détermina à venir me demander avis.

Aujourd'hui, je constate, siégeant sur la partie inférieure, du globe et s'étalant du côté interne, une tumeur de la grosseur d'une grosse amande de forme triangulaire aux angles arrondis épais de près d'un centimètre, ayant sur son grand diamètre près de trois centimètres.

La conjonctive qui la recouvre, un peu plus rosée qu'ailleurs est mobile et sans aucune adhérence avec elle.

La tumeur est dure, ne se laisse aucunement déprimér et paraît adhérente au globe sous-jacent, elle est indolore, même à la pression.

Elle siège à un bon centimètre au-dessous du limbe, une de ses extrémités repose sur le muscle droit inférieur et sa masse s'étale presque entièrement du côté interne de telle façon que son centre coïncide à peu près avec le méridien oblique à 45°.

Ls mouvements de l'œil ne sont gênés que dans la direction en bas..

Le cul-de-sac conjonctival inférieur semble plus profond, quand le globe se porte en haut, la tumeur apparaît hors des paupières ; dans le regard de face, au contraire, la tumeur se cache sous la paupière inférieure qui est soulevée.

Les membranes internes de l'œil sont normales et la vision est bonne.

J'émets le diagnostic de fibrome ou fibro-sarcome développé aux dépens de la sclérotique ou des tissus présclé-roticaux.

Je propose l'ablation simple me réservant d'intervenir plus complètement si le microscope révélait la présence d'une tumeur maligne.

Le 24 septembre j'interviens.

Sous la cocaïne employée en injections, la tumeur encapsulée se laisse facilement séparer des tissus sous-conjonctivaux.

Elle est adhérente, par contre, au droit inférieur que je sectionne en partie et adhérente aussi à la sclérotique.

De mon mieux, je libère ces adhérences, et je curette le siège d'implantation sclérotícale.

Il y a peu de sang pendant l'opération, quelques fils rapprochent la plaie conjonctivale.

Les suites sont normales et même le droit inférieur a conservé son bon fonctionnement.

Jusqu'à ce jour, pas de trace de récidive.

Examen histologique.

Cette tumeur de la grosseur d'une grosse amande a sa surface externe et ses bords arrondis avec une échancrure sur son bord inférieur qui lui donne un aspect réniforme.

Elle est entièrement entourée d'une capsule, elle est très dure au toucher et crie sous le couteau.

Sa coupe présente une teinte blanchâtre et un aspect granité.

Elle est traitée pendant 48 heures dans la liqueur de Boin.

Les coupes sont colorées à l'hématéine-éosine.

Le microscope montre que cette tumeur est toute entière constituée par du tissu fibreux parfois scléreux, avec une grande abondance de cellules conjonctives.

Les *cellules conjonctives* sont de grande taille, parfois isolées, mais le plus souvent groupées en faisceaux parallèles. Elles sont ordinairement fusiformes, presque jamais étoilées ou ramifiées, leur noyau est unique, allongé, vésiculeux, riche en substance chromatique, leur protoplasme est assez difficile à distinguer et se confond généralement avec les fibres conjonctives environnantes.

Elles rappellent par leurs caractères les éléments du tissu conjonctif de récente formation.

Le *tissu fibreux* est relativement assez développé, il est formé de fibres conjonctives parallèles parfois, distinctes les unes des autres, mais la plupart du temps, soudées en un tissu plus ou moins compact rappelant le derme de la peau.

En certains points, on voit même des plaques de tissu *sclérreux*, fortement colorable par l'éosine et d'aspect à peu près homogène.

On distingue parmi ces éléments *de gros vaisseaux* à structure normale et quelques fibres *musculaires striées*.

C'est, en somme, la structure d'un fibrome.

*
* *

L'étiologie des fibromes de l'orbite est encore obscure, on invoque dans quelques cas l'influence du traumatisme.

Il semble que dans notre cas, elle n'est pas niable.

C'est à l'endroit contusionné du globe oculaire que siégeait la tumeur et c'est seulement deux mois après la contusion qu'elle s'est développée.

Il faut donc en conclure que le traumatisme a été la cause déterminante.

Notre tumeur était adhérente à la fois à la sclérotique et au tendon du muscle droit inférieur, mais il est bien difficile de préciser quelle a été exactement son origine, s'est-elle développée d'abord aux dépens de la sclérotique ou aux dépens du tendon musculaire ?

Si l'on tient compte des dires du malade, la première apparition de la tumeur aurait été sur un méridien oblique et non vertical, donc plutôt sur la sclérotique et les adhérences au tendon auraient été secondaires.

Au siège d'implantation de la tumeur, la sclérotique paraissait normale, mais il est vraisemblable qu'à la longue le fibrome aurait déterminé l'amincissement et la perforation de cette membrane et, par suite, aurait pénétré dans l'œil.

La tumeur s'est présentée, comme c'est la règle, avec une capsule d'enveloppe qui l'isole des tissus voisins et facilite probablement son ablation.

Elle était composée partout de tissu dense et ne présentait nulle part de parties ramollies ou kystiques, comme on l'a parfois signalé ; il est vrai qu'il était de production très récente.

Le pronostic en est bénin et les récidives sont rares.

L'aspect de la tumeur, sa dureté, sa localisation, la mobilité des tissus sus-jacents nous a permis de faire facilement

le diagnostic, et si nous avons cru intéressant de vous rapporter ce cas, c'est à cause de la rareté du fibrome siégeant sur la partie antérieure du globe oculaire.

Les cas de fibrome de l'orbite publiés : Badal (*Arch. opht.*, 1891), Horner (*Annales ocul.*, 1872), Perls (*Berliner Klinischer Wchenschrift*, 1874), Goldzieher (*Centralblatt f. Augenheilk.*, 1894), siègent presque tous dans la loge postérieure de l'orbite en arrière de la capsule de Tenon ou bien, ils sont sous-cutanés et n'ont aucune relation avec le globe oculaire : Despagnet, fibrome de la région du sac lacrymal (1880) ; Fano, fibrome sous-cutané du grand angle de l'orbite (1888) ; Piéchand (1888).

Nous ne voyons guère ressemblant à notre cas que clui publié par Gouin.

En voici le résumé :

Il s'agissait d'un tumeur située sous la conjonctive opérée par Dufour de Lausanne, et provenant du tendon du muscle droit externe.

L'examen microscopique a montré un tissu fibreux avec de nombreux vaisseaux et une dégénérescence hyaline très accentuée.

L'incision de la tumeur n'a porté aucun préjudice aux mouvements du bulbe, et il n'y a pas jusqu'ici de récidive : Gouin, Uber ein sub-conjonctivale Angiofibrome des ausserein Angenmuskel mit hyalinen Degeneration (*Arch. f. Augenheilk.*, XXXIX.)

M. Offret. — *Sarcome de la face postérieur de l'iris.* — Le sarcome de la face postérieure de l'iris est très rare. Lagrange, dans son traité sur les tumeurs de l'œil, n'en cite qu'un cas : celui d'Ewetsky (1896) : c'est un sarcome mélanique diffus, à petites cellules rondes.

Dans notre cas, il s'agit également d'un sarcome de la face postérieure de l'iris, qui présente certaines particularités intéressantes à signaler, au point de vue anatomique. Ces particularités sont : Le développement exceptionnel d'un sarcome dans la membrane rétro-irienne, l'aspect particulier des vaisseaux contenus dans la tumeur, enfin, l'existence de néoplasies cancéreuses dans la rétine et dans la pupille.

Notre observation concerne une femme de 72 ans. Sa vision commença à diminuer du côté gauche, il y a trois ans : elle avait comme un brouillard devant son œil, et voyait souvent passer des « serpents ». Le brouillard aug-

menta assez brusquement en mars dernier ; et la malade se décida à venir consulter à l'Hôtel-Dieu le 16 juillet.

Examen : Dans la partie supéro-interne de la chambre antérieure de l'œil gauche, l'iris fait saillie ; mais il n'atteint pas la face postérieure de la cornée. La surface irienne est lisse et n'offre rien de spécial à noter. Au niveau de la pupille, l'iris s'infléchit légèrement en dedans et laisse voir un petit bourrelet noir : il y a un ectropion assez marqué de l'uvée. En regard de cet ectropion, le cristallin montre des fibres rayonnées cataractées.

L'œil est éclairable en dehors ; et présente une bonne projection lumineuse dans les différentes directions. L'acuité visuelle est égale à 1/10. Il n'y a pas de tonus. Il n'y a aucune lésion du côté de la sclérotique et de l'angle irido-kératique.

Le diagnostic de tumeur de l'iris est porté par notre maître, le professeur de Lapersonne ; l'énucléation décidée et faite le lendemain 17 juillet.

Nous avons reçu tout dernièrement des nouvelles de notre malade : elle est actuellement en Lorraine ; elle va bien, porte un œil de verre ; mais depuis quelque temps, elle verrait aussi des « serpents » de son œil droit.

Après énucléation, le globe montre un aspect extérieur normal, un nerf optique sain. Une fois sectionné en deux segments, l'un antérieur, l'autre postérieur, nous ne remarquons rien de spécial ni du côté du vitré, ni du côté de l'hémisphère postérieur.

Dans le segment antérieur, nous apercevons, à travers le vitré qui reste adhérent et le cristallin, un petit nodule noir, de la grosseur d'un petit pois, placé derrière l'iris et immédiatement au-dessous des procès ciliaires.

Les segments antérieur et postérieur sont fixés au sublimé et inclus en celloïdine pour être soumis à l'examen histologique.

Examen microscopique. — Si nous examinons avec un faible grossissement le segment antérieur, nous voyons aussitôt, à la face postérieure de l'iris, une tumeur : elle est de forme à peu près ovale ; mesure environ 4 millimètres de hauteur, et 2 millim. 1/2 de largeur. Elle s'étend des procès ciliaires à l'extrémité pupillaire de l'iris. Sur un certain nombre de coupes, l'iris se recourbe même légèrement sur la tumeur. Sur d'autres coupes, la tumeur apparaît moins volumineuse, elle n'occupe que la partie moyenne de la face postérieure de l'iris et n'atteint pas les franges ciliaires.

En arrière, elle est en contact avec le cristallin ; sur les préparations, on retrouve des débris de la cristalloïde antérieure, restés adhérents à la masse néoplasique.

La tumeur est bien limitée sur toute sa périphérie par une bordure de pigment qui en certains endroits s'amincit à l'extrême et qui en d'autres a même cédé, très probablement sous l'influence de l'accroissement de la tumeur. Il existe notamment quelques solutions de continuité de la bordure pigmentaire du côté de l'iris. Nous faisons observer dès maintenant, en passant, que la tumeur n'a pas envahi le stroma irien. En somme, la tumeur s'est développée dans la membrane pigmentée rétro-irienne ; mais, pour le dire de suite, indépendamment des cellules noires de la « pars iridica retinœ »; nous ne sommes nullement en présence d'une tumeur mélanique. A l'intérieur de la tumeur, il y a bien encore quelques travées pigmentaires, surtout à la périphérie, mais il n'existe nulle part un élément cellulaire néoplasique qui contienne de la mélanine.

Si maintenant nous passons à l'étude de la constitution de la tumeur, sur des coupes colorées à l'hématéine Van Gieson, nous distinguons facilement des sortes de lobules, composés de noyaux assez foncés, baignant dans une substance plus claire. Ces lobules sont plus ou moins entourés par des travées de tissu conjonctif rouge, rappelant par endroits les espaces de Kiernan du foie.

Il faut nous adresser à un plus fort grossissement pour reconnaître les détails de structure :

Cellules. — La tumeur se compose de petites cellules fusiformes. Les noyaux sont plus ou moins allongés, assez épais ; ils prennent mal la couleur ; ils sont granuleux. Le protoplasma cellulaire est lui-même mal coloré, il émet par places de petits prolongements qui contribuent à donner aux cellules, leurs formes irrégulières. Les cellules sont elles-mêmes désordonnées les unes par rapport aux autres. Nulle part, nous ne les voyons disposées parallèlement les unes aux autres, constituant de véritables faisceaux. Nous rencontrons cependant par places, des espèces de tourbillons, et nous observons d'une façon générale une tendance des cellules à se rapprocher du fuseau. En résumé, nous avons affaire à un *sarcome à cellules fusiformes.*

Entre les tourbillons cellulaires nous découvrons çà et là des travées conjonctives, constituées presque uniquement par des vaisseaux. Parmi ces vaisseaux, il y en a d'assez volumineux, qui ont une paroi fibreuse. De ces vaisseaux principaux partent de nouveaux canaux, pleins de sang,

de calibres irréguliers, anastomosés entre eux, émettant, sans aucune loi, de très nombreuses ramifications. Certains de ces canaux ont une paroi nette, avec cellules endothéliales faciles à distinguer. D'autres paraissent ne pas en avoir et semblent cheminer directement entre les cellules cancéreuses. Cependant, on aperçoit de place en place des celules à batonnet, colorées plus fortement que les autres cellules sarcomateuses. Les ramifications vasculaires se terminent en pointes très effilées ; et là où l'on peut suivre la pointe jusqu'à son extrémité, après le dernier globule rouge, il nous est possible de reconnaître que la pointe est comme coiffée comme par un certain nombre de noyaux, noyaux en formes de bâtonnets, longs et minces, fortement colorés, tranchant bien auprès des cellules néoplasiques, fusiformes, à noyaux courts et gros, clairs, bien moins bien colorés. Cet aspect fait penser aux « pointes d'accroissement et aux cellules vaso-formatives » que décrit Ranvier dans son chapitre sur le développement des vaisseaux sanguins.

Cette disposition mérite de retenir notre attention. Nous sommes en droit de nous demander si ces sortes de cellules vaso-formative, qui ne sont, en somme, que des cellules conjonctives, groupées ainsi autour d'un pointe vasculaire, ne sont pas capables de se transformer en cellules sarcomateuses et de prendre part au développement de la néoplasie ? Le système vasculaire jouerait alors un rôle important dans la formation de la tumeur. Nous ne voulons pas dire que la tumeur ait une origine vasculaire ; nous n'y voyons pas de lobules bien dessinés avec un vaisseau au centre et autour des cellules. Mais nous sommes portés à croire que les vaisseaux en donnant naissance aux cellules vaso-formatives, contribuent à l'accroissement secondaire de la tumeur.

Nous connaissons la tumeur. Dans les organes voisins que trouvons-nous ? Dans l'iris, les procès ciliaires, le muscle ciliaire, nulle trace de sarcome ; mais des signes d'irritation lente : de l'œdème et de la congestion. L'iris, les procès ciliaires et le muscle paraissent dilatés ; ils ont leurs vaisseaux gorgés de sang.

L'iris a une épaisseur triple de celle du côté opposé. Sur les coupes au Van Gieson, le stroma-irien n'est que très faiblement teinté en rose ; même par endroits, il est tout à fait transparent. Au milieu de cette substance claire, on aperçoit çà et là, bien séparées les unes des autres, des cellules, généralement allongées, dont le noyau et le proto-

plasma ont assez bien pris la couleur. Il est possible de suivre dans la substance intercellulaire les fins filaments que les cellules émettent. Enfin, du côté de la couche des noyaux de Panas, les cellules sont tassées les unes contre les autres, par suite probablement de la pression exercée par l'œdème.

Nous constatons les mêmes lésions dans le stroma du corps ciliaire. L'espace compris entre les bords du muscle ciliaire et la rétine ciliaire est plus étendu que de coutume ; le muscle ciliaire lui-même paraît plus développé, si on le compare avec la partie du muscle située de l'autre côté. Ses faisceaux sont séparés par un tissu plus lâche que normalement.

L'angle irido-kératique est libre. Sur la plupart des coupes, le canal de Schlemm paraît obstrué. Enfin, il existe des parcelles de pigment dans le réticulum scléro-cornéen.

Si nous passons à l'examen du segment postérieur, nous constatons que la rétine est lésée, ainsi que la papille.

Dans la rétine, dans la couche des fibres nerveuses et des cellules multipolaires, nous avons découvert un amas pathologique de cellules. Cet amas cellulaire est situé à un diamètre papillaire environ de la papille et, dans son ensemble, présente une largeur à peu près égale à celle de ce dernier organe. Cette néoplasie refoule un peu en dehors la couche des grains internes. Elle s'est développée immédiatement en arrière d'un vaisseau rétinien. Schématiquement, elle peut être divisée en trois lobules ; chaque lobule comprend une périphérie et un centre. La périphérie est une couronne de tissu dense, composé de cellules serrées les unes à côté des autres. Le centre, au contraire, est clair, avec des cellules espacées au milieu d'une substance ayant une teinte brunâtre. Les cellules que nous rencontrons là, ne sont point des leucocytes. Elles ont des noyaux un peu allongés, granuleux ne se colorant pas fortement. Elles ont des prolongements ; elles sont irrégulières. Pour conclure, elles rappellent les cellules du sarcome rétro-irien.

A la papille, nous observons la même lésion. Nous ne voyons pas d'excavation physiologique, plutôt un léger degré de stase. Immédiatement en avant de la lame criblée, et s'infiltrant dans la choroïde, nous retrouvons un amas cellulaire : il est composé des mêmes éléments trouvés dans la rétine, mais il apparaît plus diffus.

Comment faut-il interpréter la présence de ces nouvelles néoplasies ? Avons-nous affaire à des cancers primitifs multiples ? La situation antérieure du sarcome irien ne nous permet pas d'envisager l'hypothèse d'une propagation par

la voie du vitré. La présence d'un vaisseau près de la néoplasie rétinienne nous porterait à croire qu'il s'agit plutôt d'une métastase par voie lymphatique.

M. Antonelli. — Je voudrais demander à M. Offret si la tumeur était pigmentée, et de quelle façon. Les dessins et projections qui nous ont été présentés ne montreraient pas de pigmentation. Or, cela plaiderait contre le diagnostic de *sarcome*, toutes les publications les plus récentes sur les néoplasies intraoculaires tendant à démontrer que le leucosarcome du tractus uvéal n'existe pas et que, seuls les *mélanosarcomes* sont l'apanage de cet organe.

Rochon-Duvigneaud. — Obs. I. *Hydrocéphalie. Microphtalmie légère avec chorio-rétinite chez une fillette morte à 5 mois.* — D. Suzanne, 5 mois. Parents bien portants. Ni chez le père, ni chez la mère, on ne peut trouver de traces de syphilis. Un enfant précédent mort à 15 jours, pas de renseignements.

L'enfant actuelle, née à terme après grossesse et accouchement normaux. Nourrie au sein un mois, puis au lait de vache.

Convulsions à deux mois.

A 3 mois la mère s'aperçoit que la tête de l'enfant grossit.

A 4 mois l'enfant placée à l'hôpital des Enfants-Malades (service du Dr Richardière) présente une hydrocéphalie considérable (56 centimètres de tour de tête) avec crépitation parcheminée des os du crâne. Contracture des membres inférieurs.

Examen des yeux. — Microphtalmie évidente pour l'œil gauche ; les dimensions de l'œil droit sont à peu près normales. Oscillations continuelles des globes, sorte de nystagmus lent. Les pupilles sont le plus souvent contractées, ne se dilatent qu'incomplètement dans l'obscurité. Lors des mouvements du globe, les diamètres pupillaires se modifient.

La pupille gauche montre des synéchies anciennes, qui ne sont pas bien évidentes à droite.

A droite, l'examen ophtalmoscopique montre une papille qui paraît très grande à cause du fort grossissement que détermine l'hypermétropie considérable de cet œil. Cette papille est pâle, à gros vaisseaux, sans saillie notable. Du côté nasal de la papille à 2 ou 3 diamètres papillaires, on voit une assez vaste surface blanche (1 fort diam. papillaire environ) ovale, irrégulièrement encadrée de pigment, et parcourue par quelques vaisseaux choroïdiens, parmi lesquels on voit encore quelques taches pigmentaires noires. Il

s'agit évidemment d'une plaque d'atrophie chorio-rétinienne.

Notons qu'il est impossible de faire un examen ophtalmoscopique complet et précis à cause des oscillations perpétuelles des globes.

L'œil gauche n'est pas suffisamment éclairable pour l'examen des membranes profondes.

La mort survint le 19 janvier 1906 à la suite d'une diarrhée verte très abondante.

Dimensions extérieures des globes.

	Diam. vertical	Diam. horizont.	Diam. ant.-post.	Cornée Diam. vert.	Cornée Diam. horizont.
Nouveau-né normal d'après Ricke, cité par Hüssbaum ..... Millim.	17,7			9,7	10
Œil droit (hydrocéphale de 5 mois) ..... Millim.	18	19	18	10	11
Œil gauche (nettement microphtaline) .... Millim.	15	17	15	9	10

Ces chiffres confirment que la microphtalmie était d'un degré très léger pour l'œil droit, tandis qu'elle était très nette à gauche.

Examen des globes oculaires. — *Œil droit.* — *Segment antérieur.* — Cornée normale. Angle irien normal. Iris normal. Procès et muscle ciliaire normaux. Le cristallin paraît normal, sauf qu'il est fortement ombiliqué au centre de sa face postérieure.

Segment postérieur. — La papille est normale ainsi que la rétine et choroïde avoisinantes.

Plaque d'atrophie chorio-rétinienne. — Elle représente une dépression à bords à pic, taillée aux dépens de l'épaisseur chorio-rétinienne. Le bord est constitué par la rétine ectropionnée vers la choroïde. Dans la dépression, les deux membranes sont atrophiées, la rétine beaucoup plus que la choroïde qui est reconnaissable à quelques vaisseaux.

Nerf optique. — Il paraît en gros à peu près normal, cependant il ne prend pas normalement le Weigert, reste un peu pâle. Il est probablement le siège d'une légère atrophie descendante due à la compression du chiasma par l'ectasie considérable qui existait au niveau du plancher du 3e ventricule du cerveau hydrocéphalique.

Œil gauche. Segment antérieur. — La cornée, l'angle irien sont normaux. L'iris est normal à part de petites synéchies non pigmentées qui s'insèrent sur la cristalloïde et paraissent

être plutôt de vraies synéchies anciennes que des restes de la membrane pupillaire.

Le cristallin présente la même cupule postérieure que dans

Segment postérieur. — La papille est coiffée par un pli

de la rétine au sommet duquel s'insère une bride fibreuse et vasculaire, résultat probable d'une inflammation du vitré et agent de la traction qui a déterminé ce petit décollement rétinien.

Coupes frontales passant par l'équateur du globe. — Elles montrent sur tout le pourtour du globe une chorio-

rétinite très prononcée. La rétine est plus profondément atteinte que la choroïde, elle est en beaucoup de points complètement atrophiée et infiltrée de pigment.

Nerf optique. — De volume à peu près normal il est beaucoup plus atrophié que celui de droite, évidemment par dégénérescence ascendante consécutive à la chorio-rétinite.

En résumé à des lésions étendues de lœil gauche correspondait une microphtalmie notable, tandis que l'œil droit atteint d'une simple plaque de chorio-rétinite avait pris un développement à peu près normal.

Obs. II. — *Hydrocéphalie. Microphtalmie très prononcée par rétino-hyalite avec décollement rétinien. Mort à 16 mois.* — Garçon de 16 mois. Père mort tuberculeux. Mère bien portante. Grossesse normale. Accouchement à terme facile. Poids à la naissance 2 kilos 750. Nourri au sein 8 jours, puis confié à une nourrice qui lui donne le biberon à la campagne.

La tête commence à grossir à 2 mois. Actuellement elle a 56 centimètres de tour. L'enfant à 76 cent. de taille et pèse 9 kilos 950. Son poids et sa taille sont donc à peu près normaux pour son âge. Ses yeux, d'après sa mère, ont toujours paru petits.

L'œil droit est très microphtalme. Sa pupille est petite, régulière, immobile et laisse voir une cataracte.

L'œil gauche est un peu moins microphtalme. Il y a des synéchies iriennes. Le cristallin présente en haut une petite opacité. Le fond de l'œil montre un reflet grisâtre sans aucun détail visible.

L'enfant meurt de gastro-entérite. Pas de tuberculose des viscères.

Examen des globes oculaires. — Œil gauche (le moins atrophié).

Diam. transversal	15 millim.
Diam. antéro-postér.....	10 millim.

Cet œil est donc fortement aplati d'arrière en avant.

La cornée est normale comme tissu, l'angle irien conservé, l'iris présente de petites synéchies capsulaires. Le cristallin est de forme irrégulière et partiellement cataracté.

La rétine est épaisse, proliférée, dissociée, sa surface vitréenne tirée en dedans par des brides de rétraction du vitré. En quelques points, petits décollements rétiniens remplis par un exsudat homogène. Il y a surtout ici des lésions de rétino-hyalite.

Le nerf optique n'est plus qu'un filament fibreux.
Œil droit, beaucoup plus atrophié que le gauche.

Diam. antéro-post.....	10 millim.
Diam. transversal	11 millim.

Les lésions de rétino-hyalite sont de même nature, mais la rétine est plus largement décollée par suite d'une rétraction plus complète du vitré.

Ces deux yeux ne sont plus seulement des microphtalmes ; ce sont véritablement des yeux phtisiques. C'est la phtisie du globe de date intra-utérine, l'enfant n'ayant jamais « eu mal aux yeux » de son vivant.

Avec les deux globes de l'observation précédente, ils constituent une série où les lésions vont croissant tandis que parallèlement les globes diminuent de volume. Ce sont là des microphtalmies par irido-choroïdites intra-utérines d'intensités diverses.

On ne peut guère douter que l'hydrocéphalie ne reconnût une même cause que les lésions oculaires, quel que fût, du reste, cette cause, restée cachée chez le premier enfant, tandis que chez le second on peut songer à la tuberculose paternelle.

M. F. Terrien. — Un point me semble devoir être précisé dans l'intéressante communication de M. Rochon-Duvigneaud.

La dépression en cupule de la face postérieure du cristallin observée sur l'œil le moins microphtalme.

Je ne crois pas qu'il faille attribuer cette disposition à la microphtalmie, car je l'ai assez souvent rencontrée sur des yeux d'enfants parfaitement normaux. En particulier, dans la série d'yeux d'enfants que j'ai coupés au moment de mes recherches sur la persistance de l'artère hyaloïdienne, il existe deux yeux d'enfants, l'un appartenant à un sujet de 21 jours, un autre à un sujet de 31 jours, dans lesquels cette disposition réniforme est des plus caractéristiques. Il n'existe aucune autre anomalie et cet aspect est peut-être bien moins la conséquence d'une malformation que d'une rétraction sous l'influence des réactifs, d'un cristallin encore très mou.

M. de Lapersonne déclare vacantes une place de membre titulaire et une place de membre correspondant national.

Nomination de commissions d'examen des candidatures.

Pour la place de membre titulaire, MM. Terson, Antonelli, Dupuy Dutemps, rapporteur.

Pour la place de membre correspondant national, MM. Chaillous, Terrien, Duclos rapporteur.

Elections générales pour l'année 1909.

Election du Président.

(18 votants).

M. Pechin ..... 17 voix.
1 bulletin blanc.
M. Pechin est élu président.

Election du vice-président.
(18 votants).

MM. Sauvineau	12	voix
Chaillous	3	—
Morax	1	—
Terrien	1	—
Sulzer	1	—

M. Sauvineau est élu vice-président.

Election du Trésorier.
(18 votants).

M. Dubois de Lavigerie est élu à l'unanimité.

Elections des Secrétaires annuels.
(18 votants).

MM. Monthus	16	voix
Cantonnet	16	—
Serini	2	—
Dupuy-Dutemps	1	..

MM. Monthus et Cantonnet sont élus secrétaires annuels.

BIBLIOGRAPHIE

De la fixation et de la kystitomie dans l'opération de la cataracte, par le Dr Bonsignorio (*Archives d'Ophtalmologie*, septembre 1908). — L'auteur préconise la fixation du globe par une pince placée sur le prolongement du diamètre de la cornée, pour obtenir un équilibre stable de l'œil et pendant la ponction et la contre-ponction et pendant la section. Pour la kystitomie, Mme Bonsignorio conseille de pratiquer plusieurs incisions de la capsule et d'étendre la section jusqu'au bord du cristallin.

J. G.

De quelques réflexes dans l'hystérie (réflexes muqueux et pupillaires), par H. Roger (*Gazette des hôpitaux*, 1er décembre 1908). — Revue d'ensemble sur les réflexes pharyngien, conjonctival et pupillaire. Le réflexe conjonctival est aboli dans 48 p. 100 des cas d'hystérie, d'après Roger (Lemoine donnait 33 p. 100 et Pansier 50 p. 100). La sensibilité

cornéenne est conservée dans 55,8 p. 100 et la sensibilité bulbaire dans 50 p. 100 des cas (Robineau). Les réflexes pupillaires peuvent être modifiés. On sait que Babinski et Sauvineau n'admettent pas les troubles du réflexe lumineux dans l'hystérie. Cependant Westphal et plus récemment Redlich ont observé la mydriase et l'abolition du réflexe à la lumière au cours des crises hystériques, Rodiet, Pansier et Cans (*Revue médicale de Normandie*, juin-juillet 1908), ont remarqué au cours de la crise: 1° myosis et abolition du réflexe à la période des convulsions cloniques ; 2° mydriase, paresse ou abolition du réflexe à la période des convulsions toniques ; 3° vers la fin, le réflexe reparaît ; 4° immédiatement après la crise : myosis et paresse pupillaire. En dehors des attaques, Siémerling a observé quatre fois l'abolition de réflexe photomoteur. Enfin, Roger cite les autres troubles qui ont été observés : mydriase, anisocorie, modification de la forme de la pupille (Westphal), abolition de réflexe à la convergence. Le réflexe à la douleur persiste (Pitres).

J. G.

La syphilis expérimentale de l'œil du lapin, par le Dr Roussel. (*Le Progrès médical*, 1er août 1908.) — En 1906, Bertarelli eut l'idée d'inoculer la syphilis au lapin. Déjà en 1881, Hansell, en 1905 Siégel et Schulze avaient essayé de produire des lésions syphilitiques sur l'œil du lapin, mais c'est Bertarelli qui décela le premier dans les tissus, la présence du *treponema pallidum*. Il insérait un morceau du tissu suspect dans la chambre antérieure de l'œil du lapin. Dans 50 p. 100 des cas il se produisait une kératite interstitielle, après une période d'incubation de 5 à 6 semaines. De nombreux auteurs ont depuis obtenu des résultats identiques. Tomaszewski obtient une kératite parenchymateuse au bout de six à huit semaines en injectant dans la chambre antérieure du virus provenant d'un chancre. Les lésions sont transmissibles d'un lapin à un autre ; la période d'incubation est d'autant moins longue et les modifications oculaires d'autant plus prononcées que les passages sont plus nombreux. J. G.

Recherches sur la viscosité du liquide endo-oculaire dans le glaucome, par N. Scalinci. (*Archives d'Ophtalmologie*, septembre 1908.) — Scalinci a fait des recherches sur la composition de l'humeur aqueuse dans six cas de glau-

come. Il a pu constater : 1° Que la viscosité du liquide endo-oculaire n'est pas augmentée de façon sensible : on ne peut donc admettre que le contenu protéïque se soit accru; 2° la cause du glaucome n'est donc pas la difficulté de l'élimination du liquide endo-oculaire altéré par l'augmentation des protéïques ; 3° l'augmentation des protéiques dans le glaucome aigu doit être attribué à la stase circulatoire qui, par suite des altérations des parois vasculaires, permet que les protéïques du sang passent en abondance dans la cavité oculaire ; 4° l'augmentation du contenu protéïque du liquide endo-oculaire dans le glaucome doit être considérée non comme une cause, mais comme un effet de l'augmentation de la tension. J. G.

NÉCROLOGIE

Nous avons le regret d'apprendre la mort du Dr Chauvel, membre de l'Académie de médecine, médecin inspecteur de l'armée. Il fut, pendant de longues années, le collaborateur actif du *Recueil d'ophtalmologie* qu'il dirigeait avec notre Père depuis 1894, et dans lequel il fit paraître en 1894, 1895 et 1896, d'intéressantes études ophtalmologiques. Il avait pu, au Val-de-Grâce, où il fit pendant plusieurs années, un enseignement ophtalmologique très complet, recueillir de très nombreuses observations concernant les troubles visuels dans l'armée. L'étude des troubles de la réfraction est tout à fait remarquable. Il avait, en 1881, écrit l'article Orbite dans le *Dictionnaire des sciences médicales*, et en 1890, publié avec Nimier, un Traité pratique de chirurgie d'armée.

J. Galezowski.

NOUVELLES

Nous avons le plaisir d'apprendre la nomination au grade d'officier de l'Instruction publique, du Dr Beauvois, notre sympathique secrétaire.

Cette année, deux de nos collaborateurs, les Drs Antonelli et Houdart de Brest, ont été nommés chevaliers de la Légion d'honneur. Nous leur adressons toutes nos félicitations.

TABLE DES MATIÈRES

PAR ORDRE ALPHABETIQUE

(Les articles originaux sont imprimés en caractères gras.)

A

Accidents de travail (Guide du médecin oculiste dans les).... 355
Accidents de travail (Diminution de capacité professionnelle dans les) 237
Accommodation (Amplitude d') relative et absolue..... 81
Accommodation des tortues 212
Acuité visuelle (Ruban métrique pour la détermination de l'). 47
Aimant (*Electro*) de Volkmann..... 236
Albinos (Amélioration de la vision des)..... 475
Amblyopie iodoformique 501
— congénitale avec strabisme externe 178
Amétropies (Correction des — et vision binoculaire)..... 222
Anévrysme artério-veineux du sinus caverneux..... 469
— de la carotide dans le sinus caverneux 472
Angio-fibrome de l'orbite 297
Angiome caverneux de l'orbite..... 183, 410
Aptitude visuelle (Minimum d') des conducteurs d'automobile. 135
— (Conditions exigées dans les différentes armées)..... 332
Argyll-Robertson (Signe d') dans la syringomyélie 233
Atoxyl (Altérations du nerf optique causées par l') 364
Atrophie papillaire dans la maladie de Parkinson 463
Atrophie optique par angiome de l'orbite..... 183
— des nerfs optiques consécutive à l'emploi de l'atoxyl..... 221
Atrophie progressive du nerf optique après opération de la cataracte 222, 251
Atrophine (Action persistante de l') 256
Automobile (Minimum d'aptitude visuelle des conducteurs d'). 135

B

Bains d'œil (Solution chlorurique et isotonique pour) 217
Blépharospasme 83
— et injections d'alcool..... 280
— (La nature psychique du) 426
Blessures de l'œil par éclats de verre de bouteille 368
— de l'œil par coups de feu 418
Brûlures chimiques de l'œil (Traitement par l'acide picrique des) 274

C

Capacité professionnelle après les accidents de travail..... 222
Carcinome métastatique de la choroïde 193
Carotide primitive (Accidents oculaires consécutifs à la ligature de la) 476
Cataracte (Abaissement de la) 217, 414
— avec cholestérine 227
— capsulo-lenticulaire (particularités histologiques)..... 411
— morgagnienne 410

— (fixation et kystétomie dans l'opération de la) 557
— traumatique 363
— (Collapsus de la sclérotique dans l'opération de la) 412
— par décharge électrique 494
Cécité de la macula 30
— corticale 229
Cécité chez les enfants (causes de la) 277
Chalazion (Ecarteur à) 461
Chambre antérieure (Invasion épithéliale des parois de la).... 506
Chirurgie oculaire 284
Cholémie et xanthélasma 377
Chorée (symptômes pupillaires dans la) 376
Chorio-rétinite (Disposition spéciale de l'atrophie dans un cas de) 109
— — et maladie de Paget 455
Choroïde (Sclérose vasculaire de la) 423
Chromhydrose 83
Colobome du nerf optique 110
Commotion de l'œil 90
Cônes de la rétine (Appareil permettant d'observer les)..... 368
Conjonctive (Fibro-myome de la) 74
Conjonctive (Hémorragies de la) 477
— (Lymphangiectasie de la) 73, 270
— (Sur la disposition des fibres élastiques de la) 80
— (Tuberculose secondaire) 220
Conjonctivite (Pseudo-) tuberculeuse simulée..... 26
— (Examen des sécrétions des)..... 222
Congénitales (Altérations) de la choroïde, etc..... 139
Congrès de la Société française d'ophtalmologie 207
Coordination des mouvements des yeux 283
Cornée (Pouvoir hémolytique de la) 81
— (Ulcère de la face interne de la)..... 411
— (Fibres élastiques de la)..... 81
— (Papillome de la) 302
Cornée (Traitement des taies de la) par la thiosinamine....233, 247
— (Atteinte de la) au cours de la syphilis secondaire)..... 358
— (Cacodylate de soude dans les ulcérations de la) 359
Cornéenne (de la sensibilité) 355
Cornée (4 cas de gangrène infantile de la) 359
Corps étranger de l'œil (Localisation radiographique des) 283
Corps étrangers magnétiques (Diagnostic) 369
Corps étrangers introduits sous les paupières 370
Cristallin (Pouvoir dioptrique du) 212
— (Pouvoir hémolytique du) 81
— (Glaucome consécutif à luxation du) 138
Cristallin (Résorption spontanée du) 222, 285
— Traitement de la luxation dans la chambre antérieure du).. 418
— (Recherches physico-chimiques sur le)..... 425
Cyclopie 277
Cylindrome palpébral 424
Cysticerque du vitré (Extraction d'un) 138
— oculaire 268
— sous-rétinien (Electrolyse) 218

D

Dacryocystite (Traitement par le procédé de Guaita)..... 235
Dacryocysto-canaliculites (Traitement par le thermocautère des) 419
Daltoniens (La peinture des)..... 1
Demodex folliculorum des paupières 413
Dermatolysie palpébrale.....224, 403
Dermo-épithéliome de la conjonctive 174
Diploscope dans le traitement du strabisme 451

Diploscope de Rémy (Nouveau modèle de)..... 355
Diploscope (Technique et théorie du)..... 438
Diploscopiques (Emploi simultané de plusieurs expériences).... 203

E

Echelle centésimale pour la mesure du sens chromatique....226, 511
Ecoles (Inspection des) 416
Ecriture (Rôle de l')..... 218
Elastique (Sur la disposition du tissu) dans la conjonctive... 80
— (Sur la présence de fibres) dans la cornée 81
Emphysème orbitaire (Pathogénie de l')..... 282
Entropion cicatriciel (Pathogénie de l') 85
— (Traitement de l') par le procédé en vanne 225
— (Suture du tarse dans l'opération de l')..... 404
Epileptiques (Les yeux des) en dehors des accès.....94, 141
Epileptiformes (Intérêt de l'examen des yeux dans les attaques). 381
Episclère (Fibrome de l')..... 424
Epithlioma du grand angle de l'œil..... 281
Exophtalmie intermittente 113
— dans les sinusites des nouveau-nés 54
Exophtalmos pulsatile 82

F

Fatigue oculaire (Traitement opothérapique de la) 469
Fibromatose nodulaire des paupières 122
Fibro-myxome de la conjonctive..... 74
Fibrome de la sclérotique et del'épisclère 424, 543

G

Glaucome secondaire à la luxation du cristallin..... 138
— (Sclérochoriotomie dans le)..... 188
— (Rupture spontanée du globe oculaire dans le — traumatique) 420
— traumatique 525
— (Viscosité du liquide endoculaire dans le) 558
Goître exophtalmique (Sérum antidiphtérique dans le traitement du) 235
Goître exophtalmique (Origine traumatique de certains)..... 375
— — (Traitement du) par le sulfate de quinine 467
Grœfe (Valeur des signes de Stellwag et de de)..... 186

H

Haidinger (Examen de la vision centrale par les houppes de). 49
Héméralopes (Complément généalogique et ophtalmoscopique à une famille d') 222
Héméralopie (Traitement de l') 472
Hémianopsie (Méningo-myélite avec)..... 228
Hémorragies périodiques du vitré..... 123
— récidivantes consécutives à l'iridectomie 401
Histoire de l'ophtalmologie à Bordeaux 331
— de l'oculistique au moyen-âge..... 448
Hypermétropie forte avec mensurations optiques (Notes sur un cas d') 213
Hystérie (de quelques reflexes dans) 557

I

Idiotie amaurotique familiale..... 230
Incompatibilités médicamenteuses 333

Infection gonococcique 522
Injections sous-conjonctivales d'air 405
Irido-ectomie et capsulo-iridectomie à l'emporte-pièce 217
Irido-cyclite (Contribution à l'étude de l') 139
— (Un cas de mort subite dans le cours d'une) 222
Iris (Traitement des kystes de) par l'électrolyse 224, 474
— (Tumeur de l') 267
— Kystes congénitaux et traumatiques de l') 407
— Kystes congénitaux et traumatiques de l') 407
— (Eclats de pierre fixés dans l') 408
— (Kystes séreux traumatiques de l') 409
— (Sarcome de la face postérieure de l') 546
Iritis et maladie du sommeil 462

J

Jequirity (Action du) dans des cas de cancer 274

K

Kératite disciforme 88
Kératite interstitielle (Importance du traumatisme dans la).. 86
Kératites parenchymateuses et arthrites concomitantes..... 216
Kératite (Traitement de certaines —) par la tuberculine..... 220
Kératites infectieuses (Traitement des)..... 389
Kératite interstitielle (du traumatisme dans la)..... 342
Kératite lépreuse hyperplasique 172
Kératite à hypopion (Traitement de la —), ... 408
— interstitielle (L'état actuel de la question de la)..... 360
— parenchymateuse et traumatisme 361
—parenchymateuse (Ulcère interne de la cornée dans la) .. 411
— — et traumatisme 419
— nodulaire profonde syphilitique 423
— lymphatique (Péritomie dans la)..... 473
Kératocone (Traitement opératoire) 518
Kystes séreux traumatiques de l'iris 409
— traumatiques et congénitaux de l'iris (Pathogénie des)... 407
— de l'iris. Leur extirpation 407
— séreux sous-conjonctival 404

L

Lagrange (Opération de)..... 67
Lampe ophtalmoscopique..... 511
Larmes de sang (Les vraies et les fausses)..... 477
Lupus palpébral primitif. Radiothérapie..... 422
Luxation spontanée du globe oculaire 30
Lymphangiectasie de la conjonctive 73, 270

M

Maladie de Basedow (Strumectomie dans la)..... 464
— — (Action de l'opothérapie sur la..... 471
Maladie de Paget (Chorio-rétinite et) 455, 493
— de Parkinson (Tremblement des paupières et atrophie papillaire) 463
Mélanosarcomes (Contribution à la thérapie et à l'anatomie pathologique des) 85
Méningo-myélite avec hémianopsie 228
Mikulicz (Maladie de)..... 42
Microphtalmie 551
Mouvements des yeux (Coordination des) 283

Mucocèle ethmoïdale 404
Myopie (Quelques résultats éloignés du traitement de la).. 226
Myxœdème (Lésions oculaires dans le) 215

N

Nerf optique (Colobome du) 110
— — (Altérations des vaisseaux centraux du — dans le glaucome) 217
Nerf optique (Altérations causées par l'atoxyl)..... 364
Névrites œdémateuses (Trépanation dans les)..... 291
Névrite optique grippale..... 163
— (De causes rares) 229
— (Au cours de fièvre typhoïde) 233
Nitrate d'argent (Indications du)..... 427
Nystagmus dans l'apoplexie cérébrale 234
— (Au cours de la sclérodermie) 372

O

Œil artificiel pour démonstration de la skiascopie..... 46
Ophtalmie des nouveau-nés (Prophylaxie de l')..... 470
Ophtalmie sympathique (Recherches expérimentales sur l') 213, 416
— — (Le moment de l'énucléation dans) .. 214
— — (Un cas particulier d') 214
Ophtalmie d'Egypte. Contagion par les mouches..... 414
Ophtalmo-réaction 422
— (Lésions oculaires après) 373
— (Technique de l') 371
Ophtalmoplégie intrinsèque traumatique 231
Opération de Lagrange 67, 186 273
— de Krönlein 84
Opération d'urgence (Moyen pratique d'avoir des instruments stériles pour une)..... 226
Optostat intégral (Table et chaise à quatre graduateurs)..... 227
Orbite (Angiome caverneux de l')..... 183, 410
— (Tumeur de l'). Krönlein 84
— (Pseudo-tumeur de) 225
— (Angio-fibrome de l')..... 297
—(Phlegmon de l') consécutif à une sinusite maxillaire..... 421
Ossification endoculaire..... 417

P

Pancréas (Une nouvelle fonction du)..... 232
Pannus (Histologie et pathologie du) trachomateux 87
Panophtalmie (Etiologie de la) 522
Papillome de la cornée 302
Paralysies alternes de la 6e et 7e paire, suite traum. crâniens. 221
Paralysie traum. de la 4e et 6e paire, d'origine endocrânienne. 221
Paralysies oculaires au cours de la sclérodermie..... 372
— récidivantes du mot. ocul. commun 420
Paupières (Demodex folliculorumdes) 413
Pathologie oculaire pendant la vie intrautérine..... 415
Péritomie dans la kératite lymphatique 473
Phlegmons orbitaires (Traitement des) dus aux polysinusites 223
Pigmentation du globe et des paupières..... 180
Plaies de l'œil (traitement des)..... 206, 540
Ptosis (Traitement du)..... 86
Pupillaires (symptômes) dans la chorée..... 376
Pupilles (Etat des) dans l'épilepsie, etc..... 376

R

Radiothérapie d'un lupus palpébral primitif..... 422
Radium (Action du) sur les tissus oculaires 235
Rayons X (Action des) sur le développement de l œil..... 521
Réaction hémiopique..... 228
Repli semi-lunaire (Néoformation du)..... 301
Rétine (Dilatations artério-veineuses de la)..... 216
— (Guérison après un traumatisme d'un décollement de la).. 231
— (Traitement du décollement de la)..... 230
— (Obstruction de l'artère centrale de la)..... 273
— Embolie de l'artère centrale chez un enfant)..... 367
— (Réaction chimique) 411
Rétinite proliférante 313
Rétinite centrale hérédo-syphilitique..... 429
Rétraction congénitale du droit supérieur et du releveur.. 262
Rire anormal 275
Rougeole (Un nouveau signe précoce de la) 373

S

Sac lacrymal (Extirpation dans les cas urgents)..... 427
— (Procédé facile pour l'extirpation du)..... 408
— (Technique de l'extirpation du) 226
Sclérectoiridectomie et cicatrice filtrante..... 19
Slérectomie dans le glaucome simple..... 316
— simple 361
— (Conditions de la fistulisation dans la)..... 309
Sclérite (Anatomie pathologique)..... 411
Sclérochoriotomie dans le glaucome 188
Sclérodermie (Paralysies oculaires dans la)..... 372
Sclérotique (Plaie de la)..... 114
— (Fibrome de la) 424, 543
Scotome annulaire traumatique 126
Sérothérapie (Avantages et inconvénients de la)..... 218
— dans les infections oculaires graves..... 140
— paraspécifique 475
Sérum antidiphtérique dans les infections oculaires..... 463
Sinusités des nouveau-nés (Exophtamie dans les)..... 54
— (Phlegmon de l'orbite consécutif à une) 421
— (Complications orbito-oculaires des)..... 427
Société d'Ophtalmologie de Paris. 18, 67, 108, 168, 262, 291, 451, 493 539
Sporotrichose palpébrale..... 264
Stase papillaire par anévrysme intracrânien 505
Stellwag (Valeur du signe de)..... 186
Stigmates d'hérédo-syphilis..... 377
Strabisme fonctionnel et organique..... 129
Strabisme intermittent traité par un verre de couleur..... 161
— Différentes formes de)..... 225
Symblépharon (Greffe de muqueuse labiale dans le) 84
Syndrome oculosympathique.....40, 367
— thalamique..... 364
Syphilis et myopie..... 219
— gommeuse de l'iris 220
— orbitaire 221
— (Stigmates d'hrédo-)..... 377
— (Nouveau traitement de la)..... 520
— (Expérimentale de l'œil d'unlapin) 558
Syringomyélie (Argyll-Robertson dans)..... 233

T

Tabès (Fonctions neurorétiniennes dans le)..... 523
Tales (Traitement par la thiosinamine)..... 247
Tatouage (Nouvelle méthode de) 87
Télangiectasie veineuse de l'ophtalmique 279
Trachome (Traitement du) par le tachiol 275
— (Dans l'Etat de Guanajirato) 406
— (Traitement radiothérapique du) 412
Traumatisme orbitaire et hémiplégie alterne consécutive.... 115
Trépanation dans les névrites œdémateuses..... 291
Trichiasis (Suture du tarse dans l'opération du)..... 404
Tuberculine (Symptômes et complications de l'ophtalmo-réaction à la) 221
Tuberculose oculaire (pronostic et traitement de la)..... 406
Tumeurs épibulbaires 405
— péribulbaires 271

U

Ulcère interne de la cornée..... 411

V

Verres « jaune orangé »..... 520
Verres à double foyer.....189, 354
Verres toriques 222, 523
Vision centrale (Examen de la) par les houppes de Haidinger... 49
— des signaux dans la marine 276
— (Effets de la lumière sur la)..... 276
Voies lacrymales (Etudes des histologiques sur les kystes des). 84

W

Wernicke (Réaction hémiopique de)..... 228

X

Xanthelasma et cholémie 377

TABLE ALPHABÉTIQUE

PAR NOMS D'AUTEURS

Abrani, p. 367.
Addario, p. 88.
Alessandro, p. 406.
Alonso, p. 405.
Aly-Belfadel, p. 373.
Amar, p. 276.
Angelucci, p. 1.
Angiollella, p. 404, 412.
Antonelli, p. 219, 256, 271, 377.
Apert, p. 230.
Armaignac, p. 222, 285.
Aubineau, p. 221.
Bailliart et Dehenne, p. 222, 237.
Barbadault, p. 309.

Bannettler, p. 404, 405.
Basso, p. 84, 231.
Beauvois, p. 54, 223, 389, 525.
Belley, p. 521.
Bertozzi, p. 139.
Bettremieux, p. 361.
Bietti, p. 229, 411.
Blanchard, p. 83.
Bocchi, p. 85, 138.
Bonnard, p. 377.
Bonsignorio, p. 359, 557.
Borsch, p. 222, 226.
Bouchart, p. 461.
Bourdeaux, p. 129, 222.
Bourgeois, p. 221, 368.
Bricka, p. 381.
Broca (A.), p. 276.
Budin, p. 470.
Bukkard, p. 235.

Caillaud, p. 355.
Calderaro, p. 410, 424.
Cannas, p. 421.
Canque, p. 90, 180.
Cans, p. 94, 141.
Cantonnet, p. 40, 183, 217, 505.
Caralt (de), p. 405.
Carlini, p. 138, 409.
Carlotti, p. 264.
Carra, p. 223.
Casali, p. 235, 236.
Castillo (*R. del*), p. 414.
Cerise, p. 125, 186, 268, 355.
Chabé, p. 331.
Chaillons, p. 221, 291.
Chavasse, p. 213.
Chevallereau, p. 110, 113, 267.
Cirincione, p. 408.
Clerc, p. 520.
Consiglio, p. 416.
Coppez, p. 217, 518.
Coulland, p. 332.
Coutela, p. 284

Darier, p. 219, 463, 475.
Dehenne et Bailliart, p. 222, 237.
Delord et Revel, p. 225.
Demaria, p. 86, 423.
Demets, p. 215.
Dittler, p. 411.
Domec, p. 226.
Dor (*L.*), p. 218.
Doret, p. 363, 370.
Drouin, p. 178.
Dubois, p. 230.
Duboys de Lavigerie, p. 39.
Ducroquet, p. 218.
Duclos, p. 222.
Dupuy-Dutemps, p. 228.
Durme (*V.*), p. 373.
Duverger, p. 506.
Duyse (*V.*), p. 273.

Esdra, p. 412.

Fage, p. 220.
Ferrara, p. 86.
Finlay, p. 420.
Fortin, p. 49, 368.
Fortunati, p. 274, 412.
Fourmestreaux (*de*), p. 476.
Frenkel, p. 401.
Fromaget, p. 223.

Galezowski (J.), p. 73, 74, 223, 247, 262, 270, 313, 429.
Gallemaerts, p. 369.
Gallenga, p. 424.
Garré, p. 464.
Gatti, p. 81.
Gilbert, p. 377.
Ginestous, p. 332.
Gœring, p. 356.
Golesceano, p. 222, 251.
Gonzalez, p. 406.
Grimaldi, p. 85.
Guglianetti, p. 423.

Haas, p. 42, 523.
Hartenberg, p. 364.
Holth, p. 283.

Jacqueau, p. 216.
Jacques, p. 82.
Joseph, p. 42.

Kalt, p. 126, 214.
Klippel, p. 463.
Königstein, p. 227.
Komoto, p. 475.

Lafon, p. 193, 225.
Lagrange, p. 19, 222, 316.
Laignel-Lavastine, p. 228.
Lancereaux, p. 467.
Landolt (E.), p. 225.
Landolt (M.), p. 123.
Langmead, p. 376.
Lanzmann, p. 520.
Lapersonne (*de*), p. 67, 109, 114, 297.
Lauber, p. 233.
Lemaître, p. 233.
Leniez, p. 375.
Lereboullet, p. 377.
Lietto-Vollaro, p. 80, 81.
Linde (*Max*), p. 376.
Lint (*Van*), p. 279.
Lodato, p. 410.
Lœwi, p. 232.
Lopez, p. 523.

Manzutto, p. 407.
Marchand, p. 229.
Marianah, p. 472.
Marimo, p. 229.

Marin, p. 361.
Marri, p. 81.
May, p. 90.
Maynard, p. 284.
Mazet, p. 224.
Mazza, p. 420.
Menacho, p. 415.
Menz (von), p. 418.
Micas (de), p. 477.
Mirto, p. 426.
Moissonnier, p. 302, 543.
Monte, p. 411.
Monthus, p. 218, 462, 524.
Morax, p. 135, 172, 221, 264, 506.
Morestin, p. 281.
Moretti, p. 419.
Moustakas, p. 163.

Nako-Abe, p. 522.
Nattan-Larrier, p. 462.
Neustatter, p. 275.

Offret, p. 183, 546.
Oliverès, p. 427.
Opin, p. 217.
Orlandini, p. 84.
Oyenard, p. 413.

Paltracca, p. 88.
Pansier p. 94 141 448.
Parisotti p. 213, 416.
Pasetti, p .236.
Paulesco, p. 467.
Péchin, p. 115, 218, 493.
Pédrazzéli, p. 275.
Perez y Bufill, p. 414.
Perrod, p. 139.
Pes, p. 84.
Petit, p. 371.
Pfluck (V.), p. 212.
Pisenti, p. 419.
Polack, p. 30, 174, 276, 451.
Pons-Marquès, p. 422.
Poulain, p. 161.
Poulard, 122, 180, 367.
Puccioni, p. 407.
Pusey, p. 358.

Querenghi, p. 188.

Rampoldi, p. 274.
Raymond, p. 372.
Reitter, p. 233.
Remak, p. 231.
Rémy, p. 203, 355, 438.
Revel et Delord, p. 225.
Rochon-Duvigneaud, p. 83, 273, 309, 501, 551.
Rodiet, p. 94, 141, 381.
Roger, p. 557.
Röhmer, p. 220.
Roland, p. 277.
Rolland, p. 227.
Rollet, p. 220.
Ronnaux, p. 342
Rose, p 233.
Roselli, p. 87, 235.
Roussel, p. 557.

Sacho, p. 230.
Salus, p 282.
Salvaneschi, p. 408.
Sanchez Aguilera, p. 427.
Sanz-Blanco, p. 414.
Sardou, p. 469.
Sauvineau, p. 172, 226, 511.
Scalinci, p. 404, 425, 557.
Schœller, p. 522.
Sameni, p. 403, 408.
Snell, p. 277.
Souques, p. 234.
Stephenson, p. 359, 360.
Stocké, p. 373.

Terrien, p. 114, 494.
Teulières, p. 140.
Terson (A.), p. 207, 476, 540.
Terson (Père), p. 216.
Thilliez, p. 224, 474.
Toulouse, p. 229.
Triboudeau, p. 521.
Troisier, p. 228.
Trombetta, p. 91.
Truc, p. 68, 217, 222.
Tscherning, p. 189, 354.

Uribe Troncoso, p. 46, 47.

Valli, p. 429.
Valude, p. 186, 214, 280.
Vacher, p. 217, 226.
Velter, p. 505.
Vergne, p. 455.
Villard, p. 222 .
Waterman, p. 367.
Weidmann, p. 332.
Weill, p. 83, 463.
Wieden, p. 427.
Widal, p. 367.
Wolflin, p. 357.
Yvert, p. 333.

Le Gérant : FÉLIX ALCAN.

Paris. — Typ. A. DAVY, 52, rue Madame. *Téléphone* 704-19.

GENERAL LIBRARY,
UNIV. OF MICH.,
JAN 28 1909

RECUEIL D'OPHTALMOLOGIE

PARAISSANT TOUS LES MOIS

FONDÉ PAR

X. GALEZOWSKI

PUBLIÉ AVEC LE CONCOURS DE MM.

CHAUVEL
Médecin inspecteur de l'armée.

F. LAGRANGE
Professeur agrégé à la Faculté de Médecine de Bordeaux.

ARMAIGNAC
(de Bordeaux)

YVERT
(de Dijon).

FRENKEL
Profes. agrégé
Chargé de cours à la Faculté de Toulouse.

FAGE
Médecin en chef de l'hôpital Saint-Victor, (Amiens).

ANTONELLI
(de Paris).

KŒNIG
(de Paris).

PRINCIPAUX COLLABORATEURS

FOURNIER, professeur à la Faculté de Paris.
GARIEL, professeur à la Faculté de Paris.
HUCHARD, médecin des Hôpitaux.
L. LABBÉ, de l'Institut.
DAGUENET (de Besançon).
BOUCHER (de Bourges)
A. BOUCHARD (de Limoges).
BOURGEOIS (de Reims).
CAMACHO (de Bogota).
DEHENNE (de Paris).
FONTAN (de Toulon).
E. FORTIN (de Paris).
GUENDE, chargé de cours à l'Ecole de Marseille.
GRILLI (de Rome).
LANGIÉ (de Cracovie).
DE LANTSHEERE (de Bruxelles).
MALGAT (de Nice).
MENGIN (de Caen).
NIMIER, professeur au Val-de-Grâce.
PARENT.
PARISOTTI (de Rome).
PÉCHIN (de Paris).
POULLAIN (de Paris).
ROCHE (de Marseille).
RODIER, médecin-adjoint à l'asile de Clermont.
SEDAN.
SENDRAL (de Paris).
TRANTAS (de Constantinople).
VALOIS (de Moulins).
WUILLOMENET (de Paris).

RÉDACTEUR EN CHEF : Dr **JEAN GALEZOWSKI**

SECRÉTAIRE DE LA RÉDACTION : Dr **A. BEAUVOIS**

3e SÉRIE — 30e ANNÉE — N° 12 — DÉCEMBRE 1908

FÉLIX ALCAN, ÉDITEUR
108, BOULEVARD SAINT-GERMAIN, 108
PARIS — 6e

1908

SOMMAIRE DU NUMÉRO DE DÉCEMBRE 1908

Dr BEAUVOIS, Ancien chef de clinique du Dr X. Galezowski. — Un cas de glaucome traumatique (Considérations cliniques et pathogéniques) ... 5[illegible]

SOCIÉTÉ D'OPHTALMOLOGIE DE PARIS (séance du 1er décembre 1908). — Vaste plaie de la cornée, de l'iris et de la sclérotique suture au tendon de renne. Guérison avec acuité visuelle presque normale (présentation du malade), par M. A. Terson. — Fibrome de la sclérotique, par M. Moissonnier (de Tours). — Sarcome de la face postérieure de l'iris, par M. Offret. — Hydrocéphalie. Microphtalmie légère avec chorio-rétinite chez une fillette morte à 5 mois (observation I). — Hydrocéphalie. Microphtalmie très prononcée par rétino-hyalite avec décollement rétinien. Mort à 16 mois (observation II), par M. Rochon-Duvigneau ..... 5[illegible]

BIBLIOGRAPHIE ..... 5[illegible]

TABLE DES MATIÈRES ..... 5[illegible]

TABLE ALPHABÉTIQUE PAR NOMS D'AUTEURS ..... 5[illegible]

Par traité en date du 31 décembre 1905, le RECUEIL D'OPHTALMOLOGIE publie chaque mois le compte rendu officiel et intégral des séances de la Société d'Ophtalmologie de Paris, fondée en juillet 1888.

CONDITIONS DE LA SOUSCRIPTION

Abonnements : un an, pour la France et l'Étranger ..... 20 f

La livraison ..... 2 f

La 1re série, publiée sous le titre de *Journal d'Ophtalmologie*, par MM. Galezowski Piéchaud, années 1872, 1 vol. in-8 20

Les volumes de la 2e série, années 1874, 1875, 1876, 1877, 1878, se vendent chacun séparément 15

La 3e série commence avec l'année 1879 : prix des années 1879 à 1908, chacune séparément 20

S'adresser :

Pour ce qui concerne l'administration, à la librairie FÉLIX ALCAN, 108 boulevard Saint-Germain, Paris, 6e.

Pour ce qui concerne la rédaction, à M. le Dr J. Galezowski, 103, boulevard Haussmann, Paris, 8e.

LITS, FAUTEUILS, VOITURES ET APPAREILS MÉCANIQUES

pour Malades et Blessés

DUPONT

Fabricant breveté s.g.d.g. — Fournisseur des Hôpitaux

à PARIS, Rue Hautefeuille, 10 (pr. de l'Ecole de Médecine)

2 MÉDAILLES D'OR, Exposition Universelle **PARIS 1900**

FAUTEUILS-PORTOIRS de tous systèmes

FAUTEUILS ROULAN pour appartemen et jardins.

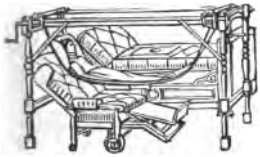

TRANSPORT du lit au fauteuil.

FAUTEUIL avec grandes roues caoutchoutées, mû par 2 manivelles.

VOLTAIRE ARTICULÉ avec tablette-appui pour malade oppressé.

DOSSIER garni Élévation graduel

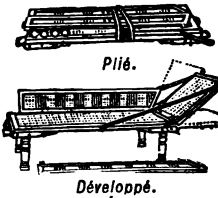

Plié.

Développé.

CADRE SPÉCIAL pour le transport des malades en landau et en chemin de fer.

Cannes et Béquilles avec sabots caoutchoutés.

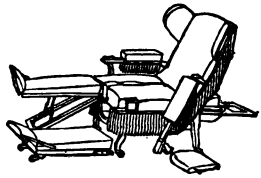

AUTOMOTEUR avec Garde-Robe. Bouchon se retirant sous le siège.

VOITURE à LEVIER actionnée et dirigée au mo d'une seule main.

Sur demande, envoi **franco** *du* **Grand Catalogue illustré** *avec* **Prix** *contenant 423 figu et ses Suppléments.* **Aucune Succursale. — Maison fondée en 1847. TÉLÉPHONE 81**

GRANDS PRIX : Exposition de Lille 1902 ; Exposition de Rome 1903 ; Exposition de Saint-Louis (Etats Unis

ANIODOL

ANTISEPTIQUE GÉNÉRAL

non Caustique, non Toxique, Analgésique.

Ne Sent pas, ne Tache pas, Inaltérable.

DÉSODORISANT UNIVERSEL

OBSTÉTRIQUE, CHIRURGIE

MALADIES VÉNÉRIENNES

Solution commerciale au 1/400e

Savon Bactéricide à l'Aniodol à 2 %

Antisepsie des mains de l'Opérateur, des Champs opératoires. — Dentifrice modèle.

ÉCHANTILLONS SUR DEMANDE

S'adresser : **14, Rue des Pyramides, PARIS**

COALTAR SAPONIN

LE BEUF

Ce produit, qui a joué un grand rô dans la genèse de l'antisepsie, e très efficace dans les cas de **Plaie Angines, Leucorrhées, Supp rations, Herpès,** etc. Il est, en outr incomparable pour l'**HYGIEN DE LA TOILETTE,** lotions, soi de la bouche qu'il purifie, d cheveux qu'il tonifie, lavage des no rissons, etc.

Flacon : 2 fr.

Dépôt dans toutes les Pharmaci

Se défier des contrefaçons.

PROTHÈSE OCULAIRE

LES PLUS HAUTES RÉCOMPENSES A TOUTES LES EXPOSITIONS UNIVERSELLES

RENSEIGNEMENTS GÉNÉRAUX

SUR LES

YEUX ARTIFICIELS

Leur adaptation, leur usage et les moyens de se les procurer

Par le Docteur R. COULOMB ✠ ✠

Successeur de MM. A.-P. BOISSONNEAU et ✠ COULOMB-BOISSONNEAU ✠

OCULARISTE de l'Assistance publique, de la Clinique nationale des Quinze-Vingts, des Cliniques ophtalmologiques des Facultés de Médecine de Paris et de Bordeaux, de la Fondation ophtalmologique de Rothschild, des Hôpitaux civils et militaires, etc., etc.

De 2 à 4 heures **28, rue Vignon, Paris (9e), (près de la Madeleine)** *Téléphone 318.05*

Brochure in 8°, avec 4 gravures sur bois. — Cette brochure est envoyée FRANCO.

CLIN & Cie

20, Rue des Fossés-Saint-Jacques — PARIS

CACODYLATE de SOUDE CLIN

Arsenic à l'état organique.

Gouttes Clin 5 gouttes contiennent 1 cgr. de Cacodylate de Soude pur.

Globules Clin
1 cgr. de Cacodylate de Soude pur par Globule.

Tubes stérilisés Clin
pour Injections hypodermiques.
5 cgr. de Cacodylate de Soude pur par centimètre cube.

MARSYLE CLIN

Cacodylate de Protoxyde de Fer

renfermant le Fer et l'Acide cacodylique dans des proportions thérapeutiques à l'état de combinaison.

Une dose moyenne de 0g10 par jour correspond à 0g025 de Fer au minimum d'oxydation et à 0g06 d'Acide cacodylique.

Gouttes de Marsyle Clin
5 gouttes contiennent 0g025 de Marsyle.

Globules de Marsyle Clin
0g025 de Marsyle par Globule.

Tubes de Marsyle Clin
pour Injections hypodermiques.
5 cgr. de Marsyle par centim. cube.

LÉCITHINE CLIN

Phosphore à l'état de Combinaison organisée naturelle

Pilules Clin
0g05 de Lécithine par Pilule.

Granulé Clin D'une administration facile, convient aux enfants.
0g10 de Lécithine par cuillerée à café.

Solution Clin
pour Injections Hypodermiques.
titrée à 0g05 par cent. cube.

VIN NOURRY

Iodotané

Exempt de tout iodure alcalin.

GOÛT AGRÉABLE — ASSIMILATION PARFAITE

Cinq centigr. d'Iode
Dix centigr. de Tanin } *par cuillerée à soupe.*

INDICATIONS : Lymphatisme, Anémie, Menstruation difficile. 801

DOSES : Adultes, une cuill. à soupe / Enfants, une cuill. à café } aux repas.

ADRÉNALINE CLIN

(Principe actif des Capsules surrénales).

HÉMOSTATIQUE, VASO-CONSTRICTEUR

LE PLUS PUISSANT

SOLUTION D'ADRÉNALINE CLIN (Chlorhydrate)

au millième (1/1000e)

Cette Solution *forte* trouve son emploi surtout dans les interventions chirurgicales.
FLACON de 5 c. c. 1f50. — FLACON de 25 c. c. 5 fr.

COLLYRE D'ADRÉNALINE CLIN (Chlorhydrate)

au cinq millième (1/5000e)

Cette Solution *faible* est indiquée en ophtalmologie, soit seule, soit en association avec la *Cocaïne*, l'*Atropine*, l'*Eserine*, etc. — LE FLACON : 4 fr.

SOLUTION D'ADRÉNALINE CLIN (Chlorhydrate)

En Tubes stérilisés pour *Injections hypodermiques.*
Titrée à 1/2 milligramme par centimètre cube. — LA BOÎTE : 6 fr.

ADRÉNALINE CLIN Chimiquement pure.

En divisions de cinq centigrammes. — LE TUBE : 4 fr.

CLIN & COMAR, 20, Rue des Fossés-St-Jacques, PARIS. 902

MAISON E. PEUCHOT

OPTIQUE MÉDICALE

31, Quai des Grands-Augustins, 31, Paris

Grande boîte, palissandre, à caisson mobile, dessus glace à biseau, 210 verres plans, concaves et convexes (à bagues vissées)..... 400 fr.
Grande boîte palissandre intérieur bois, double série de 210 verres encadrés: (120 sphériques, 72 cylindriques, 10 prismatiques et accessoires), 2 lunettes d'essai..... 300 »
La même boîte, intérieur velours..... 260 »
Autres modèles de boîtes en palissandre, acajou et gaînerie.. De 80, 100, 120, ... 150 et 220 »

OPHTALMOSCOPES A RÉFRACTION

Ophtalmoscope du Dr Parent, modèle du Val-de-Grâce..... 45 fr.
— — Galezowski, petit modèle..... 50 »
— — Pley..... 55 et 60 »
— — Galezowski, grand modèle (fig. 1)..... 65 »
— — Terrien..... 75 »
— — Scrini..... 85 »

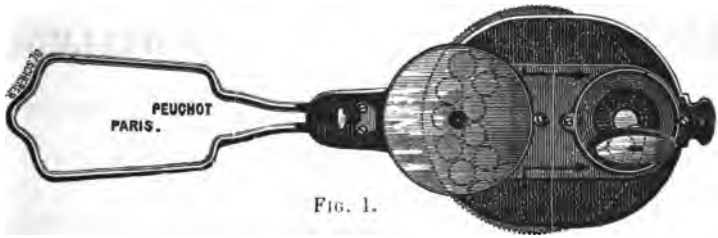

FIG. 1.

Ophtalmoscope du Dr Galezowski.

INSTRUMENTS DU Dr P. LE MÉHAUTÉ

Ancien Professeur à l'Éole principale du Service de Santé de la Marine.

Ophtalmoscope à réfraction (4 miroirs, 1 optomètre Scheiner)..... 65 »
Optomètre binoculaire (boîte de verres portative) remplaçant la boîte de verres dans toutes ses applications, sans verres cylindriques..... 225 »
La même avec double série de verres cylindriques ($\pm$ 0,25 à $\pm$ 6)..... 300 »
Amétropomètre pour la détermination subjective des vices de réfraction (méthode Scheiner)..... 150 »
Disque chromo-optométrique (appareil règlementaire dans la Marine pour l'examen des candidats à l'Ecole navale (déposé)..... 550 »
Lanterne à écran cylindrique pour l'examen de l'œil à la chambre noire. (Cette lanterne est munie d'un disque à lumière orientable pour les examens à l'aide de l'amétropomètre)..... à gaz 85 »
La même..... à pétrole 75 »
Série de 3 loupes ($+ 6^d + 8^d + 10^d$) munies d'une tige pour l'agrandissement de l'image renversée..... 12 »

OPTOMÈTRES ET PÉRIMÈTRES

Optomètre du Dr Badal..... 80 »
— — nouv. mod. 120 »
— du Dr Javal..... 500 »
Règle pour skiascopie du Dr Parent 25 »
— — Bitzos. 25 »
— — Trousseau 45 »
Règle pr skiascopie du Dr Antonelli 45 »
Périmètres du Dr Badal, en boîte. 50 »
— — Castelain..... 75 »
— — Landolt, arc fonte 80 »
— — — arc cuivre 100 »
— du Profr de Lapersonne. 250 »

DIVERS

Règle d'essai du Dr Pley (à écartement)..... 30 »
Diploscope du Dr Rémy (petit modèle)..... 20 »
— — sur pied à colonne..... 90 »
— — — avec pupitre à transformations multiples..... 130 »
Echelle à main du Dr Galezowski, sur celluloïd pour l'acuite visuelle..... 10 »
Cartons stéréoscopiques de Haitz, Hegg, Dahlfeld, Krolls, Javal..... 5 »

Nota. — Tous les verres sont surfacés et montés sur place.

ENVOI FRANCO DU CATALOGUE

BOUZENDROFFER

OPTICIEN Breveté S.G.D.G.

CONSTRUCTEUR D'INSTRUMENTS D'OPHTALMOLOGIE

130, rue du Bac, PARIS (7e arrond.)

Nouveaux verres à double foyer brevetés,
permettant de voir de loin et de près, à courbe ciutrée vers le bas,
en une seule pièce, exempts d'effet prismatique.

OPHTALMOSCOPES, BOITES DE VERRES, KÉRATOSCOPES
STRABOMÈTRES, PÉRIMÈTRES, CAMPIMÈTRES, OPTOMÈTRES
ÉCHELLES D'ACUITÉ, LUNETTES D'ESSAI, ETC., ETC.

Exécution de toutes prescriptions médicales

DEMANDER LE CATALOGUE FRANCO

IODALOSE GALBRUN

IODE PHYSIOLOGIQUE, SOLUBLE, ASSIMILABLE

L'IODALOSE EST LA SEULE SOLUTION TITRÉE DE PEPTOIODE
Combinaison directe et entièrement stable de l'*Iode* avec la *Peptone*
DÉCOUVERTE EN 1896 PAR E. GALBRUN, DOCTEUR EN PHARMACIE
Communication au XIIIe Congrès International de Médecine, Paris 1900.

Remplace Iode et Iodures dans toutes leurs applications, sans Iodisme.

Vingt gouttes IODALOSE agissent comme un gramme Iodure alcalin.
DOSES MOYENNES : cinq à vingt gouttes pour Enfants ; dix à cinquante gouttes pour Adultes.

Demander Brochure sur l'Iodothérapie physiologique par le Peptoniode.
LABORATOIRE GALBRUN, 18, Rue Oberkampf, PARIS.

FÉLIX ALCAN, ÉDITEUR

LES TROUBLES OCULAIRES

D'ORIGINE GÉNITALE

CHEZ LA FEMME

PAR LES DOCTEURS

E. BERGER et **R. LŒWY**

1 volume in-12. — Prix..... 3 francs

PHYSIOLOGIE DE LA LECTURE

ET DE L'ECRITURE

SUIVIE DE DÉDUCTIONS PRATIQUES RELATIVES A L'HYGIÈNE,
AUX EXPERTISES EN ÉCRITURE
ET AUX PROGRÈS DE LA TYPOGRAPHIE, DE LA CARTOGRAPHIE,
DE L'ÉCRITURE EN RELIEF POUR LES AVEUGLES

Par le Dr **E. JAVAL**, de l'Académie de Médecine

DEUXIÈME ÉDITION REVUE

1 vol. in-8°, avec 96 figures, cartonné à l'anglaise. — Prix..... 6 francs

BROMURE SOUFFRON Kbr
Chimiquement Pur. TITRÉ
Chorée, Névroses, Hystérie, Epilepsie
SOLUTION 2 gr. p. cuillerée. — SIROP 2 gr. p. cuillerée.
TOLÉRANCE ABSOLUE
Expérimenté avec succès dans les Hôpitaux de Paris.
Vente : Phie SOUFFRON, 58, Rue Miromesnil, et toutes Pharmacies.

IODURE SOUFFRON KI
Chimiquement Pur (Titré) Inaltérable.
SOLUTION (1 gr. par cuillerée) • SIROP (1 gr. par cuill.) • DRAGÉES (0 gr. 25 l'une)
NI CORYZA, NI GASTRALGIE, NI CÉPHALALGIE
Expérimenté dans les Hôpitaux de Paris.
Fabrique et Vente : Phie SOUFFRON, 58, Rue Miromesnil, PARIS et Phies

Aux Fabricants d'Optique Réunis

3, Boulevard Montmartre, 3. — PARIS

SIÈGE SOCIAL : 13 et 15, RUE PASTOURELLE

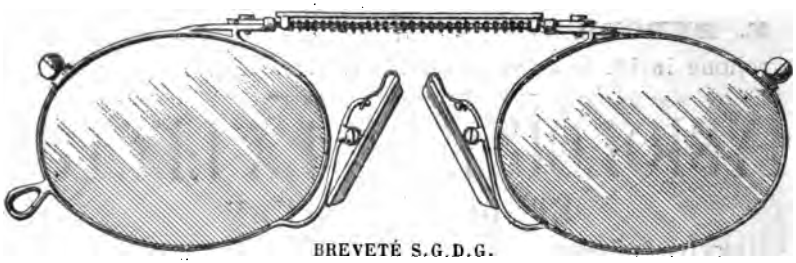

BREVETÉ S.G.D.G.

Nouveau Pince-Nez Correcteur

Le seul s'adaptant à toutes les formes du nez
et à tous les écarts pupillaires
par une simple torsion des plaquettes.

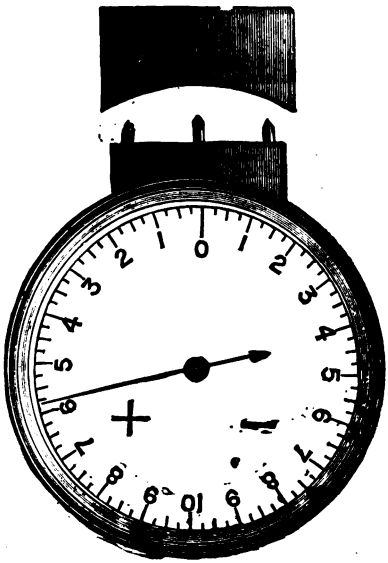

CYLINDROMÈTRES

DE PRÉCISION

absolument garantis

Prix..... 25 francs

APPLICATION RIGOUREUSE

**des montures de lunettes
et pince-nez en concordance
avec l'écart pupillaire
comme avec toutes les formes de nez
ou de visage**

EXÉCUTION RAPIDE ET PARFAITE DES ORDONNANCES DE MM. LES OCULISTES

LA BORICINE MEISSONNIER

Désinfectante
Microbicide
Cicatrisante
Ni toxique
Ni caustique
Ni irritante

en oculistique

La Boricine est isotonique au milieu oculaire; elle constitue donc la meilleure préparation pour le lavage des yeux.

DOSE : Quatre cuillerées à bouche par litre d'eau bouillie.

LA BOITE : 2 francs. — DÉPÔT : 17, Rue Cadet, PARIS, et principales Pharmacies.

OPTIQUE MÉDICALE ET CHIRURGICALE

Maison L. GIROUX

Ancienne Maison **ROULOT**

Magasins et Ateliers :
19, rue de l'Odéon

OPHTALMOMÈTRES
PÉRIMÈTRES

BOITES DE VERRE

OPHTALMOSCOPES

ÉCHELLES
OPTOMÉTRIQUES

OPTOMÈTRES
CAMPIMÈTRES, ETC.

Succursale :
33, bd. Haussmann

LUNETTES
ET PINCE-NEZ

VUES SPHÉRIQUES
CYLINDRIQUES
PRISMATIQUES

DOUBLE FOYER

Exécution sur place des Ordonnances de MM. les Oculistes.

Catalogues d'instruments franco sur demande.

BAIN DE PENNÈS

Hygiénique, Reconstituant, Stimulant
Remplace ***Bains alcalins, ferrugineux, sulfureux,*** surtout les ***Bains de mer.***
Exiger Marque de Fabrique. — PHARMACIES, BAINS

Rapport favorable de l'Académie de Médecine

VINAIGRE PENNÈS

Antiseptique, Cicatrisant, Hygiénique
Purifie l'air chargé de miasmes.
Préserve des maladies épidémiques et contagieuses.
Précieux pour les soins intimes du corps
Exiger Marque de Fabrique. — TOUTES PHARMACIES

GRAINS DE VALS

Un ou Deux au repas du soir.

FIN.

LIBRAIRIE : FELIX ALCAN

Dr X. GALEZOWSKI. **Leçons cliniques d'ophtalmologie.** 1 vol. in-8 avec figures et 1 planche en couleurs hors texte. — Prix..... 5 fr.

— **Des cataractes et de leur traitement**, 1er *fascicule*, 1 volume in-8. — Prix. 3 fr. 50

— **Les troubles oculaires dans l'ataxie locomotrice.** 1 vol. in-8. — Prix. 1 fr. 50

— **Sur l'emploi de l'aimant pour l'extraction des corps étrangers métalliques de l'œil.** 1 volume in-8. — Prix..... 2 fr.

— **Desmarres, sa vie et ses œuvres.** 1 volume in-8. — Prix..... 2 fr.

Compte rendu de la clinique de M. le docteur Galezowski (Du 1er juillet 1880 au 1er juillet 1881, par le Dr F. DESPAGNET). 1 volume in-8. — Prix..... 3 fr. 50

Dr JEAN GALEZOWSKI. — **Le fond de l'œil dans les maladies du système nerveux.** 1 vol. in-8 avec planches en couleurs hors texte..... 5 fr.

CHEMINS DE FER DE PARIS-LYON-MÉDITERRANÉE

Voyages circulaires à itinéraires facultatifs sur le réseau P.-L.-M.

La Compagnie délivre toute l'année, dans toutes les gares, des carnets individuels ou de famille pour effectuer, en 1re, 2e et 3e classes, des voyages circulaires à itinéraires tracés par les voyageurs eux-mêmes, avec parcours totaux d'au moins 300 kilomètres. Les prix de ces carnets comportent des réductions très importantes qui peuvent atteindre, pour les carnets de famille, 50 0/0 du Tarif général.

La validité de ces carnets est de : 30 jours jusqu'à 1500 kilomètres ; 45 jours de 1501 à 3000 kilomètres ; 60 jours pour plus de 3000 kilomètres. Elle peut être prolongée deux fois de moitié moyennant le paiement, pour chaque prolongation, d'un supplément égal à 10 0/0 du prix du carnet.

Arrêts facultatifs à toutes les gares situées sur l'itinéraire.

Pour se procurer un carnet individuel ou de famille, il suffit de tracer sur une carte, qui est délivrée gratuitement dans toutes les gares P.-L.-M., les bureaux de ville et les agences de voyages, le voyage à effectuer, et d'envoyer cette carte 5 jours avant le départ à la gare où le voyage doit être commencé, en joignant à cet envoi une consignation de 10 francs. Le délai de demande est réduit à deux jours (dimanches et fêtes non compris) pour certaines grandes gares.

Voyages circulaires à itinéraires fixes

La Compagnie délivre toute l'année, à la gare de Paris-Lyon, ainsi que dans les principales gares situées sur les itinéraires, des billets de voyages circulaires à itinéraires fixes, extrêmement variés, permettant de visiter, en 1re et 2e classes à des prix très réduits, les contrées les plus intéressantes de la France, ainsi que l'Algérie, la Tunisie, l'Italie et l'Espagne.

Les renseignements les plus complets sur les voyages circulaires et d'excursion (prix, conditions, cartes et itinéraires) ainsi que sur les billets simples et d'aller et retour, cartes d'abonnement, relations internationales, horaires, etc., sont renfermés dans le Livret-Guide-Horaire P.-L.-M. vendu 0 fr. 50 dans toutes les gares du réseau.

PRODUITS SPÉCIAUX D'OCULISTIQUE
de la
PHARMACIE MIALHE

Conjonctivites. — Trachome Granuleux

CUPRICINE MIALHE

CYANURE DE CUIVRE NEUTRE, CHIMIQ. PUR
EN SOLUTION — CRAYONS — POMMADE

Hémostatique — Vaso-constricteur
SOLUTION

D'ADRÉNALINE MIALHE

TITRÉE AU 1/1000

Névrite optique, Affections spécifiques, etc.

HYDRARGYRINE PETIT

Ampoules de lanoline hydrargyrique pour frictions, dosées à 0,50, 1 gr., 2 gr. et 4 gr.

Pansement oculaire

TAFFETAS PETIT

ANTISEPTIQUE — ADHÉSIF
Indispensable pour isoler l'œil après les opérations.

Echantillons gratuits aux Docteurs

Pharmacie MIALHE, PETIT et ALBOUI, 8, rue Favart, Paris

GLYCÉRO-PHOSPHATE IODO-TANNIQUE VIGIER

Scrofule, Rachitisme des enfants, Lymphatisme, Anémie, Épuisement, Surmenage, Neurasthénie, Phosphaturie, Débilité pendant la grossesse. — Cette préparation **tonique reconstituante** n'irrite pas le tube digestif et réunit, grâce à une parfaite association, toutes les propriétés de l'**iode**, du **tannin** et des **glycéro-phosphates**. — Cet **élixir** se prend à la dose : **Enfants**, une cuillerée à café ; **Adultes**, une cuillerée à soupe avant chaque repas.

PRIX DU FLACON : 4 FRANCS

PARIS — Pharmacie VIGIER, 12 boulevard Bonne-Nouvelle — PARIS

SAVONS ANTISEPTIQUES VIGIER

Hygiéniques Médicamenteux

Paris — 12, boulevard Bonne-Nouvelle — Paris

Savon doux ou pur. — **S** hygiénique (*pour le visage, la poitrine, le cou*, etc.). — **S.** Panama, **S.** Panama et Goudron, **S.** Naphtol, **S.** Naphtol soufré, **S.** Goudron et Naphtol (pour les soins de la chevelure, de la barbe, *pellicules, séborrhée, alopécie, maladie cutanées*). — **S.** Sublimé, **S.** Phénique, **S.** Boriqué, **S.** au Solvéol, **S.** Résorcine, **S.** Salicylé, **S.** Salol (*accouchements, anthrax, rougeole, scarlatine, variole*, etc.). — **S.** à l'Ichthyol, **S.** Panama et Ichthyol, **S.** Sulfureux, **S.** à l'huile de Cade, etc., *pour les maladies cutanées.*

PARIS — Pharmacie VIGIER, 12 boulevard Bonne-Nouvelle — PARIS

SAVON DENTIFRICE VIGIER

Le meilleur dentifrice antiseptique

pour l'entretien des dents, gencives, muqueuses. Il prévient les accidents buccaux. Prix de la boîte porcelaine 3 fr

---

VIN DE CHASSAING

BI-DIGESTIF

Prescrit depuis 30 ans

CONTRE LES AFFECTIONS DES VOIES DIGESTIVES

Paris, 6, Avenue Victoria.

TRAITEMENT DE LA SYPHILIS

HUILE GRISE STÉRILISÉE VIGIER A 40 0/0

ET

HUILE AU CALOMEL STÉRILISÉE VIGIER

à 0,05 cent. par cc.

HUILE AU BI-IODURE D'Hg. STÉRILISÉE

à 0,004 et 0,01 cent. par cc.

Pharmacie VIGIER

12, boulevard Bonne-Nouvelle, PARIS